

**TRABAJO FINAL**

**Presentado para acceder al título de**

**ESPECIALISTA EN KINESIOLOGÍA Y FISIOTERAPIA  
NEUROLÓGICA**

**Título: "Efectos del entrenamiento del core stability en la  
ganancia de fuerza muscular del miembro superior más afecto  
en un paciente post acv isquémico"**

**Autor/a:**

**Glovaski Maria Laura - DNI: 36.859.360**

**Directora:**

**Lic. Millan Luciana**

**Lugar:**

**Rosario**

**Fecha de presentación**

**2/10/2023**

**Firma del autor/a**



## INDICE

|       |  |    |
|-------|--|----|
| I.    | RESUMEN.....   | 3  |
| II.   | INTRODUCCION.....  | 4  |
|       | a) Problema.....   | 4  |
|       | b) Marco Teórico.....  | 5  |
|       | ACCIDENTE CEREBRO VASCULAR.....                                  | 5  |
|       | CORE STABILITY.....  | 14 |
| III.  | OBJETIVOS.....   | 19 |
| IV.   | METODOS.....   | 19 |
|       | a) Estrategia de búsqueda bibliográfica con sus componentes..... | 19 |
|       | b) Generalidades del Caso clínico.....                           | 20 |
| V.    | DESARROLLO.....  | 22 |
|       | a) ANALISIS DE LA LECTURA RECUPERADA.....                        | 22 |
|       | b) CASO CLINICO.....   | 26 |
|       | DIAGNOSTICO MEDICO.....  | 26 |
|       | EVALUACIÓN.....  | 26 |
|       | PLAN DE TRATAMIENTO.....   | 30 |
|       | RESULTADOS.....  | 32 |
| VI.   | DISCUSION.....   | 35 |
| VII.  | CONCLUSIONES.....  | 37 |
| VIII. | REFERENCIAS BIBLIOGRAFICAS.....                                  | 37 |
| IX.   | ANEXOS.....  | 39 |
|       | IMÁGENES DEL ABORDAJE.....                                       | 39 |
|       | ESCALAS DE VALORACIÓN.....                                       | 44 |
|       | CONSENTIMIENTO INFORMADO.....                                    | 48 |

## I. RESUMEN

El presente caso clínico describe la utilización de ejercicios destinados al entrenamiento del core stability, como recursos terapéuticos para el incremento de la fuerza muscular del miembro superior más afecto de un paciente post ACV isquémico.

El ACV representa una de las principales causas de discapacidad y constituye la segunda causa de muerte en todo el mundo.

En la enfermedad Cerebrovascular, independientemente de la causa, se produce una lesión que conduce a la necrosis tisular, y así afecta a la funcionalidad del encéfalo, que puede presentar manifestaciones clínicas variables en función del territorio arterial afectado. <sup>1</sup>

Según autores, "core stability es la capacidad para controlar la posición y el movimiento del tronco sobre la pelvis, permitiendo una óptima producción, transferencia y control de fuerza y movimiento hacia los elementos distales o terminales de las cadenas cinéticas desarrolladas"<sup>2</sup>

Como explica Nam G. Lee et al<sup>3</sup>, luego de un Ictus hemiparetico el tiempo de los APA's (ajustes posturales anticipatorios) se retrasa o altera. Normalmente, los APA's implican una preactivación subconsciente de los músculos del núcleo postural, donde los músculos transversos del abdomen y el diafragma se activan antes de los movimientos del hombro o la cadera.

El interés de este trabajo consiste en analizar los efectos de un abordaje neurokinésico a través de un entrenamiento del core stability, con el objetivo de lograr el incremento de la fuerza muscular del miembro superior más afecto. Se propone para ello evaluar determinados músculos al inicio y al finalizar la intervención, a través de la escala MRC (medical research Council), la escala de Fugl- Meyer y el test de 1-RM indirecto.

El plan de tratamiento consiste en una intervención de 4 meses, con una frecuencia de 3 sesiones semanales y una duración de 60 minutos.

Según los resultados obtenidos a lo largo de este proceso, se puede concluir que el entrenamiento del core stability presenta efectos beneficiosos en la ganancia

de fuerza muscular del miembro superior más afecto en un paciente post ACV isquémico. Sin embargo, se requieren estudios de mayor cantidad de pacientes para poder determinar con mayor precisión sobre la eficacia de la intervención.

## **II. INTRODUCCION**

### **a) Problema**

El accidente cerebro vascular constituye la segunda causa de muerte en todo el mundo.

Entre las consecuencias del ACV está la discapacidad ya que ocasiona limitaciones físicas como déficits motores o del lenguaje, alteraciones psíquicas, crisis epilépticas secundarias o deterioro cognitivo. Se ha descrito que en torno al 50% de los supervivientes tienen algún grado de discapacidad, y se estima que el ictus supone la causa más importante de invalidez o discapacidad a largo plazo en el adulto. Debemos señalar, además, que la enfermedad vascular es la segunda causa de demencia y se relaciona no solo con la demencia vascular, sino que también tiene una acción sinérgica sobre la enfermedad de Alzheimer, ya que favorece su aparición precoz <sup>1</sup>

Los pacientes con ACV carecen de control selectivo del movimiento y, por lo tanto, se cambia el orden del movimiento muscular. Es por esto, que los pacientes se mueven en un patrón inusual, lo que da como resultado una gran pérdida de energía y un patrón de movimiento defectuoso. <sup>4</sup>

“Core stability es la capacidad para controlar la posición y el movimiento del tronco sobre la pelvis, permitiendo una óptima producción, transferencia y control de fuerza y movimiento hacia los elementos distales o terminales de las cadenas cinéticas desarrolladas.”<sup>2</sup>

Según Ryerson et al.<sup>4</sup> El núcleo es la parte más grande de nuestro cuerpo y juega un papel importante en la estabilización y el movimiento de los segmentos del cuerpo. El tronco nos permite mantener la postura y posibilita el movimiento de piernas o brazos, oponiéndose a la gravedad. También contribuye a suavizar el movimiento central para que nuestro cuerpo pueda cambiar fácilmente a una nueva postura.

El interés de este trabajo consiste en analizar, mediante un caso clínico, los efectos del entrenamiento del core stability sobre la ganancia de fuerza muscular

en el miembro superior más afecto en un paciente post ACV isquémico. Se espera poder lograr una simetría en ambos hemicuerpos, permitiéndole al paciente mayor independencia en sus actividades de la vida diaria y plasmando la importancia del abordaje neurokinésico en el desempeño funcional.

## **b) Marco Teórico**

### *ACCIDENTE CEREBRO VASCULAR*

Un grupo heterogéneo de síntomas y de signos componen el accidente cerebrovascular (ACV), secundario a una lesión del cerebro (generalmente focal, transitoria o permanente), originado por la alteración del flujo sanguíneo cerebral. Los accidentes cerebrovasculares más frecuentes son de origen arterial y están compuestos por: el accidente cerebrovascular isquémico (ACV isquémico), el accidente isquémico transitorio y la hemorragia cerebral (incluye la hemorragia intra parenquimatosa y la hemorragia sub-aracnoidea). Asimismo, existen, en menor proporción, lesiones de origen venoso, entre las cuales se encuentra la trombosis venosa cerebral.

La incidencia del ACV es más alta en adultos mayores y en personas con factores de riesgo vascular. En la mayor parte de los pacientes, una compleja interacción de factores de riesgo vascular, condiciones ambientales y factores genéticos desencadenan el daño vascular y endotelial aterosclerótico. Sin embargo, el ACV también se presenta con mucha menor frecuencia en adultos jóvenes, secundario a diferentes mecanismos fisiopatológicos.

Los factores de riesgo asociados al desarrollo del ACV se pueden clasificar en factores modificables y factores no modificables:

1. Factores de Riesgo Modificables: hipertensión, diabetes, tabaquismo, obesidad abdominal, alto consumo de carnes rojas, comidas cocinadas con grasa y ricas en sal, sedentarismo, ingesta frecuente de alcohol, estrés psicosocial, depresión y dislipidemia.

2. Factores de Riesgo No Modificables: edad, género y factores genéticos.

La isquemia cerebral representa el 80% de los Ataques Cerebrovasculares (ACV) agudos en el mundo, convirtiéndola en la principal causa de la enfermedad. La isquemia cerebral se produce cuando el aporte de oxígeno al encéfalo se ve disminuido o interrumpido.

El tejido nervioso es especialmente vulnerable a la disminución del aporte de oxígeno debido a su alta tasa metabólica y a una pobre reserva energética. El metabolismo neuronal es dependiente, casi en su totalidad, de la glucosa y no tiene la capacidad de almacenar glucógeno. Estas características en el metabolismo neuronal conllevan a que una vez el flujo sanguíneo cesa, el daño sea rápido e irreversible (después de aproximadamente 5 minutos).

Los procesos agudos en la enfermedad isquémica cerebral son de rápida sucesión. En general, el daño tisular está completamente establecido y delimitado en las primeras 48 a 72 horas. Después de aproximadamente 14 días, el tejido nervioso ya ha hecho la transición a estadios crónicos en los que prima la reorganización y la plasticidad cerebral.

Una vez se ha producido el infarto cerebral, el tejido nervioso inicia un lento proceso de recuperación. Con posterioridad al infarto cerebral, no existe regeneración tisular sino desarrollo de un proceso cicatricial iniciado por la microglía. La recuperación funcional se debe principalmente a la reactivación del tejido nervioso que entra en un estado de hibernación por la isquemia, pero que no sufre lesión permanente. Así mismo, la aparición de nuevas conexiones a través del proceso de plasticidad sináptica, facilitan la recuperación funcional observada en la mayoría de los pacientes.

La causa más frecuente de infarto cerebral ocurre por la obstrucción de un vaso arterial. Esta obstrucción puede ocurrir en cualquier parte del árbol arterial que supe el encéfalo. La obstrucción arterial sucede principalmente por dos causas: la trombosis in situ del vaso y el embolismo arterial. La trombosis in situ es la causa más frecuente de obstrucción arterial y ocurre cuando se forma un trombo en el lecho de una lesión de origen aterosclerótico. El embolismo arterial ocurre cuando un trombo, formado en el corazón o en los grandes vasos arteriales, es llevado a través del torrente sanguíneo hacia una arteria distal.<sup>6</sup>

### **Fisiopatología**

En la enfermedad cerebrovascular, independientemente de la causa, se produce una lesión que conduce a la necrosis tisular, y así afecta a la funcionalidad del encéfalo, y que puede presentar manifestaciones clínicas variables en función del territorio arterial afectado.

El ictus ateromatoso se relaciona con la formación de las placas de ateroma en las arterias de mediano y gran calibre, cuyo origen es el daño funcional o

morfológico en el endotelio relacionado con los factores de riesgo vascular como la hipertensión arterial, dislipemia, diabetes, y tabaquismo entre otros. Estas placas crecerán a lo largo del tiempo, lo que ocasiona una reducción de la luz y el flujo arterial que provocan los síntomas a través de embolismos arteria-arteria o por mecanismos hemodinámicos. Al producirse una oclusión arterial se afecta el proceso complejo de autorregulación del flujo sanguíneo cerebral y el aporte de oxígeno y de nutrientes al tejido cerebral desarrollándose una serie de fenómenos conocidos como cascada isquémica que conduce a la muerte tisular. La muerte neuronal se produce como resultado de: la necrosis como mecanismo fundamental con una rotura de la membrana, la inflamación con activación de células inflamatorias y la liberación de citocinas, daño vascular y edema. Además, hay otro mecanismo que es la apoptosis relacionada con una serie de genes que suprimen o promueven la muerte celular y con una familia de proteasas denominadas caspasas, que destruyen proteínas intracelulares y provocan la muerte celular. Este proceso es dinámico. Inicialmente existe un core del infarto y áreas de oligohemia potencialmente salvables, este tejido salvable o penumbra isquémica va a depender de la recanalización arterial y de la presencia de colaterales que puedan suplir el aporte sanguíneo.

En los ictus cardioembólicos cuya principal causa es la fibrilación auricular tanto paroxística como crónica, los émbolos se pueden originar en las válvulas o en las cavidades cardíacas, y se dirigen hacia la circulación arterial produciendo fenómenos oclusivos arteriales e infartos de topografía diversa.

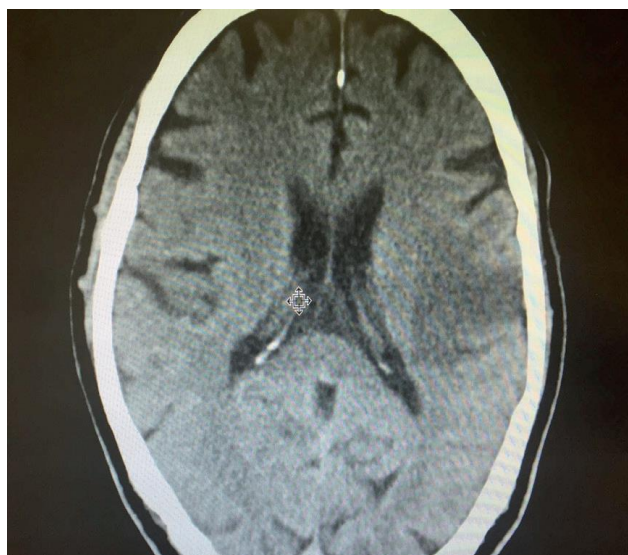
Finalmente, en los ictus lacunares se afectan arterias de pequeño diámetro como la lenticuloestriadas, penetrantes basales y medulares, y los fenómenos subyacentes son lipohialinosis y microateromatosis.

El Ictus Hemorrágico tiene como causa principal la hipertensión arterial en las formas espontáneas, aunque también influye la edad, tabaco, niveles de colesterol y tabaquismo, además del uso de simpaticomiméticos y antitrombóticos. El IH puede tener una localización profunda en los hemisferios cerebrales donde pueden tener una extensión intraventricular, aunque también pueden ser lobares donde se relacionan con la angiopatía amiloide, y pueden tener otro origen como neoplasias o malformaciones. Los IH tienen peor pronóstico en cuanto a discapacidad y mortalidad, estando influido por el volumen del hematoma que se correlaciona con la hipertensión intracraneal y con la caída de la perfusión cerebral. Además del daño tisular directo existe un daño secundario relacionado

con el edema cerebral, inicialmente vasogénico y posteriormente en relación con la producción de trombina y lesión de la barrera hematoencefálica, la liberación de productos tóxicos y con la apoptosis neuronal y proliferación de astrocitos.<sup>1</sup>

### **Clasificación según mecanismo de producción:**

Los ictus se clasifican en dos grandes grupos según su mecanismo de producción: la isquemia cerebral o ictus isquémico y la hemorragia intracraneal o ictus hemorrágico. Los II representan entre el 80 y el 85 % de todos los ictus (*ilustración 1*), mientras que el 15-20% restante obedecen a un IH. A su vez, dentro de la isquemia cerebral se puede distinguir entre la isquemia cerebral focal, que afecta a una sola zona del encéfalo, y la isquemia cerebral global, que afecta al encéfalo de forma difusa. Por otra parte, dentro de los IH se diferencian en profundos (*ilustración 2*) y corticales, además de la hemorragia subaracnoidea (HSA). Según la duración del proceso isquémico se consideran dos tipos de isquemia cerebral focal: el Ataque Isquémico Transitorio (AIT), que no siempre es una entidad benigna, y el infarto cerebral. El AIT se define como un episodio de isquemia cerebral focal o monocular de duración inferior a 24 horas, mientras que el infarto cerebral produce un déficit neurológico que persiste más de 24 horas, indicando la presencia de necrosis tisular; no obstante, la definición de AIT es objeto de controversia.<sup>1</sup>



*Ilustración 1. TC de un paciente con Ictus Isquémico tipo PACI, carotídeo izquierdo*



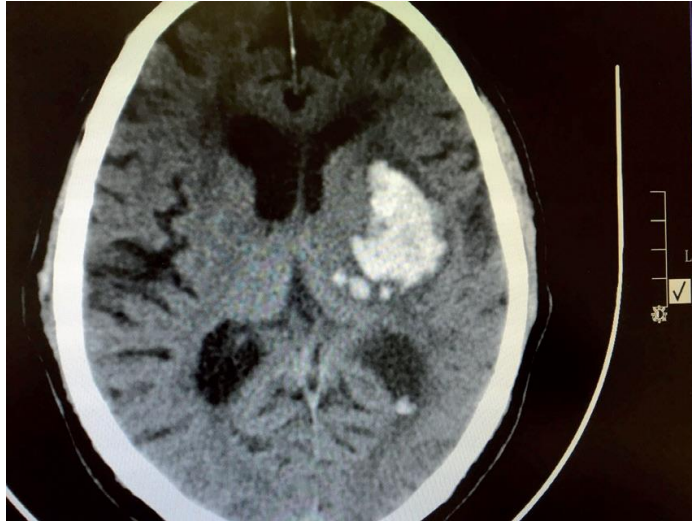


Ilustración 2. TC de un paciente con Ictus Hemorrágico profundo izquierdo de origen hipertensivo

### **Clasificación etiológica del ACV:**

Existen varios sistemas de clasificación etiológica del ACV; el más utilizado es el TOAST.

El sistema TOAST divide los infartos cerebrales en cinco grupos según su origen.

- El primer grupo corresponde a aquellos infartos originados en un embolismo desde el corazón, cuyas causas más comunes son la fibrilación auricular y las valvulopatías.
- El segundo grupo está conformado por los ACV isquémicos originados en los grandes vasos Intracraneales o secundarios a enfermedad carotídea.
- El tercer grupo corresponde a la enfermedad lacunar. Los infartos lacunares tienen un tamaño inferior a 15 mm en la fase aguda y ocurren generalmente por oclusión de una arteriola en un proceso conocido como lipohialinosis.
- El cuarto grupo corresponde a las causas misceláneas poco frecuentes (vasculopatías no ateroscleróticas, trastornos de la coagulabilidad o hematológicos).
- Finalmente, en el quinto grupo se encuentran aquellos infartos cerebrales en los cuales no es posible determinar su causa y que pueden constituir hasta una tercera parte de los casos de ACV isquémico.

Según la causa subyacente, la clasificación del TOAST *trial*, distingue varias categorías clínicas de enfermedad cerebrovascular: en primer lugar, tenemos la enfermedad ateromatosa que puede afectar a las arterias carótidas o vertebrales de localización extracraneal, enfermedad que también puede asentar en las

principales arterias intracraneales. Los ictus cardioembólicos se relacionan con una fuente cardíaca de émbolos ya sea en presencia o no de patología estructural, siendo el ejemplo fundamental la fibrilación auricular, ya sea valvular (o no valvular); aunque el ictus embólico puede relacionarse con muchas otras patologías cardíacas. Los ictus de origen ateromatoso, al igual que los de causa cardioembólica, se suelen expresar como síndromes territoriales presentando clínica cortical como la afasia, las agnosias y los déficits campimétricos. Otra de las alternativas etiológicas fundamentales es la patología lacunar o de pequeño vaso que afecta a arterias perforantes y que tiene como sustrato la lipohialinosis y la microateromatosis, y que se relaciona desde el punto de vista etiológico con la hipertensión o la diabetes, y desde el punto de vista clínico con la presentación en forma de síndromes lacunares. El resto de las etiologías comprende un conjunto de entidades menos frecuentes entre las que podemos encontrar disecciones, vasculitis, y muchas otras causas incluidas las genéticas. El estudio etiológico a veces es difícil y requiere un esfuerzo diagnóstico a pesar del cual nos encontramos en torno a un 25-40% de ictus que se consideran de causa indeterminada.<sup>1</sup>

### **Clasificación topográfica:**

Los ictus también se pueden clasificar desde el punto de vista topográfico en función del vaso afectado, lo que lleva aparejada una variabilidad clínica en función del lecho arterial lesionado. Tenemos en primer lugar los ictus territoriales que pueden afectar a la totalidad del territorio anterior o de manera parcial, clasificándose conforme a la clasificación *Oxfordshire Community Stroke Project* en 4 categorías.

Estas serían:

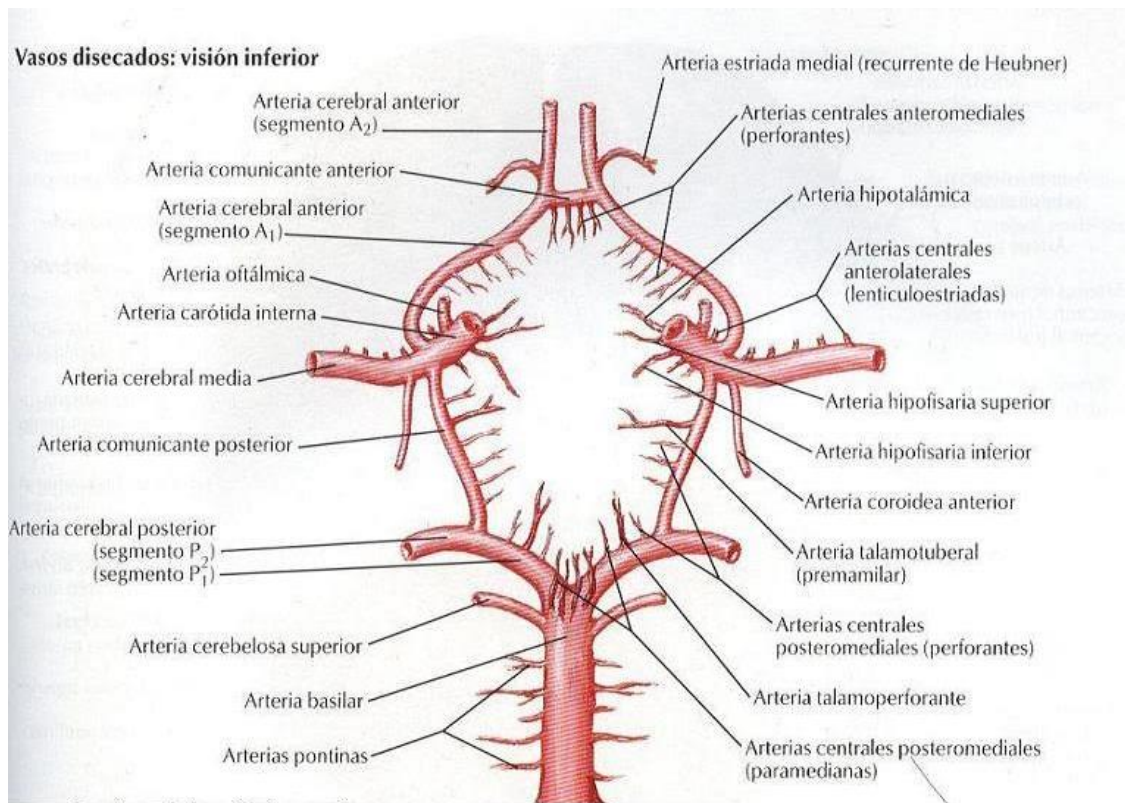
- Los síndromes territoriales tipo *Total Anterior Circulation Infarct* (TACI) o *Partial Anterior Circulation Infarct* (PACI);
- Los infartos lacunares que se denominan *Lacunar Anterior Circulation Infarct* (LACI)
- Los ictus de circulación posterior o *Posterior Circulation Infarct* (POCI)

Los IH, hematomas o hemorragias cerebrales son extravasaciones de sangre hacia el parénquima cerebral. Según la topografía, podemos clasificar la hemorragia parenquimatosa en: lobar o profunda; esta puede afectar a ganglios basales, capsular o subtalámica, troncoencefálica y cerebelosa. La etiología más frecuente de las profundas es la hipertensión arterial. Otras causas de IH incluyen

la angiopatía amiloide que es más propia de ancianos, cuya topografía es cortical denominándose hematomas lobares, además están las malformaciones vasculares, fármacos (p. ej. anticoagulantes), tóxicos (p. ej. Alcohol o cocaína), diátesis hemorrágicas y tumores. La presentación clínica depende de la localización y el volumen del sangrado, los signos y síntomas de una hemorragia cerebral pueden ser indistinguibles de los de los II, aunque en la hemorragia cerebral son más frecuentes la disminución del nivel de conciencia y la cefalea intensa. El diagnóstico requiere la realización de una tomografía computarizada craneal (TC), para excluir otras etiologías que puedan producir una clínica similar. La HSA primaria consiste en la extravasación primaria de sangre al espacio subaracnoideo que se debe generalmente a la rotura de un aneurisma y que típicamente provoca una cefalea brusca e intensa, con frecuencia asociada a signos meníngeos y alteración del nivel de conciencia.<sup>1</sup>

#### **Clínica:**

La clínica del ictus va a depender de la topografía y extensión de la lesión y de la capacidad para compensar de la circulación colateral a través del polígono de Willis que puede paliar la falta de aporte sanguíneo a un territorio mediante el aumento compensador del flujo a través de vías alternativas. De acuerdo con estas circunstancias los ictus se van a manifestar dentro de los llamados síndromes neurovasculares.



*Ilustración 3. Circulo arterial del cerebro- Polígono de Willis<sup>7</sup>*

***Síndrome de arteria cerebral media:***

Se produce un déficit motor proporcionado (sin predominio en uno de los miembros) contralateral a la lesión, e hipostesia, manifestaciones que en función de la afectación del hemisferio dominante pueden asociar una afasia, o en caso de afectación del no dominante puede presentar una extinción, negligencia y asomatoagnosia. Además, pueden acompañarse de hemianopsia homónima contralateral y preferencia ocular hacia el lado lesionado. La lesión isquémica puede producir una afectación parcial, si afecta a la división superior de la arteria, el déficit motor tiene predominio faciobraquial; en la afectación de la división inferior hay afasia sensitiva y hemianopsia sin déficit motor. También puede imitar un síndrome lacunar o uno cortical como en el síndrome de Gertsman (confusión derecha-izquierda, acalculia y agnosia digital).

***Síndrome de arteria cerebral anterior:***

En esta ocasión el déficit motor tiene un predominio crural con hipostesia superponible, además puede haber desviación oculocefálica y signos de liberación frontal. En los casos en que ambas arterias cerebrales anteriores compartan origen puede ocurrir un infarto bilateral con paraparesia, trastorno de la marcha,

incontinencia urinaria, disautonomía o un mutismo acinético. Otras manifestaciones pueden ser la abulia o la negligencia motora.

*Síndrome de la arteria coroidea anterior:*

Cursa con hemiparesia, hemianestesia y hemianopsia que constituye un síntoma cardinal de esta topografía.

*Síndromes frontera:*

Estos son los que la lesión se produce en la zona que se encuentra entre dos territorios arteriales, como ocurre entre las arterias cerebral anterior y media. En ellos se puede producir una afasia transcortical motora (disminución fluencia con repetición normal y ecolalia) y paresia de predominio proximal que suele respetar la cara. En infartos bilaterales se da el síndrome del “hombre en el barril” con diparesia braquial. En el territorio frontera posterior entre las cerebrales media y posterior predominaría la afasia sensitiva, defectos visuales y hemiinatención, en caso de infarto bilateral se puede producir una ceguera cortical.

*Síndrome de la arteria cerebral posterior:*

En estos la afectación es únicamente visual sin déficit motor con una hemianopsia homónima contralateral, que en ocasiones puede añadir alucinaciones visuales o metamorfopsias. Si se afecta la izquierda puede haber alexia sin agrafia, anomia para los colores, discromatopsia y trastorno de memoria reciente. En los infartos derechos puede ser marcada una negligencia visual.

*Síndromes de la arteria basilar:*

La clínica es heterogénea y son característicos: trastornos del nivel de conciencia que pueden llegar al coma y en casos de afectación bulbar añadir afectación del patrón respiratorio. Puede asociar signos piramidales con respuestas motoras anómalas en descerebración, que puede ser uni o bilaterales.

Trastornos oculomotores que pueden ser complejos y tienen valor localizador de la lesión. Entre ellos una oftalmoparesia conjugada como la internuclear o un síndrome del “uno y medio”, desviaciones oblicuas (*skew*); además de nistagmo o un movimiento tipo *bobbing*.

*Síndrome de la punta (top) de la basilar:*

El cuadro clínico es variable y en ocasiones de difícil diagnóstico, puede presentar una combinación de alteraciones de la motilidad ocular, pupilares, del nivel de

alerta, de la memoria, alucinosis peduncular, alteraciones del comportamiento, defectos visuales, déficits motores (hemiparesia, tetraparesia) y sensitivos.

*Oclusión de ramas de arteria basilar:*

A su vez pueden ser:

Arterias penetrantes: Síndromes lacunares como motor puro o una hemiparesia-ataxia

Arterias circunferenciales cortas: Síndromes alternos con afectación homolateral a la lesión de nervios craneales y déficit motor o sensitivo contralaterales.

Arterias circunferenciales largas: Cerebelosa superior: síndrome de Horner, ataxia apendicular, parálisis de la mirada y déficit sensitivo contralateral.

Cerebelosa anteroinferior: Afectación homolateral apendicular y de los nervios V, VII y VIII, además de hipoestesia contralateral.

Cerebelosa posteroinferior: Lesión de la porción inferior del cerebelo con ataxia ipsilateral, nistagmo horizontal y vértigo. Puede asociar un síndrome de Wallenberg con disminución de la sensibilidad termoalgésica ipsilateral facial y extremidades contralaterales por alteración del tracto espinotalámico, parálisis de nervios craneales bajos (IX, X, XI), síndrome de Horner ipsilateral, náuseas, vómitos y cefalea. Son menos frecuentes la diplopía, pérdida del sentido del gusto, disautonomía e hiperhidrosis contralateral con anhidrosis ipsilateral.<sup>1</sup>

### *CORE STABILITY*

#### **Entrenamiento de estabilización central**

El requisito habitual para participar y lograr una función dinámica es un componente central (núcleo) del cuerpo humano fuerte y estable. El control de los segmentos vertebrales durante la postura vertical es necesario no solo para actividades cotidianas, sino también para el equilibrio, estabilidad y coordinación durante actividades laborales y en actividades complejas y deportivas de alto nivel. Esta estabilidad permite a una persona transmitir fuerzas desde el suelo a través de la cadena cinética del cuerpo, soportar cargas y fuerzas externas y, en últimas instancia, propulsar el cuerpo o un objeto con las extremidades. El concepto de que la estabilización central del tronco y de la pelvis es un requisito para los movimientos de las extremidades fue descrito biomecánicamente por Bouisset en 1991.<sup>5</sup>

El componente central se ha descrito conceptualmente como una caja o un cilindro, debido a su composición anatómica y estructural. Los abdominales forman las paredes laterales y anterior, y el diafragma y el suelo pélvico forman el techo y suelo del cilindro respectivamente.

“La estabilización central se define como el equilibrio y el control muscular necesario alrededor de la pelvis, caderas y tronco (columnas cervical, torácica y lumbar) para mantener la estabilidad funcional de todo el cuerpo humano”.<sup>5</sup>

“La estabilidad central debe entenderse como la capacidad para controlar el movimiento dentro del componente central que ocurre durante las actividades de movimiento dinámico del tronco y de las extremidades”.<sup>5</sup>

La estabilidad proximal como requisito para la movilidad distal es un principio habitualmente conocido del movimiento humano descrito originalmente por Knott y Voss en 1968, y aplicado en los conceptos de facilitación neuromuscular propioceptiva, Bobath, entre otros.

En pocas palabras, el componente central, como consecuencia de su posición en la línea media de la cadena cinética humana, actúa como eslabón que permite la transferencia de energía entre las extremidades superiores e inferiores. Según Kibler et al.<sup>5</sup> las lesiones o las adaptaciones en algunas partes de la cadena cinética pueden causar problemas no solo locales, sino distales, porque otros eslabones distales tienen que compensar la falta de fuerza o de energía transmitida a través de los eslabones más proximales. Este fenómeno, denominado compensación, es tanto ineficiente en la cadena cinética como peligroso para el eslabón distal, porque puede provocar una sobrecarga superior a la que el eslabón puede soportar sin riesgo.

Cuando el componente central funciona adecuadamente, los músculos a lo largo de la cadena cinética también funcionan adecuadamente, permitiendo a la persona producir movimientos funcionales y firmes de las extremidades.

Sin estabilización adecuada y sin control dinámico excéntrico y concéntrico del tronco durante las actividades funcionales, las extremidades o “zonas de transición” entre el componente central y las extremidades pueden sobrecargarse (por ejemplo: articulaciones de cadera y hombro), provocando lesión o daño tisular.

## **Anatomía**

La estabilidad del componente central requiere rigidez tanto pasiva (estructuras óseas y ligamentosas) como dinámica (contracciones musculares coordinadas). Una columna vertebral ósea sin las contribuciones del sistema muscular es incapaz de soportar las cargas compresivas esenciales asociadas a las actividades normales en posición vertical y de permanecer estable.

Muchos autores han descrito clasificaciones de músculos locales y globales o superficiales y profundos que, en conjunto, contribuyen a la estabilidad central. Se supone que los músculos locales o intersegmentarios actúan principalmente como estabilizadores y que los músculos globales o multisegmentarios actúan principalmente como productores de movimiento.

Los músculos globales como locales intervienen en el control segmentario postural y la estabilización multisegmentaria general durante las actividades estáticas y dinámicas.

La investigación contemporánea ha determinado que existen dos grupos musculares locales importantes: el transverso del abdomen y el multifido.

El transverso del abdomen (TA), el más profundo de los músculos abdominales, aprovecha la orientación horizontal de sus fibras para aumentar la presión intrabdominal (PIA), aumentando así, la estabilidad del cilindro central como unidad. El TA ofrece fuerzas cilíndricas “anulares” para aumentar la rigidez segmentaria y limitar tanto el movimiento de traslación como el movimiento de rotación de la columna. La contracción bilateral del TA realiza el movimiento de “retracción de la pared abdominal”, y no produce movimiento vertebral. Este músculo está activo durante los movimientos de flexión y extensión del tronco, lo que supone un papel estabilizador específico durante el movimiento dinámico, diferente de los otros músculos abdominales.

Entre los músculos vertebrales posteriores, el multifido es importante por su contribución al control de la posición neutra o estable de la columna. Como consecuencia de su estructura anatómica e inervación segmentaria peculiar, el multifido es importante para aportar rigidez segmentaria, aferencia propioceptiva al sistema nervioso central y control de movimiento. El multifido tónicamente activo es responsable de dos tercios del aumento de la rigidez segmentaria del segmento L4-L5 cuando se contrae.<sup>5</sup>



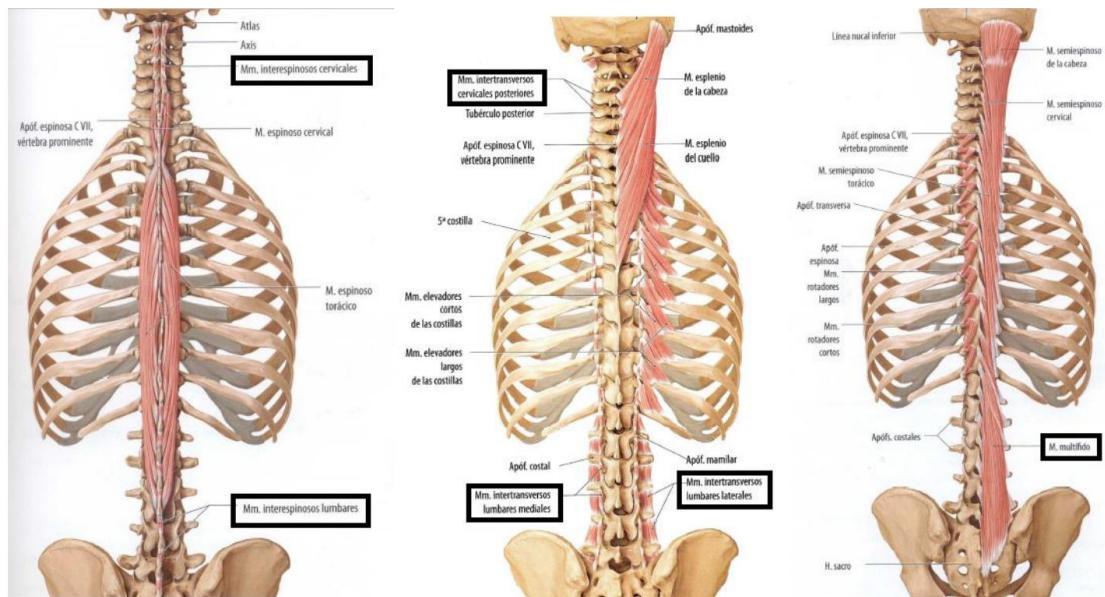


Ilustración 4. Músculos erectores de columna. A la izquierda Interespinosos, en el medio Intertransversorios y a la derecha Multifido<sup>7</sup>

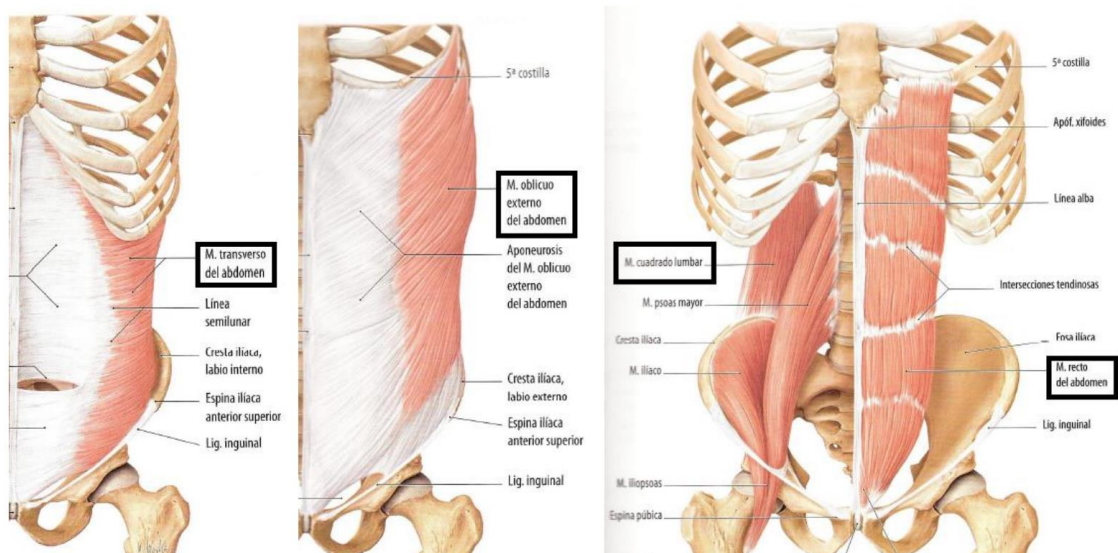


Ilustración 5. Músculos del abdomen. A la izquierda Transverso, en el centro Oblicuo Externo y a la derecha Recto<sup>7</sup>

La evidencia clínica y experimental preliminar sugiere que durante ejercicios específicos se produce una contracción simultánea del TA y del multifido favorable biomecánicamente. Esta relación específica y especializada aumenta la rigidez en las estructuras vertebrales, ofreciendo estabilización cilindra tónica crítica del componente central, y es el fundamento de la rehabilitación.<sup>5</sup>

### Técnicas de entrenamiento / ejercicios

Los pensadores contemporáneos se refieren al concepto de “readaptación neuromuscular” del componente central (que contribuye a la estabilidad y a la

rigidez segmentarias) en lugar de, al fortalecimiento puro de los músculos que sustentan el componente central. Para lograr una estabilización central efectiva, el paciente debe usar el sistema neuromuscular para coordinar las contracciones de numerosos músculos locales y globales que son capaces de influir en la posición de la pelvis, caderas y columna vertebral.<sup>5</sup>

La rehabilitación tiene tres fases diferenciadas:

a) Entrenamiento de la destreza motora correcta:

Para poder entrenar los estabilizadores locales es necesario enseñar el ejercicio de retracción o ahuecamiento abdominal, una acción específica del transverso del abdomen. La retracción de la pared abdominal fue descrita originalmente por Kendall y McCreary en 1983 y más adelante por DeTroyer et al. en 1990 “como meter el vientre hacia adentro” “aleje el ombligo del cinturón”, etc. sin usar el resto de los músculos abdominales ni contener la respiración.

Se describe el uso inicial de ejercicios de nivel bajo para fomentar el control. Su progresión de ejercicio abdominal inferior, dirigida a un reclutamiento correcto tanto de oblicuos como del transverso del abdomen, comienza en posición de decúbito supino con caderas y rodillas flexionadas. Se pide al paciente que “tire del ombligo hacia la columna”. Luego se progresa a otras posiciones como cuadrupedia, posición de tabla abdominal completa, tabla abdominal en decúbito lateral, etc. La dificultad de los ejercicios debería aumentar solo cuando el paciente puede mantener la estabilidad vertebral y la contracción de transverso del abdomen con una respiración normal.<sup>5</sup>

b) Incorporación gradual a actividades funcionales ligeras

Cuando el paciente es capaz de demostrar adecuadamente reclutamiento y control de los ejercicios centrales locales, se puede avanzar para incluir actividades funcionales dinámicas ligeras. La actividad funcional más básica que requiere soporta muscular profundo tónico es la transición de sentado a bipedestación (sentadillas).<sup>5</sup>

c) Progresión a actividades funcionales con carga elevada:

La última fase de rehabilitación debe adaptarse para incluir trabajo de alto nivel y demandas específicas de deporte realizadas por el paciente.<sup>5</sup>

### III. OBJETIVOS

#### *Objetivo general*

Analizar los efectos del entrenamiento del Core Stability en la ganancia de fuerza muscular del miembro superior más afecto en un paciente post ACV isquémico

#### *Objetivos específicos*

- Revisar la bibliografía científica referente al ACV isquémico con secuelas de hemiparesia braquial.
- Analizar diversos estudios científicos sobre el core stability
- Exponer los posibles efectos y relación sobre el entrenamiento del core stability y la fuerza muscular de los miembros superiores.
- Interpretar el impacto de estas intervenciones en la ganancia de fuerza muscular de determinados músculos del miembro superior más afecto.

### IV. METODOS

#### **a) Estrategia de búsqueda bibliográfica con sus componentes**

##### i. Palabras claves:

- Stroke [Mesh]
- Exercise Therapy [Mesh]
- muscle strength [Mesh]
- Core Stability [Mesh]
- Rehabilitation [Mesh]

##### ii. Combinaciones de palabras

- ("Rehabilitation"[Mesh] AND "Stroke Rehabilitation"[Mesh])
- ("Stroke Rehabilitation"[Mesh] AND "Exercise Therapy"[Mesh])
- (("Stroke Rehabilitation"[Mesh] AND "Exercise Therapy"[Mesh]) AND "Core Stability"[Mesh])
- ("Stroke"[Mesh] AND "Core Stability"[Mesh])
- ,("Stroke Rehabilitation"[Mesh] AND "Exercise Therapy"[Mesh]) AND ("muscle strength"[Mesh])

iii. Bases de datos consultadas:

- Pubmed ([www.pubmed.gov](http://www.pubmed.gov))
- LiLacs, IBECs ([www.bireme.br](http://www.bireme.br))
- Google Académico
- Material de estudio facilitado por los profesores que dictan la Especialización en Kinesiología y Fisioterapia Neurológica

iv. Periodo de publicación analizado: 2008 hasta la actualidad

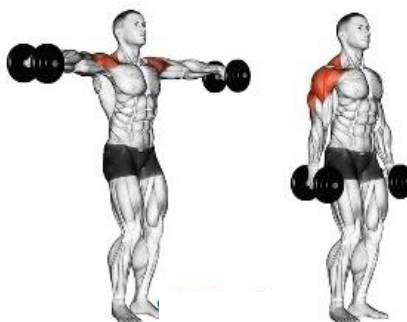**b) Generalidades del Caso clínico**

Paciente de sexo masculino de 63 años de edad, que sufre un ACV isquémico secundario a endartectomía carótida derecha. Presenta una evolución de ocho semanas y manifiesta una hemiparesia izquierda con mayor afectación en miembro superior.

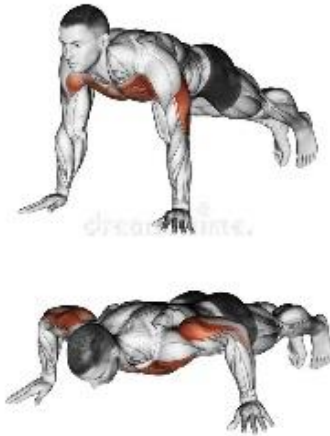Para la evaluación inicial se utilizó la Escala de MRC para valorar la fuerza muscular inicial del paciente, Escala de Fugl Meyer, para la medición del déficit del funcionamiento en miembro superior más afecto y el test de valoración indirecta de 1-RM para evaluar la ganancia de fuerza muscular durante el proceso de tratamiento.

La evaluación de la fuerza muscular durante el proceso de tratamiento, se realiza al inicio de la intervención y al término de cada mes donde, se selecciona determinados músculos del miembro superior y su respectiva técnica de evaluación para poder determinar el incremento de la masa muscular.

Los músculos a evaluar son: deltoides medio, trapecio, romboides, dorsal ancho, pectoral, bíceps y tríceps, utilizando una carga externa de carácter progresivo proporcionada por mancuernas, máquina de poleas y el propio peso corporal.



*Ilustración 6. Elevaciones laterales de los brazos con mancuernas<sup>8</sup>*



*Ilustración 7. Flexiones de brazos en el suelo<sup>8</sup>*



*Ilustración 8. Remo en polea baja.<sup>8</sup>*

El tratamiento consiste en una intervención de 3 sesiones semanales durante 4 meses de 1 hora de duración.

En cada sesión el tiempo de tratamiento se distribuye de la siguiente manera:

- 10 min entrada en calor, con movimiento articulares de cada segmento corporal, flexibilidad dinámica y ejercicios aeróbicos.
- 30 min de ejercicios de core stability
- 10 min de ejercicios específicos destinados a los músculos evaluados.
- 10 min elongación

El diseño del protocolo de intervención se realizó teniendo en cuenta un orden de complejidad progresiva de cada uno de los ejercicios, determinados por la eficacia en la técnica, la prevención de fatiga y dolor.

## V. DESARROLLO

### a) ANALISIS DE LA LECTURA RECUPERADA

A continuación, se presentarán trabajos con respaldo científico que se consideran relevantes para la interpretación de la problemática estudiada.

Nam G. Lee, PT, PhD, et al. "Best Core Stabilization for Anticipatory Postural Adjustment and Falls in Hemiparetic Stroke"

El objetivo de este estudio es Comparar los efectos de la estabilización central convencional y la estabilización neuromuscular dinámica (DNS) en el tiempo de ajuste postural anticipatorio (APA), el rendimiento del equilibrio y el miedo a las caídas en el accidente cerebrovascular hemiparético crónico. Los participantes se dividieron aleatoriamente en grupos de estabilización central convencional o DNS. Ambos grupos recibieron un total de 20 sesiones de estabilización central convencional o entrenamiento de DNS durante 30 minutos por sesión, 5 veces por semana durante el período de 4 semanas.

Este estudio fue de gran interés debido a la explicación que se realiza sobre la relación directa que presentan los ajustes posturales anticipatorio (APA) y los músculos del núcleo postural (CORE).

“Los APA implican un mecanismo de avance en el que los músculos del núcleo postural estabilizan la columna contra las fuerzas de perturbación internas y externas impuestas en los segmentos del cuerpo durante los movimientos voluntarios de las extremidades. Normalmente, los APA implican una preactivación subconsciente de los músculos del núcleo postural, donde los músculos transversos del abdomen y el diafragma se activan antes de los movimientos del hombro o la cadera”<sup>3</sup>

Seong-Hun Yu, Seong-Doo Park "The effects of core stability strength exercise on muscle activity and trunk impairment scale in stroke patients"

El objetivo de este estudio fue examinar los efectos de los ejercicios de mejora de la estabilidad central en el tronco inferior y la actividad muscular de los pacientes con accidente cerebrovascular. El grupo de control se sometió a una terapia de ejercicio estándar, mientras que el grupo experimental, se sometió simultáneamente al ejercicio de mejora de la estabilidad central y a la terapia de ejercicio estándar. La terapia de ejercicio estándar aplicada a los dos grupos

incluyó carga de peso y cambios de peso y movimientos articulares para mejorar la flexibilidad y el rango de movimiento. El ejercicio de mejora de la estabilidad central se realizó 5 veces por semana durante 30 min durante un período de 4 semanas. Los resultados de este estudio muestran que el ejercicio de mejora de la estabilidad central es eficaz para mejorar la actividad muscular de la parte inferior del tronco, que se ve afectada por la hemiplejía.

Este estudio es considerado para el trabajo a desarrollar, debido a que refleja como una gran consecuencia del ACV, la pérdida o disminución de la función de los músculos centrales. En muchos casos, esta musculatura se encuentra paralizada, por lo que se disminuye la contracción y aumenta la tendencia a caer hacia el lado paralizado, provocando asimetría.

“Entre varios controles posturales, la estabilidad central juega un papel importante en maximizar la función y minimizar la carga de peso en las articulaciones mientras se realizan diversas actividades como caminar, correr y lanzar. Además, la estabilidad central es un factor predictivo importante y altamente confiable para la recuperación de la actividad normal de la vida y las tareas especializadas, que requieren movimientos suaves de piernas y brazos. El control postural precede a los movimientos de brazos y piernas”<sup>4</sup>

*F.J. Vera-García, D. Barbado, V. Moreno-Pérez, et al. “Core stability: evaluación y criterios para su entrenamiento”*

El objetivo de este trabajo fue revisar las características de los métodos utilizados para valorar la estabilidad de la zona central del cuerpo (core stability), así como las características más importantes de los programas de ejercicios de estabilización del tronco. Los resultados de la revisión indican que métodos biomecánicos, como la aplicación controlada de cargas o descargas súbitas, el paradigma del asiento inestable y la modelación matemática, han permitido analizar el efecto de numerosos factores sobre la estabilidad del raquis. Finalmente, existe una gran cantidad de información en relación con la eficacia y la seguridad de los ejercicios de estabilización, pero carecemos de información suficiente sobre otras características de la carga de entrenamiento.<sup>9</sup>

Se elige este estudio ya que aporta una basta información y justificación para el planteo de los objetivos específicos planteados y el desarrollo del programa de entrenamiento del caso clínico realizado.

F.J. Vera-García\*, D. Barbado, V. Moreno-Pérez, et al “Core stability. Concepto y aportaciones al entrenamiento y la prevención de lesiones”

El objetivo de este trabajo es presentar una revisión de la literatura científica sobre la estabilidad de la zona central del cuerpo (core stability) con el objeto de clarificar el significado de este concepto y su relación con el rendimiento y las lesiones deportivas. Tras el análisis y revisión de los artículos encontrados, así como de algunos textos básicos sobre biomecánica del raquis, la información se estructuró en 2 apartados principales: a) concepto de core stability; y b) relación entre core stability, prevención de lesiones y rendimiento deportivo.

Al igual que en el estudio anterior, este trabajo es seleccionado por el aporte de información clave y nuclear para el desarrollo y justificación de los objetivos propuestos.

“Se ha demostrado en estudios electromiográficos que la activación de los músculos del tronco precede a la activación de los músculos que movilizan las extremidades, lo que ha sido interpretado como una forma de crear una base estable para el movimiento de los miembros.”<sup>2</sup>

“Según estos autores, core stability es la capacidad para controlar la posición y el movimiento del tronco sobre la pelvis, permitiendo una óptima producción, transferencia y control de fuerza y movimiento hacia los elementos distales o terminales de las cadenas cinéticas desarrolladas en actividades atléticas o deportivas.”<sup>2</sup>

Akuthota V, Ferreiro A, Moore T, Fredericson M “Core Stability Exercise Principles”

El propósito de este artículo es revisar la evidencia disponible sobre los beneficios del fortalecimiento del Core y su progresión, presentar la anatomía relevante y delinear los principios del ejercicio de estabilización del Core. El llamado núcleo es el grupo de músculos del tronco que rodean la columna vertebral y las vísceras abdominales. Los músculos abdominales, glúteos, cintura escapular, paraespinales y otros trabajan en concierto para proporcionar estabilidad a la columna. Se ha demostrado que la estabilidad del núcleo y su control motor son imprescindibles para el inicio de los movimientos funcionales de las extremidades.<sup>10</sup>

Lee, Dong-Kyua, Kang, Min-Hyeok, et al. “Effects of non-paretic arm exercises using a tubing band on abdominal muscle activity in stroke patients”



El objetivo de este estudio es investigar los efectos de los ejercicios de brazo no paréticos utilizando una banda de tubos sobre la actividad de los músculos abdominales en pacientes con accidente cerebrovascular. Se reclutaron 18 sujetos hemipléjicos (13 hombres, 5 mujeres). Todos los sujetos realizaron ejercicios de brazos no paréticos que involucraban tres movimientos diferentes del hombro (extensión, flexión y abducción horizontal) utilizando una banda elástica. Se registraron señales de electromiografía de superficie (EMG) de los músculos recto abdominal (RA), oblicuo externo (EO) y oblicuo interno (IO) de forma bilateral durante ejercicios de brazos sin paresis. El resultado que se obtuvo fue que, las actividades EMG de los músculos abdominales durante la extensión del brazo no parético y la abducción horizontal aumentaron significativamente en comparación con la flexión del hombro cuando los sujetos realizaron el ejercicio del brazo en una posición sentada. La actividad muscular del EO fue significativamente mayor en el lado parético que en el no parético durante la extensión del brazo no parético y la abducción horizontal.<sup>11</sup>

Este estudio es seleccionado por la relación que existe en la activación contralateral de la musculatura del Core al realizar movimientos en el miembro superior menos afecto.

En el trabajo desarrollado se plantean ejercicios que involucren ambos miembros superiores que actúen juntos y también ejercicios unilaterales, donde se ejecutan movimientos por separado, con el fin de incidir en la musculatura del Core y lograr el fortalecimiento de ambos hemicuerpos, sin dejar de lado el hemicuerpo menos afecto del paciente.

Chulvi I, Masiá L. "Aplicaciones prácticas en la evaluación de la fuerza desde el campo de la salud"

Este artículo tiene como objetivo explicar la importancia de la evaluación del sistema neuromuscular, dentro de ello, la valoración de la fuerza muscular máxima. La evaluación de la fuerza ha ido acompañado a la repetición máxima voluntaria (1-RM). Dicha valoración, puede realizarse de manera directa o indirecta. La forma directa de registro de 1-RM aunque resulta segura y eficaz, no cumple con los fundamentos teorizados previamente para el desarrollo de evaluación de la fuerza dentro de los programa neuromusculares saludables. Se sugiere la aplicación de las diversas fórmulas predictivas para determinar 1-RM. Existen diversas fórmulas de regresión que permiten estimar la fuerza máxima a partir de resistencias sub-máximas, las más auxiliadas por su fiabilidad han sido:

- Brzycki (1993):  $1\text{-RM} = 1.0278 \cdot (2.78 \text{ reps al fallo})$
- Epley (1985):  $1\text{-RM} = (1 + 0.0333 \cdot \text{reps hasta el fallo}) \cdot \text{peso levantado}$ .<sup>12</sup>

El presente trabajo, pretende fundamentar la ganancia de fuerza muscular en el miembro superior más afecto a partir de la realización y evaluación de determinados ejercicios utilizando el método indirecto a través de la fórmula de Epley y también utilizando una tabla predictiva del porcentaje de carga máxima y su equivalencia con el 1RM.

Teniendo en cuenta los descrito en el artículo anterior, se adjunta a estos conocimientos, lo que expone el autor Baechle T et al.<sup>13</sup>, donde se propone una tabla de equivalencias de 1RM y el porcentaje de carga máxima. Si el paciente logra realizar 5RM (cinco repeticiones máximas) con 90Kg, para calcular su 1RM tan solo deberíamos realizar el siguiente calculo:  $1\text{RM} = 90 / 0.82 = 109,75 \text{ Kg}$ .

| Equivalencias 1RM y % de carga máxima |             |              |
|---------------------------------------|-------------|--------------|
| Repeticiones                          | Sobrecarga  | Coefficiente |
| 1 RM                                  | 100 %       | 1.00         |
| 2 RM                                  | 95% (+/-2)  | 0.95         |
| 3 RM                                  | 90% (+/-3)  | 0.90         |
| 4 RM                                  | 86% (+/-4)  | 0.86         |
| 5 RM                                  | 82% (+/-5)  | 0.82         |
| 6 RM                                  | 78% (+/-6)  | 0.78         |
| 7 RM                                  | 74% (+/-7)  | 0.74         |
| 8 RM                                  | 70% (+/-8)  | 0.70         |
| 9 RM                                  | 65% (+/-9)  | 0.65         |
| 10 RM                                 | 61% (+/-10) | 0.61         |
| 11 RM                                 | 57% (+/-11) | 0.57         |
| 12 RM                                 | 53% (+/-12) | 0.53         |

Tabla 1: equivalencias de 1 RM y porcentaje de carga máxima que le corresponden<sup>13</sup>

## b) CASO CLINICO

### DIAGNOSTICO MEDICO

Accidente cerebrovascular isquémico secundario a endartectomía carótida derecha.

### EVALUACIÓN

Paciente de sexo masculino de 63 años de edad, que sufre un ACV isquémico secundario a endartectomía carótida derecha. Presenta una evolución de ocho semanas y manifiesta una hemiparesia izquierda con mayor afectación en miembro superior.

Observación inicial

El paciente presenta sus funciones cognitivas (lenguaje, comunicación, atención, orientación y memoria) y funciones metabólicas (cardiorrespiratorias, gastrointestinales, ciclo sueño-vigilia, etc.) conservadas. Con respecto a las AVD (actividades de la vida diaria), presenta dificultad en el vestido y desvestido y la alimentación. No presenta dificultad para el control de esfínteres, la higiene personal, locomoción y traslados. Conserva una marcha autónoma sin alteraciones en ninguna de sus fases, ya que la movilidad activa de su miembro inferior izquierdo se encuentra conservada.

Examen físico inicial

Tono muscular: sin alteración en el tono

Reflejos conservados

Sensibilidad: presenta alteración en la sensibilidad superficial, ya que manifiesta hipoestesia (térmica, táctil y dolorosa) en el miembro superior izquierdo, siendo más predominante desde el codo hacia los dedos de la mano

Fuerza muscular:

| Grupo muscular      | Miembro superior derecho | Miembro superior izquierdo |
|---------------------|--------------------------|----------------------------|
| Abducción de hombro | 5                        | 2                          |
| Extensión de codo   | 5                        | 3                          |
| Extensión de muñeca | 5                        | 2                          |

Escala de FUGL- MEYER

|                            |       |
|----------------------------|-------|
| A. Extremidad superior     | 21/36 |
| B. Muñeca                  | 5/10  |
| C. Mano                    | 7/14  |
| D. coordinación/ velocidad | 3/6   |
| TOTAL A-D (función motora) | 36/66 |

|                                |       |
|--------------------------------|-------|
| H. sensación                   | 7/12  |
| I. movimiento articular pasivo | 24/24 |
| J. dolor articular             | 24/24 |

Estudios complementarios

- ANGIO RM DE VASOS DEL CUELLO 23/07

*Lado derecho:*

- Arteria carótida común de trayectoria, calibre y señal conservadas.
- Irregularidad de señal a nivel del bulbo de la arteria carótida interna, observándose una estenosis de tipo corta de aproximadamente 55 % y señal continua distal a la misma. Arteria vertebral de trayectoria, calibre y señal conservadas, sin evidencias de estenosis hemodinámicamente significativas.
- Arteria carotida externa de características habituales.
- Arteria subclavia de características habituales.

*Lado izquierdo:*

- Arteria carótida común de trayectoria, calibre y señal conservadas.
- Arteria carótida interna con señal continua sin evidencias de estenosis hemodinámicamente significativas.
- Arteria carotida externa de características habituales.
- Arteria vertebral de trayectoria, calibre y señal conservadas, sin evidencias de estenosis hemodinámicamente significativas.
- Arteria subclavia de características habituales.

- TOMOGRAFIA COMPUTADA 29/07

Pérdida de la diferenciación cortico-subcortical a nivel del lóbulo frontal derecho y ribete insular, en topografía de arteria cerebral media (porción M2), acompañado de borramiento de los surcos, secundario a signos de edema. Los hallazgos se interpretan secundarios a proceso isquémico agudo. En topografía de giro paracentral derecho, se identifica una imagen focal hiperdensa que no supera los 5 mm de diámetro. Debido a la presencia de contraste endovenoso al momento del estudio, el hallazgo es inespecífico, por lo que deberá ser controlado evolutivamente. Presencia de tubo oro-traqueal. Cisternas de la base, axiales y

silvinas de características habituales. Sistema ventricular supra e infratentorial sin dilatación. Elementos de la línea media centrados. La fosa posterior presenta características tomográficas conservadas. Ausencia de colecciones intra y extraxiales.

- TOMOGRAFIA COMPUTADA MULTICORTES 31/07

Cisternas de la base, axiales y silvinas de características habituales. III, IV y ventrículos laterales en la línea media sin evidencias de dilatación. La fosa posterior presenta características tomográficas conservadas. Hipodensidad cortico-subcortical a nivel fronto-parieto-insular derecho, compatible con área de isquemia en territorio de la arteria cerebral media, la cual se asocia a borramiento de surcos corticales y efecto de masa sobre el ventrículo lateral derecho, con colapso casi total de este. En comparación con TC del 29-07, el área de isquemia presenta identidad más definida en cuanto a límites e hipodensidad, no obstante ello no se visualizan actualmente los pequeños focos hiperdensos puntiformes. No se descubren otras alteraciones en la densidad del parénquima cerebral supratentorial. No se observan colecciones intra ni extraxiales. No se observan lesiones óseas traumáticas recientes. Como hallazgo se observa hipertrofia mucosa hacia el seno maxilar izquierdo.

- RESONANCIA MAGNETICA 05/08

Cambios en la intensidad de señal, con restricción en secuencia DWI, en topografía del frontal, giro poscentral del lóbulo parietal, y giro temporal superior del lado derecho, territorio vascular de arteria cerebral media (porción M2). Esto se acompaña de borramiento de los surcos regionales, compresión de astas de ventrículo lateral derecho y mínimo desplazamiento de la línea media hacia la izquierda de 4 mm. Otro foco de similares características se identifica a nivel del lóbulo occipital derecho. Todos los hallazgos se interpretan como ACV isquémico. En el resto del parénquima supra e infratentorial no muestra otras alteraciones. No hay signos de dilatación del sistema ventricular supra e infratentorial. Cisternas de la base axiales y silvinas de características habituales. Vacío de flujo conservado en los grandes vasos de la base cerebral. Cuerpo calloso y charnela cráneo-raquídea sin alteraciones.

- TOMOGRAFIA COMPUTADA 10/08

Se realizó evaluación comparativa con estudio de TC previo de fecha 31-07. Persiste con menor representación y menores efectos compresivos la

hipodensidad cortico-subcortical a nivel fronto-parieto-insular derecha, vinculable a índole isquémico subagudo. Resto del estudio sin otras particularidades.

- RESONANCIA MAGNETICA 25/10

Se realizo evaluación comparativa con estudio de RM previo de fecha 05-08. Imagen hipointensa en secuencias T1, hiperintensa en secuencias T2, hipo - hiperintensa en secuencias FLAIR, a nivel cortico subcortical fronto- temporo-parietal derecha, hiperintensa en secuencias de difusión que persiste hiperintensa en el mapa de ADC, vinculable a índole isquémico sub agudo tardío-crónico, en relación con antecedentes. Señal normal proveniente del resto del parénquima encefálico supra e infratentorial. Los ventrículos laterales, el tercer y el cuarto ventrículo son de forma, tamaño y posición normal. Los espacios subaracnoideos de la fosa posterior y supratentoriales son de tamaño acorde a la edad. Cisternas de la base axiales y silvianas de características habituales. Vacío de flujo conservado en los grandes vasos de la base cerebral. Cuerpo caloso y charnela cráneo-raquídea sin alteraciones.

#### *PLAN DE TRATAMIENTO*

El tratamiento consiste en una intervención de 3 sesiones semanales durante 4 meses de 1 hora de duración.

El primer mes de tratamiento estuvo orientado únicamente a ejercicios de Core Stability. A partir del segundo mes de tratamiento, el tiempo en cada sesión se distribuye de la siguiente manera:

- 10 min entrada en calor, con movimiento articulares de cada segmento corporal, flexibilidad dinámica y ejercicios aeróbicos.
- 30 min de ejercicios de core stability
- 10 min de ejercicios específicos destinados a los músculos evaluados. Proponiendo un protocolo de 3 series, 10 repeticiones con 60 segundos de descanso.
- 10 min ejercicios de estiramientos musculares

#### Primer mes

- Ejercicios de Core
  - Ahuecamiento abdominal en decúbito supino
  - Ahuecamiento abdominal en cuadrupedia

- Posición de Superman en cuadrupedia
- Protracción y retracción escapular en cuadrupedia

### Segundo mes

- Ejercicios de Core
  - Protracción y retracción escapular en cuadrupedia
  - Posición de Superman en cuadrupedia
  - Plancha frontal en cuadrupedia
  - Plancha frontal en cuadrupedia alternando el apoyo de manos
  - Plancha frontal en cuadrupedia trasladando mancuerna 1 kg. De un lado a otro.
  
- Ejercicios Miembros superiores
  - Flexiones de brazos con apoyo de rodillas, altura de manos a 60 cm del piso.
  - Voladas laterales con mancuernas de 1 kg.
  - Remo (máquina de polea) con 10 kg. (dos placas)

### Tercer mes

- Ejercicios de Core
  - Protracción y retracción escapular en plancha frontal
  - Posición de Superman en cuadrupedia incorporando movimiento de toque de codo con rodilla opuesta
  - Plancha frontal isométrica 30"
  - Plancha frontal alternando el apoyo de manos
  - Plancha frontal trasladando mancuerna de 2 kg de un lado a otro
  - Plancha lateral isométrica con apoyo de rodillas
  
- Ejercicios Miembros superiores
  - Flexiones de brazos con apoyo de rodillas, se indica más profundidad y número de repeticiones.
  - Voladas laterales con mancuernas de 2kg
  - Remo con 20 kg (cuatro placas)

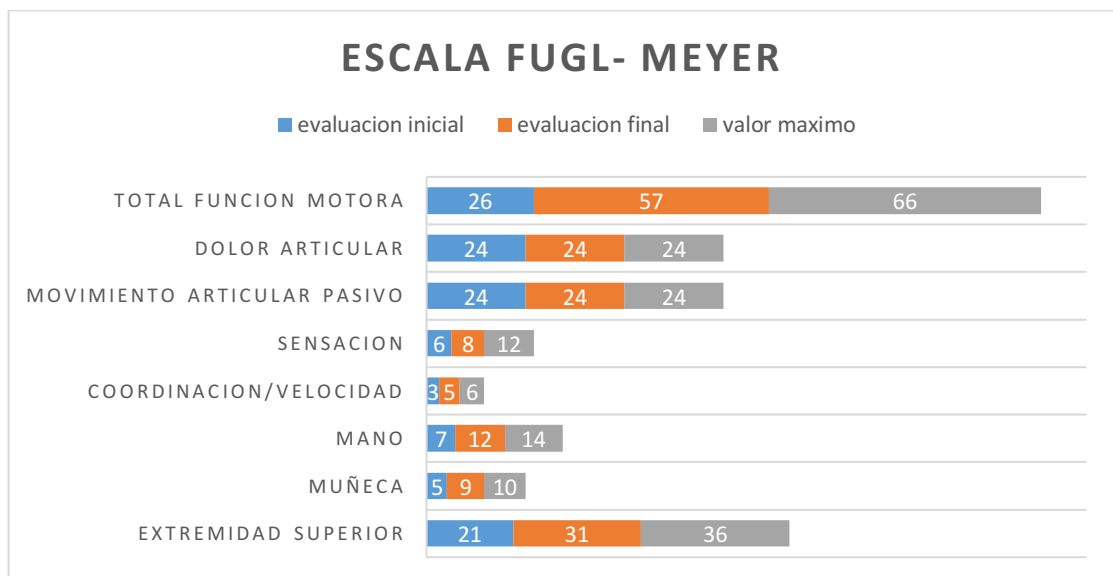
### Cuarto mes

- Ejercicios de Core
  - Plancha frontal, sumando posición de Superman
  - Plancha frontal isométrica 60"
  - Plancha lateral isométrica 30"
  - Plancha lateral subiendo y bajando cadera.
  - Plancha frontal trasladando mancuerna de 3 kg.
  
- Ejercicios Miembros superiores
  - Flexiones de brazos sin apoyo de rodillas
  - Voladas laterales con mancuernas de 3kg
  - Remo con 30 kg (6 placas)

### *RESULTADOS*

Los resultados encontrados en este trabajo fueron derivados de escala de Fugl-Meyer para evaluar la funcionalidad sensoriomotora del miembro superior, la escala MRC para evaluar fuerza muscular inicial y el test indirecto de 1-RM para demostrar durante el proceso de tratamiento, la ganancia de fuerza muscular en los músculos seleccionados del miembro superior más afecto.

A continuación, se procederá a explicar los resultados obtenidos.



*Ilustración 6. Gráfico de escala de Fugl- Meyer. Se demuestra los avances en los resultados de una evaluación inicial y una evaluación final.*

En esta escala podemos ver que el paciente en su estadio inicial, previo al tratamiento tiene una valoración de la función motora total de su miembro superior

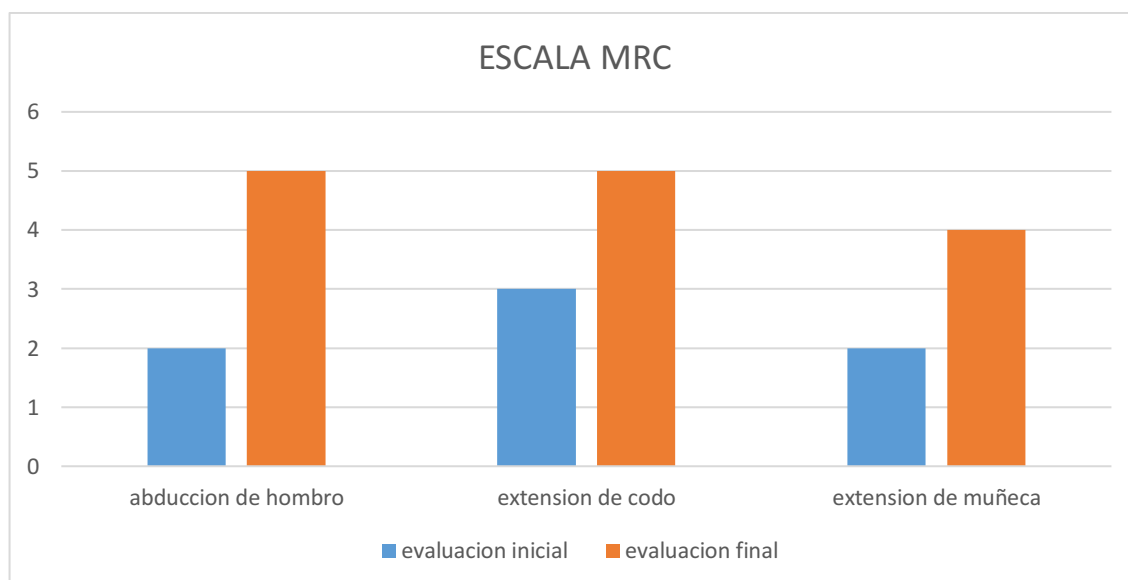


izquierdo de 26/66, no presenta dolor articular y el movimiento articular pasivo se encuentra conservado. En cuanto a la sensación presenta un valor de 6/12 teniendo un gran compromiso en la sensibilidad superficial de antebrazo, manos y dedos.

Al término del tratamiento, se vuelve a repetir la evaluación y se puede observar una mejoría en los valores previamente evaluados.

La función motora total aumenta de 26/66 a un valor de 57/66, donde se puede distinguir una mejoría en cuanto a los movimientos voluntarios con sinergias sin compensaciones ni ayuda gravitacional. En la función de la mano se observa mejora en el agarre cilíndrico y el agarre esférico, obteniendo un valor de 12/14. Con respecto a la coordinación y velocidad de los movimientos se puede observar una mejora en el tiempo de ejecución, ya que disminuye a menos de dos segundos de diferencia entre el miembro superior más afecto y el menos afecto.

Por último, en los valores encontrados en la sensación, se puede valorar que hay una mejora desde una anestesia hacia una hipoestesia, manteniendo un compromiso en mano y dedos, pero existiendo una gran mejoría en brazo y antebrazo.



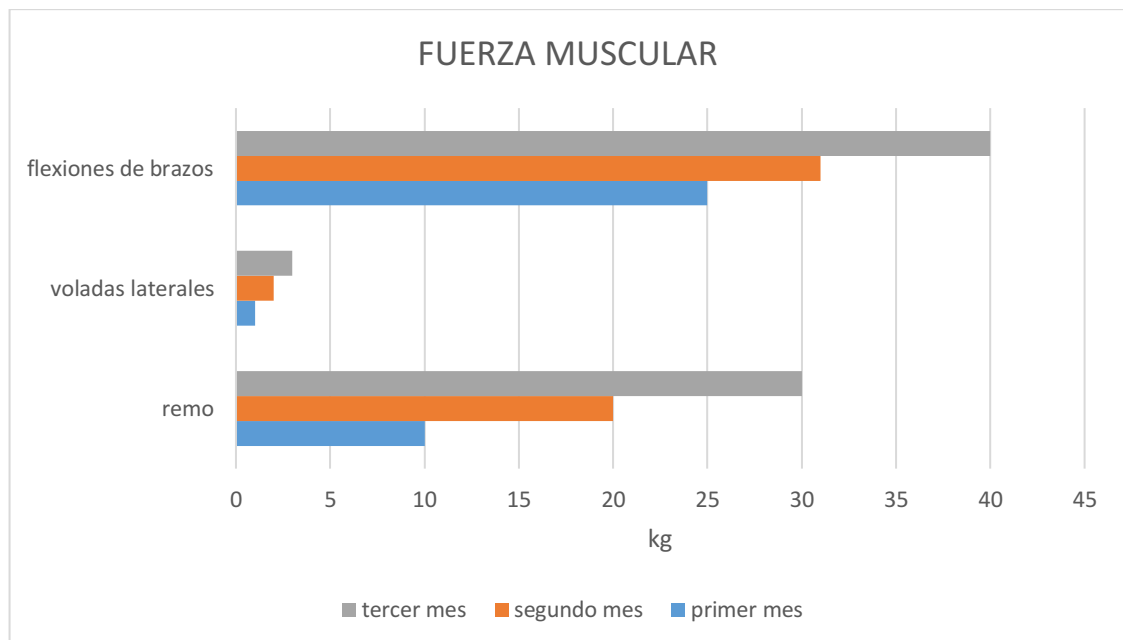
*Ilustración 10. Escala MRC. Se demuestra los resultados obtenidos en los movimientos de abducción de hombro, extensión de codo y extensión de muñeca, evaluados en el miembro superior más afecto.*

Se puede observar que los valores obtenidos al final del tratamiento con respecto a la escala MRC, fueron positivos ya que se logró mejorar cada valor:

- Abducción de hombro: inicialmente se obtuvo un valor de 2, es decir que había un movimiento activo, pero sin estar contra la gravedad. Al finalizar el tratamiento obtuvimos un valor de 5, realiza un movimiento activo en contra la gravedad y con una resistencia máxima.
- Extensión de codo: inicialmente se obtuvo un valor de 3, es decir que había movimiento activo en contra de la gravedad. Al finalizar el tratamiento obtuvimos un valor de 5, realiza un movimiento activo en contra la gravedad y con una resistencia máxima.
- Extensión de muñeca: inicialmente se obtuvo un valor de 2, es decir que había un movimiento activo, pero sin estar contra la gravedad. Al finalizar el tratamiento obtuvimos un valor de 4, realiza un movimiento activo en contra la gravedad y con resistencia.

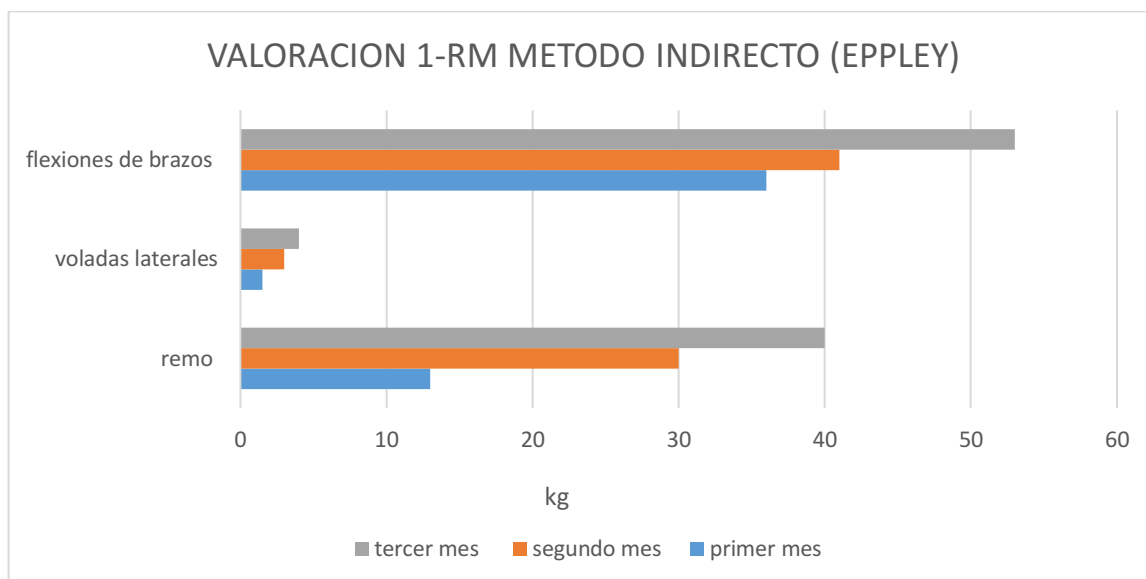
El protocolo para la realización de los ejercicios de fuerza, fue planteado con un número de 10 repeticiones por serie, ya que de esta manera estaríamos situados en el 61% del porcentaje de su 1-RM, permitiendo estimar la fuerza máxima a partir de resistencias sub-máximas.

Como podemos ver en el gráfico, la fuerza muscular, en el miembro superior, fue aumentando mes a mes en cada uno de los ejercicios.



*Ilustración 11. Gráfico que demuestra los avances en los niveles de fuerza muscular, expresados en el aumento de los kilogramos en los que el paciente puede realizar los ejercicios de flexiones de brazos, voladas laterales y remo*

Al término de cada mes se evaluaba la realización de cada uno de los ejercicios con un kilaje más alto, comprendido en un número máximo de diez repeticiones y considerando la correcta ejecución de la técnica en cada una de ellas.



*Ilustración 12. Gráfico de la valoración de 1-RM a través del método indirecto, utilizando la ecuación de Eppley. Se demuestra el aumento de la fuerza muscular de paciente, a través del aumento de kilogramos en su repetición máxima (RM) en cada uno de los ejercicios seleccionados.*

A través del gráfico de la valoración de 1-RM utilizando el método indirecto de Eppley podemos determinar que el valor de 1-RM fue aumentando considerablemente en cada uno de los ejercicios seleccionados.

- Flexiones de brazos: durante el primer mes de tratamiento se logra un RM de 36 kg, el segundo mes aumentó a 41 kg y el último mes se obtuvo un resultado de 53 kg
- Voladas laterales: durante el primer mes de tratamiento se logra un RM de 1,5 kg, el segundo mes aumentó a 3 kg y el último mes se obtuvo un resultado de 4 kg.
- Remo: durante el primer mes de tratamiento se logra un RM de 13 kg, el segundo mes aumentó a 30 kg y el último mes se obtuvo un resultado de 40 kg.

## VI. DISCUSION

El objetivo del presente estudio fue comprobar los efectos del entrenamiento del Core Stability en la ganancia de fuerza muscular del miembro superior más afecto en un paciente post ACV isquémico.

Esta hipótesis fue planteada a partir de la recopilación de bibliografía relacionada en la que se encontraron resultados significativos en el entrenamiento del Core Stability. Si bien, cada trabajo tiene una finalidad distinta en la aplicación de ese entrenamiento, se decide realizar el presente estudio seleccionando los resultados y conocimientos relevantes que justifiquen el desarrollo del caso clínico elegido.

Se decidió trabajar sobre los músculos del Core, basándose en diversos autores, uno de ellos es F.J. Vera-García<sup>2</sup>, quien revela en su trabajo cómo los estudios electromiográficos demuestran la activación de los músculos del tronco, la cual precede a la activación de los músculos que movilizan las extremidades, lo que ha sido interpretado como una forma de crear una base estable para el movimiento de los miembros.

El desarrollo del protocolo de entrenamiento del Core Stability se realizó teniendo en cuenta la bibliografía consultada. Utilizando las fases para el entrenamiento y rehabilitación del Core<sup>5</sup> a partir de la cual, se determina la selección de ejercicios y sus variantes en cada mes de tratamiento.

A partir del módulo dictado “Bases posturales para el alcance y la manipulación”, dictado por la licenciada Moschini A. se obtiene información relevante sobre la importancia del contacto de la mano (yemas de los dedos) a través de un objeto o una superficie, ya que genera información aferente, la cual incide de manera positiva en el control postural y logra ir modificando el patrón motor generando progresivamente, mejorar la eficiencia y la precisión del movimiento a través de la repetición.

Es por esto que se elige realizar ejercicios de fortalecimiento muscular, como flexiones de brazos, voladas laterales y remo con polea, luego de realizar el entrenamiento de core stability. A través de estos ejercicios, desarrollados mediante un protocolo de repetición, descanso y un movimiento determinado, se busca incorporar el miembro superior más afecto en una función o tarea global, logrando un funcionamiento en conjunto con el otro miembro, incorporándolo en el esquema corporal y así poder influir en su control postural, en la función sensoriomotora y entrenar la fuerza muscular del mismo.

Los tests utilizados como herramientas de evaluación fueron seleccionados debido a que daban una valoración objetiva del estado del paciente. Tanto al inicio como al final del tratamiento.

En este trabajo se incluye la valoración de la fuerza muscular, vista desde otra perspectiva, debido a los conocimientos y formaciones previas como profesora de Educación Física. Es por esto que el trabajo tiene una orientación poco común para el área de la neurorrehabilitación y una mirada más específica sobre el entrenamiento y valoración de la fuerza muscular dentro de una discapacidad. Se intenta realizar un análisis, interpretación y fusión de los diversos datos aportados por la bibliografía consultada desde un área más deportiva y del entrenamiento, como así también del área específica en lo que respecta a la neurorrehabilitación.

## **VII. CONCLUSIONES**

Del análisis e interpretación de los datos podemos concluir que el entrenamiento del Core Stability tendría efectos beneficiosos en la ganancia de fuerza muscular del miembro superior más afecto en un paciente post ACV isquémico.

Al inicio del tratamiento, en la valoración de la función sensorio-motora de su miembro superior se observa que la función motora se encontraba con un valor de 26/66, la coordinación y velocidad en 3/6 y la sensación en un valor 6/12. En la escala de MRC el nivel de fuerza muscular se encontraba en 2/5, lo que implicaba un movimiento activo, pero sin gravedad. Por último, en la valoración de la fuerza muscular máxima se encuentra un kilaje de 13 kg para Remo, 1,5 kg en voladas laterales y 36 kg en flexiones de brazos.

En la valoración final al tratamiento, se puede ver un aumento en todos los aspectos evaluados. La función motora alcanza un valor de 57/66, la coordinación y velocidad tiene un valor de 5/6 y la sensación 8/12. En la escala de MRC el nivel de fuerza muscular mejora logrando un valor de 5/5. Por último, en la valoración de la fuerza muscular máxima se logra aumentar el kilaje de 40 kg para remo, 4 kg para voladas laterales y 53 kg para flexiones de brazos. Sin embargo, se requieren estudios de mayor cantidad de pacientes para poder determinar con mayor precisión sobre la eficacia de la intervención.

## **VIII. REFERENCIAS BIBLIOGRAFICAS**

1. Cáceres A, Fernández J.A. Enfermedad cerebro vascular o ictus: Concepto de lesión. En: Martín del Rosario F, Fernández M, editores. Manual de rehabilitación y medicina física. p. 723-745

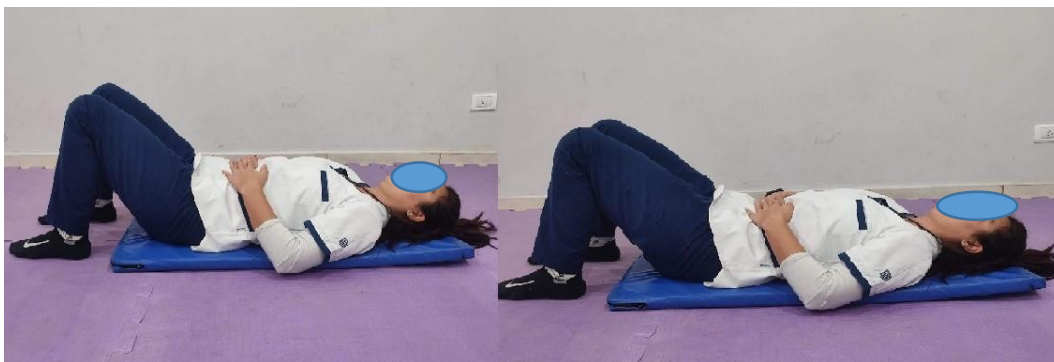2. F.J. Vera-García\*, D. Barbado, V. Moreno-Pérez, et al. Core stability. Concepto y aportaciones al entrenamiento y la prevención de lesiones. RAMD [internet]. 2014 [citado 20 Feb 2014]; 8: 79-85. Disponible en <https://www.sciencedirect.com/science/article/pii/S1888754615000234?via%3Dihub>
3. Nam G. Lee, PT, PhD, et al. Best Core Stabilization for Anticipatory Postural Adjustment and Falls in Hemiparetic Stroke. ACRM [internet]. 2018 [citado 21 Feb 2018]; 99: 2168-2174. Disponible en: [https://www.archives-pmr.org/article/S0003-9993\(18\)30116-3/fulltext](https://www.archives-pmr.org/article/S0003-9993(18)30116-3/fulltext)
4. Seong-Hun Yu, Seong-Doo Park. The effects of core stability strength exercise on muscle activity and trunk impairment scale in stroke patients. JER [internet]. 2013 [30 junio2013] ;9 (3):362-367. Disponible en: [The effects of core stability strength exercise on muscle activity and trunk impairment scale in stroke patients \(e-jer.org\)](http://www.e-jer.org)
5. Barbara J. Hoogenboom, et al. Entrenamiento de la estabilización central. En: S. Brent Brotzman, Robert C. Manske. Rehabilitación ortopédica clínica. Tercera edición. p. 467- 482
6. R. Pardo Turriago. Guía de Práctica Clínica para el diagnóstico, tratamiento y rehabilitación del episodio agudo del Ataque Cerebrovascular Isquémico en población mayor de 18 años. Bogotá, Colombia 2015. Guía nº 54
7. Anne M. Gilroy. Prometheus. Atlas de Anatomía. 2o . Panamericana
8. Delavier F. Guía de los movimientos de musculación, descripción anatómica. Francia: Paidotribo. Cuarta Edición.
9. F.J. Vera-García, D. Barbado, V. Moreno-Pérez, et al. Core stability: evaluación y criterios para su entrenamiento. RAMD [internet]. 2014 [citado 20 feb 2014]; 8: 130-137. Disponible en : <https://www.sciencedirect.com/science/article/pii/S1888754615000258?via%3Dihub>
10. Akuthota V, Ferreiro A, Moore T, Fredericson M. Core Stability Exercise Principles. Current Sports Medicine Reports [internet]. 2008 [citado Enero 2008]; 7(1): 39-44. Disponible en: [Core Stability Exercise Principles : Current Sports Medicine Reports \(lww.com\)](http://www.lww.com)
11. Lee, Dong-Kyua, Kang, Min-Hyeok, et al. Effects of non-paretic arm exercises using a tubing band on abdominal muscle activity in stroke patients. NeuroRehabilitation [internet]. 2013 [citado 28 Diciembre 2013];

33: 605- 610. Disponible en:  
<https://content.iospress.com/articles/neurorehabilitation/nre1003>

12. Chulvi I, Masiá L. Aplicaciones prácticas en la evaluación de la fuerza desde el campo de la salud. EF deportes [internet]. 2009 [citado Junio 2009]; 133: 1. Disponible en: <https://efdeportes.com/efd133/aplicaciones-practicas-en-la-evaluacion-de-la-fuerza.htm>
13. Baechle T, Earle R. Principios del entrenamiento de la fuerza y del acondicionamiento físico. Madrid: Editorial Medica Panamericana; 2007
14. B. de la Casa, Desojo L. Enfermedad neurológica en el paciente adulto. De la Cuerda C, Vázquez S. Neurorehabilitación métodos específico de valoración y tratamiento. Editorial Médica Panamericana, 2012. p. 21- 31
15. J.M Carrillo y S. Collado- Vazquez. Impacto Psicosocial de las enfermedades neurológicas. De la Cuerda C, Vázquez S. Neurorehabilitación métodos específico de valoración y tratamiento. Editorial Médica Panamericana, 2012. p.33-39

## IX. ANEXOS

### IMÁGENES DEL ABORDAJE



*Ilustración 13. ahuecamiento abdominal en decúbito supino*



*Ilustración 14. Ahuecamiento abdominal en cuadrupedia*



*Ilustración 15. Posición de Superman en cuadrupedia*



*Ilustración 16. Protracción y retracción escapular en cuadrupedia*



*Ilustración 17. Plancha frontal en cuadrupedia*



*Ilustración 18. Plancha cuadrupedia, alternando el apoyo de manos*





*Ilustración 19. Plancha frontal en cuadrupedia, trasladando mancuerna de un lado a otro*



*Ilustración 20. Protracción y retracción escapular en plancha frontal*



*Ilustración 21. Posición de Superman en cuadrupedia, incorporando movimiento de toque de codo con rodilla opuesta*



*Ilustración 22. Plancha frontal isométrica*



*Ilustración 23. Plancha frontal alternando apoyo de manos*



*Ilustración 24. Plancha frontal trasladando mancuerna de un lado a otro*



*Ilustración 25. Plancha lateral isométrica con apoyo de rodillas*



*Ilustración 26. Plancha lateral isométrica*



*Ilustración 27. Plancha lateral subiendo y bajando cadera*



*Ilustración 28. Flexiones de brazos con apoyo de rodillas, altura de manos a 60 cm. del piso*



*Ilustración 297. Flexiones de brazos con apoyo de rodillas*



*Ilustración 308. Flexiones de brazos*

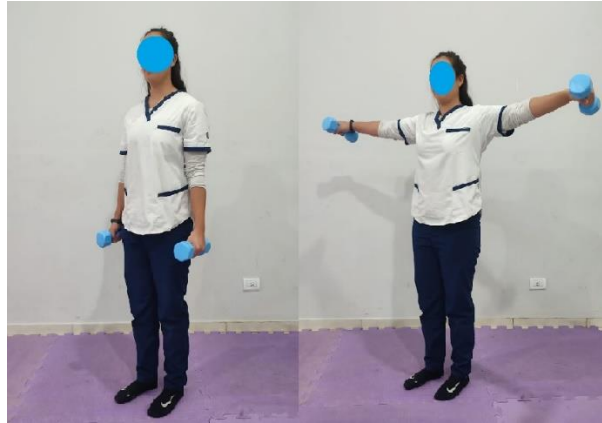

Ilustración 31. Voladas laterales

## ESCALAS DE VALORACIÓN

### ESCALA DE FUERZA MUSCULAR DEL MRC (MRC-SS)

| <b>MIEMBRO SUPERIOR</b>  |  |
|--|--|
| Abducción de hombro  |  |
| Flexión de codo  |  |
| Extensión de muñeca  |  |
| <b>MIEMBRO INFERIOR</b>  |  |
| Flexión de cadera  |  |
| Extensión de rodilla   |  |
| Dorsiflexión de tobillo  |  |
| <b>PUNTAJE TOTAL</b>   |  |
| VALOR PARA CADA GRUPO MUSCULAR:<br>0. Sin contracción muscular<br>1. Vestigio de contracción muscular<br>2. Movimiento activo sin gravedad<br>3. Movimiento activo contra la gravedad<br>4. Movimiento activo contra la gravedad y la resistencia<br>5. Movimiento activo contra la gravedad y la resistencia máxima |  |

**VALORACIÓN DE FUGL-MEYER  
 EXTREMIDAD SUPERIOR (FMA-ES)**

**Identificación:**

**Fecha:**

**Valoración de la función sensoriomotora**

**Examinador:**

*Fugl-Meyer AR, Jääskö L, Leyman I, Olsson S, Steglind S. The post-stroke hemiplegic patient. A method for evaluation of physical performance. Scandinavian Journal of Rehabilitation Medicine 1975, 7:13-31.*

| <b>A. EXTREMIDAD SUPERIOR, posición sedente</b>  |   |                       |                     |       |   |
|--|---|-----------------------|---------------------|-------|---|
| <b>I. Actividad refleja</b>  |   | ning.                 | puede ser provocada |       |   |
| <b>Flexores:</b> Bíceps y flexores de los dedos (al menos uno)   |   | 0                     | 2                   |       |   |
| <b>Extensores:</b> Tríceps   |   | 0                     | 2                   |       |   |
| Subtotal I (máx. 4)  |   |                       |                     |       |   |
| <b>II. Movimiento voluntario dentro de sinergias, sin ayuda gravitacional</b>  |   | ning.                 | parcial             | total |   |
| <b>Sinergia flexora:</b> Mano desde rodilla contralateral hasta codo ipsilateral. Desde la sinergia extensora (aducción de hombro/rotación interna, extensión del codo, pronación del antebrazo) hasta la sinergia flexora (abducción del hombro /rotación externa, flexión del codo, supinación del antebrazo). | Hombro  | Retracción            | 0                   | 1     | 2 |
|  |   | Elevación             | 0                   | 1     | 2 |
|  |   | Abducción (90°)       | 0                   | 1     | 2 |
|  |   | Rotación externa      | 0                   | 1     | 2 |
|  | Codo  | Flexión               | 0                   | 1     | 2 |
|  | Antebrazo   | Supinación            | 0                   | 1     | 2 |
| <b>Sinergia extensora:</b> Mano desde el codo ipsilateral hasta la rodilla contralateral   | Hombro  | Aducción/rotac. inter | 0                   | 1     | 2 |
|  | Codo  | Extensión             | 0                   | 1     | 2 |
|  | Antebrazo   | Pronación             | 0                   | 1     | 2 |
| Subtotal II (máx. 18)  |   |                       |                     |       |   |
| <b>III. Movimiento voluntario mezclando sinergias, sin compensación</b>  |   | ning.                 | parcial             | total |   |
| <b>Mano hasta la columna lumbar</b><br>Mano sobre regazo   | No puede realizar, mano en frente a espina iliaca antero-superior<br>Mano detrás de espina iliaca antero-superior (sin compensación)<br>Mano hasta la columna lumbar (sin compensación)     | 0                     | 1                   | 2     |   |
| <b>Flexión de hombro 0°-90°</b><br>Codo a 0°<br>Pronación-supinación 0°  | Abducción inmediata o flexión de codo<br>Abducción o flexión de codo durante movimiento<br>90° de flexión, no abducción de hombro ni flexión de codo  | 0                     | 1                   | 2     |   |
| <b>Pronación-supinación</b><br>Codo a 90°<br>Hombro a 0°   | No pronación/supinación, imposible posición inicio<br>Pronación/supinación limitada, mantiene posición de inicio<br>Pronación/supinación completa, mantiene posición de inicio              | 0                     | 1                   | 2     |   |
| Subtotal III (máx. 6)  |   |                       |                     |       |   |
| <b>IV. Movimiento voluntario con poca o ninguna sinergia</b>   |   | ning.                 | parcial             | total |   |
| <b>Abducción de hombro 0°-90°</b><br>Codo a 0°<br>Antebrazo pronado  | Supinación inmediata o flexión de codo<br>Supinación o flexión de codo durante movimiento<br>90° de abducción, mantiene extensión y pronación   | 0                     | 1                   | 2     |   |
| <b>Flexión de hombro 90°-180°</b><br>Codo a 0°<br>Pronación-supinación 0°  | Abducción inmediata o flexión de codo<br>Abducción o flexión de codo durante movimiento<br>Flexión de 180°, no abducción de hombro o flexión de codo  | 0                     | 1                   | 2     |   |
| <b>Pronación/supinación</b><br>Codo a 0°<br>Hombro a flexión de 30°-90°  | No pronación/supinación, imposible posición inicio<br>Pronación/supinación limitada, mantiene posición de inicio<br>Pronación/supinación completa, mantiene posición de inicio              | 0                     | 1                   | 2     |   |
| Subtotal IV (máx. 6)   |   |                       |                     |       |   |
| <b>V. Actividad refleja normal evaluada solo si se logra puntaje total de 6 en parte IV</b>  |   |                       |                     |       |   |
| <b>Bíceps, Tríceps, Flexores de dedos</b>  | 0 puntos en parte IV o 2 de 3 reflejos marcadamente hiperactivos<br>1 reflejo marcadamente hiperactivo o al menos 2 reflejos enérgicos<br>Máximo de 1 reflejo enérgico, ninguno hiperactivo | 0                     | 1                   | 2     |   |
| Subtotal V (máx. 2)  |   |                       |                     |       |   |
| <b>Total A. EXTREMIDAD SUPERIOR (máx. 36)</b>  |   |                       |                     |       |   |

| <b>B. MUÑECA</b> se puede dar apoyo en el codo para adoptar o mantener la posición, no apoyo en muñeca, verifique rango pasivo de movimiento antes de realizar prueba                      |  | ning.   | parcial | total   |
|--|--|---------|---------|---------|
| <b>Estabilidad a flexión dorsal de 15°</b><br>Codo a 90°, antebrazo pronado<br>Hombro a 0°   | Flexión dorsal activa menor de 15°<br>15° de Flexión dorsal, no tolera resistencia<br>Mantiene flexión dorsal contra resistencia     | 0       | 1       | 2       |
| <b>Flexión dorsal/volar repetida</b><br>Codo a 90°, antebrazo pronado<br>Hombro a 0° leve (flexión de los dedos)   | No puede realizar voluntariamente<br>Rango de movimiento activo limitado<br>Rango de movimiento activo completo, fluido              | 0       | 1       | 2       |
| <b>Estabilidad a flexión dorsal de 15°</b><br>Codo a 0°, antebrazo pronado<br>Leve flexión/abducción de hombro   | Flexión dorsal activa menor de 15°<br>15° de flexión dorsal, sin resistencia<br>Mantiene posición contra resistencia                 | 0       | 1       | 2       |
| <b>Flexión dorsal/volar repetida</b><br>Codo a 0°, antebrazo pronado<br>Leve flexión/abducción de hombro   | No puede realizar voluntariamente<br>Rango de movimiento activo limitado<br>Rango de movimiento activo completo, fluido              | 0       | 1       | 2       |
| <b>Circunducción</b><br>Codo a 90°, antebrazo pronado, hombro a 0°   | No puede realizar voluntariamente<br>Movimiento brusco o incompleto<br>Circunducción completa y suave                                | 0       | 1       | 2       |
| <b>Total B (máx. 10)</b>   |  |         |         |         |
| <b>C. MANO</b> se puede dar apoyo en el codo para mantener flexión de 90°, no apoyo en la muñeca, compare con mano no afectada, los objetos están interpuestos, agarre activo              |  | ning.   | parcial | total   |
| <b>Flexión en masa</b>   | Desde extensión total activa o pasiva  | 0       | 1       | 2       |
| <b>Extensión en masa</b>   | Desde flexión total activa o pasiva  | 0       | 1       | 2       |
| <b>AGARRE</b>  |  |         |         |         |
| <b>a. Agarre de gancho</b><br>flexión en IFP y IFD (dígitos II – V)<br>Extensión en MCF II-V   | No puede realizar<br>Puede mantener posición pero débil<br>Mantiene posición contra resistencia                                      | 0       | 1       | 2       |
| <b>b. Aducción de pulgar</b><br>1er CMC, MCF, IFP a 0°, trozo de papel<br>Entre pulgar y 2da articulación MCF  | No puede realizar<br>Puede sostener papel pero no contra tirón<br>Puede sostener papel contra tirón                                  | 0       | 1       | 2       |
| <b>c. Agarre tipo pinza, oposición</b><br>Pulpejo del pulgar, contra pulpejo del 2 do dedo, se tira o hala el lápiz hacia arriba   | No puede realizar<br>Puede sostener lápiz pero no contra tirón<br>Puede sostener lápiz contra tirón                                  | 0       | 1       | 2       |
| <b>d. Agarre cilíndrico</b><br>Objeto en forma cilíndrica (pequeña lata)<br>Se tira o hala hacia arriba con oposición en dígitos I y II  | No puede realizar<br>Puede sostener cilindro pero no contra tirón<br>Puede sostener cilindro contra tirón                            | 0       | 1       | 2       |
| <b>e. Agarre esférico</b><br>Dedos en abducción/flexión, pulgar opuesto, bola de tenis   | No puede realizar<br>Puede sostener bola pero no contra tirón<br>Puede sostener bola contra tirón                                    | 0       | 1       | 2       |
| <b>Total C (máx. 14)</b>   |  |         |         |         |
| <b>D. COORDINACIÓN/VELOCIDAD</b> después de una prueba con ambos brazos, con los ojos vendados, punta del dedo índice desde la rodilla hasta la nariz, 5 veces tan rápido como sea posible |  | marcado | leve    | ninguno |
| <b>Tembor</b>  | Al menos 1 movimiento completo   | 0       | 1       | 2       |
| <b>Dismetria</b>   | Pronunciada o asistemática   | 0       |         |         |
|  | Leve y sistemática   |         | 1       |         |
|  | No dismetria   |         |         | 2       |
|  |  | > 6s    | 2 - 5s  | < 2s    |
| <b>Tiempo</b><br>Inicio y final con la mano sobre la rodilla   | Al menos 6 seg. más lento que el lado no afectado<br>2-5 seg. más lento que el lado no afectado<br>Menos de 2 segundos de diferencia | 0       | 1       | 2       |
| <b>Total D (máx. 6)</b>  |  |         |         |         |
| <b>Total A-D (máx.6)</b>   |  |         |         |         |

| <b>H. SENSACIÓN</b> , extremidad superior con los ojos vendados, comparado con el lado no afectado |  | anestesia                          | hipoestesia<br>disestesia                | normal                                   |
|--|--|------------------------------------|--|--|
| <b>Tacto Suave</b>   | Brazo, antebrazo,<br>superficie palmar de mano         | 0<br>0                             | 1<br>1                                   | 2<br>2                                   |
|  |  | ausencia<br>menos de ¼<br>correcto | ¼ correcto<br>considerable<br>diferencia | correcto 100%<br>poca o no<br>diferencia |
| <b>Posición</b><br>Pequeña alteración en la<br>posición  | Hombro<br>Codo<br>Muñeca<br>Pulgar (articulación - IF) | 0<br>0<br>0<br>0                   | 1<br>1<br>1<br>1                         | 2<br>2<br>2<br>2                         |
| <b>Total H. (máx. 12)</b>  |  |                                    |  |  |

| <b>I. MOVIMIENTO ARTICULAR PASIVO</b> , extremidad superior |  |            |        | <b>J. DOLOR ARTICULAR</b> durante movimiento pasivo,<br>extremidad superior                                     |                |             |
|---|--|------------|--------|---|----------------|-------------|
| Posición sedente,<br>compare con lado no<br>afectado        | solo pocos grados<br>(menos de 10° en<br>hombro) | disminuido | normal | dolor constante pronunciado durante<br>o al final del movimiento o dolor muy<br>marcado al final del movimiento | algún<br>dolor | no<br>dolor |
| <b>Hombro</b>   |  |            |        |   |                |             |
| Flexión (0°-180°)   | 0  | 1          | 2      | 0   | 1              | 2           |
| Abducción (0°-90°)  | 0  | 1          | 2      | 0   | 1              | 2           |
| Rotación externa  | 0  | 1          | 2      | 0   | 1              | 2           |
| Rotación interna  | 0  | 1          | 2      | 0   | 1              | 2           |
| <b>Codo</b>   |  |            |        |   |                |             |
| Flexión   | 0  | 1          | 2      | 0   | 1              | 2           |
| Extensión   | 0  | 1          | 2      | 0   | 1              | 2           |
| <b>Antebrazo</b>  |  |            |        |   |                |             |
| Pronación   | 0  | 1          | 2      | 0   | 1              | 2           |
| Supinación  | 0  | 1          | 2      | 0   | 1              | 2           |
| <b>Muñeca</b>   |  |            |        |   |                |             |
| Flexión   | 0  | 1          | 2      | 0   | 1              | 2           |
| Extensión   | 0  | 1          | 2      | 0   | 1              | 2           |
| <b>Dedos</b>  |  |            |        |   |                |             |
| Flexión   | 0  | 1          | 2      | 0   | 1              | 2           |
| Extensión   | 0  | 1          | 2      | 0   | 1              | 2           |
| <b>Total I (máx. 24)</b>                                    |  |            |        | <b>Total J(max. 24)</b>   |                |             |

|                                     |     |
|-------------------------------------|-----|
| <b>A. EXTREMIDAD SUPERIOR</b>       | /36 |
| <b>B. MUÑECA</b>                    | /10 |
| <b>C. MANO</b>                      | /14 |
| <b>D. COORDINACIÓN/VELOCIDAD</b>    | /6  |
| <b>TOTAL A - D (función motora)</b> | /66 |

|                                       |     |
|---------------------------------------|-----|
| <b>H. SENSACION</b>                   | /12 |
| <b>I. MOVIMIENTO ARTICULAR PASIVO</b> | /24 |
| <b>J. DOLOR ARTICULAR</b>             | /24 |

## CONSENTIMIENTO INFORMADO

A través del presente, acepto participar voluntariamente del estudio "EFECTOS DEL ENTRENAMIENTO DEL CORE STABILITY EN LA GANANCIA DE FUERZA MUSCULAR DEL MIEMBRO SUPERIOR MAS AFECTO EN UN PACIENTE POST ACV ISQUEMICO" cuyo propósito es reconocer y proteger la dignidad de todos los seres humanos.

Declaro que he sido informado por los investigadores que mi participación contribuirá con información importante para el trabajo de investigación final de la Universidad del Gran Rosario. Declaro haber sido informado(a) que mi participación en este estudio será completamente voluntaria y anónima y que no recibiré ningún tipo de retribución económica por ella. Entiendo, además, que tengo derecho a negarme a participar o a suspender y dejar inconclusa mi participación cuando así lo desee, sin que deba explicar tal acción. Manifiesto tener conocimiento de los riesgos y beneficios que la participación implica para mi persona. He sido informado además que, si lo deseo, podré conocer los resultados globales del estudio, una vez terminado.

En consecuencia, por el presente documento, otorgo mi consentimiento voluntario e informado para participar en el estudio arriba descrito.

Nombre:

Firma: