



TESINA

Presentada para acceder al título de grado de la carrera de
LICENCIATURA EN KINESIOLOGÍA Y FISIATRÍA

Título:

“Efectividad de las ondas de choque en pacientes con epicondilalgia lateral”

Autor:

Courtial, Valentín – IUGR 6132

Director:

Lic. Aloni, Lautaro

Fecha de entrega:

25/04/2023

Firma del autor:

A handwritten signature in black ink, appearing to be 'V. Courtial', is written below the 'Firma del autor:' label.

Sede: Rosario

Resumen

Introducción: La patología vulgarmente conocida como “codo de tenista”, “epicondilitis lateral” o “epicondilalgia lateral” es una tendinopatía degenerativa que se caracteriza por dolor en el epicóndilo lateral, agravado por la contracción muscular resistida del extensor radial corto del carpo (ECRB). Se ha demostrado que clínicamente, la inflamación solo está presente durante la etapa temprana de la enfermedad y es muy leve. Por el contrario, en esta condición patológica existe una ausencia constante de células inflamatorias. A pesar de las distintas variantes terapéuticas, no existen tratamientos que garanticen una recuperación rápida y completa. Como una alternativa a la terapia convencional, surge una opción terapéutica, denominada Ondas de Choque Extracorpóreas (ESWT).

Objetivo: Analizar mediante una revisión bibliográfica la efectividad de la terapia de Ondas de Choque Extracorpóreas sobre el dolor y la función en pacientes con epicondilalgia lateral.

Métodos: Este trabajo de investigación se basa en una revisión bibliográfica de los últimos diez años (2013-2023). Se ha realizado la búsqueda de artículos científicos mediante las Base de datos PubMed, Biblioteca Virtual en Salud (BVS) y la Biblioteca Electrónica de ciencia y tecnología (MinCyT).

Resultados: Un total de seis artículos se incluyeron en este trabajo, donde fueron analizados en base al objetivo de la investigación. Se encontraron resultados contradictorios aplicando ESWT sobre el dolor y la función.

Conclusión: Se considera que se requieren más estudios para determinar la efectividad de la terapia de ondas de choque para disminuir el dolor y la función en pacientes con epicondilalgia lateral, así como también para determinar un protocolo de dosificación óptima.

ÍNDICE

I- Introducción	1
II Objetivos	3
III- Marco teórico	4
III.a- Anatomía y estructura del tendón principalmente afectado.....	4
III.b- Histología, composición y homeostasis del tendón.....	5
III.c- Propiedades mecánicas del tendón.....	6
III.d- Epicondialgia lateral.....	6
III.e- Histopatología.....	6
III.f- Fisiopatología	7
III.g- Epidemiología	8
III.h- Factores predisponentes	9
III.i- Examen físico	10
III.j- Exámenes complementarios.....	11
III.k- Diagnostico diferencial.....	12
III.l- Síntomas.....	12
III.m- Ondas de choque extracorpóreas.....	12
III.n- Historia	13
III.o- Características físicas de la onda	13
III.p- Efectos de las ESWT.....	14
III.q- Tipos de ESWT.....	14
III.r- Principios del tratamiento	16
III.s- Indicaciones.....	18
III.t- Comportamiento del paciente a continuación del tratamiento con TOCH	19
IV- Justificación	20
V- Materiales y métodos	20
V.a- Procedimiento	20
V.b- Palabras clave.....	20
V.c- Combinaciones de palabras claves	21
VI- Resultados	21
VI.a- Diagrama de flujo	22
VI.b- Cuadros comparativos	23
VI.d- Análisis de los resultados	27
VII- Discusión	29
VIII- Conclusión	31
IX- Referencias bibliográficas	33

I- Introducción

En este trabajo abordaremos la patología vulgarmente conocida con el nombre codo de tenista, el cual es inapropiado, ya que ésta condición afecta un amplio espectro de pacientes, no solo jugadores de tenis. En la literatura se utilizan muchos nombres para describir la afección, que incluyen epicondilalgia lateral, epicondilositis lateral, codo de tirador, codo de arquero, simplemente dolor de codo lateral y epicondilitis lateral. La opinión actual es que no es una inflamación y, por lo tanto, el término antiguo epicondilitis es un nombre inapropiado. Clínicamente, la inflamación solo está presente durante la etapa temprana de la enfermedad y es muy leve. Por el contrario, en esta condición patológica existe una ausencia constante de células inflamatorias. Es por esto que en este trabajo se utilizará el término epicondilalgia lateral (EL) para referirnos a ella. (1)

Por definición, la EL es una tendinopatía degenerativa que se caracteriza por dolor en el epicóndilo lateral, agravado por la contracción muscular resistida del extensor radial corto del carpo (ECRB). Afecta del 1 al 3% de los individuos de la población general. Hay igual predisposición a la presentación de la patología en hombres y mujeres, y la edad de aparición oscila entre los 35 y los 55 años. Suele afectar a sujetos que han sido sedentarios durante años y comienzan a hacer ejercicio; también a sujetos que realizan repetitivamente actividades domésticas o laborales como: jardinería, cuidar y levantar a un bebé, cargar equipaje pesado. (1)

El tratamiento de la EL suele ser considerado un desafío para los profesionales y estar relacionado a episodios recurrentes. Un episodio típico suele tener una duración media de entre 6 a 24 meses, y el 89% de los pacientes se recuperan al cabo de un año. Se suele utilizar como tratamiento conservador para EL la inyección de corticosteroides, las cuales han reportado altas tasas de recurrencia. En un ensayo controlado aleatorio el 72% de los pacientes informaron una recidiva luego de 12 meses de haber recibido una inyección de corticosteroides, en comparación con el 9% con una política de “esperar y ver”. Entre el 5% y el 10% de los pacientes desarrollan síntomas crónicos y acaban sometidos a una cirugía. (2)

Los cambios patológicos que se pueden observar a nivel del tendón consisten en hiperplasia angiofibroblástica con aumento del número de células y sustancia fundamental, hiperplasia vascular o neovascularización, aumento de concentraciones de neuroquímicos y formación desorganizada e inmadura de colágeno. Aunque el

diagnóstico suele ser clínico, puede utilizarse como diagnóstico por imagen la ecografía, que evidencia cambios patológicos a nivel local en el tendón que incluyen engrosamiento o adelgazamiento de éste, áreas focales de hipoecogenicidad, desgarros, calcificación e incluso irregularidad ósea. (1)

Otro componente de la fisiopatología de la EL es el cambio en la percepción del dolor. Se ha demostrado que la sustancia P, un potente modulador del dolor, se localiza en el tendón del extensor radial corto del carpo ECRB. Además, la EL se asocia con hiperalgesia y mayor respuesta a estímulos nocivos. (1)

La hiperalgesia se define como una respuesta exagerada o elevada a un estímulo nocivo. Se han reportado reducciones en los umbrales de dolor a la presión en el epicóndilo lateral de los codos afectados comparado con los codos no afectados de los pacientes con EL de un 45-54%. (2)

Presenta también, un deterioro del sistema motor que consiste en una disminución de la fuerza, con cambios morfológicos en el músculo y alteración del control motor. Se ha informado que tanto el agarre manual máximo, como el agarre sin dolor, disminuyen, considerándose este último más sensible a los cambios patológicos de un paciente con EL y, por lo tanto, recomendado como medida de resultado clínico. El agarre sin dolor es la cantidad de fuerza mínima para reproducir el dolor, y, por lo tanto, es una medida indirecta del sistema de dolor, más que una medida de fuerza. (1,2)

La descripción clásica es dolor en la cara lateral del codo que a menudo se irradia hacia el antebrazo. El paciente puede recordar una lesión específica, pero a menudo el dolor es gradual y de inicio insidioso. (1)

El desarrollo y la presentación clínica de la EL varía entre pacientes y también durante la evolución de la patología. Algunos pacientes en estadios agudos pueden mostrar un mayor compromiso del sistema de dolor, mientras que otros, en estadios más crónicos, pueden presentar una marcada patología local de los tendones. Es por esto, que los profesionales de la salud deben tratar de identificar la expresión relativa de la patología local, el dolor y la disfunción del sistema motor en cada paciente, para que las estrategias de tratamiento se adapten mejor a la presentación clínica. (2)

Hasta la fecha, no se ha establecido un programa estandarizado y universalmente aceptado para el tratamiento del EL. Tampoco hay consenso sobre qué resultados medir, lo que dificulta, si no imposibilita, la comparación de diferentes modalidades de tratamiento. Los resultados comunes evaluados en la literatura incluyen dolor medido

por una escala analógica visual, fuerza de agarre manual y fuerza de agarre sin dolor. Por lo tanto, en gran medida, la elección depende de la experiencia, los conocimientos y el equipo de cualquier clínica o centro. (1)

La terapia de ondas de choque extracorpóreas (TOCH) es un procedimiento no invasivo en el que las ondas acústicas se enfocan en lugares específicos del cuerpo para facilitar el alivio del dolor y la curación. En general, la TOCH se considera segura, no invasiva, fácil de aplicar y bien tolerada por la mayoría de los pacientes, por lo que se ha utilizado ampliamente para muchas afecciones musculoesqueléticas durante los últimos 25-30 años. Aunque los mecanismos exactos de los efectos analgésicos y funcionales aún no se comprenden completamente, se sugiere que las ondas de choque aceleran la regeneración tisular, reducen la calcificación e inhiben los receptores del dolor. (3)

La onda de choque en ortopedia (ortotripsia) no se usa para desintegrar tejidos (como en urología), sino para inducir la reparación y regeneración de tejidos. Al comparar diferentes dispositivos de ondas de choque, los parámetros importantes incluyen la distribución de la presión, la densidad de energía y la energía total en el segundo punto focal, además del principio de generación de ondas de choque de cada dispositivo. El patrón de onda de choque es unifásico con una presión máxima de hasta 500 bares. (4)

Sin embargo, la eficacia de TOCH para la EL sigue siendo controvertida, ya que algunos estudios han informado de que el TOCH es muy eficaz e incluso una alternativa razonable a la cirugía, mientras que otros han informado efectos no muy diferentes del placebo. (3)

El tratamiento de la epicondialgia lateral mediante TOCH incluso obtuvo la aprobación de la FDA en EE.UU. (Administración de Alimentos y Medicamentos). Pero hay estudios de alta calidad, que mostraron resultados no tan fuertes en comparación con el placebo como se esperaba y el papel de TOCH para la epicondialgia tuvo que ser discutido nuevamente. (5)

En base a esto, surge el interrogante: ¿Cuál es la efectividad de las ondas de choque en cuanto a dolor, función y tiempo de recuperación en pacientes que presentan epicondialgia lateral?

II- Objetivos

Objetivo general

- Analizar, mediante una revisión bibliográfica, la efectividad de la terapia por ondas de choque en la reducción del dolor y la mejora de la función en pacientes con epicondilalgia lateral.

Objetivos específicos

- Describir las teorías actuales sobre la fisiopatología de la epicondilalgia lateral y su respuesta a la terapia con ondas de choque.
- Determinar la dosificación más efectiva según la bibliografía de la terapia con ondas de choque para el tratamiento de la epicondilalgia lateral.

III- Marco teórico

III.a- Anatomía y estructura del tendón principalmente afectado

El extensor carpi radialis brevis (extensor radial corto del carpo (ECRB) o segundo radial) es un músculo extensor en el compartimento superficial posterior del antebrazo. Es el principal dorsiflexor de la muñeca. El extensor carpi radialis brevis tiene origen en el epicóndilo lateral del húmero por un tendón común compartido con otros músculos del compartimento superficial posterior, incluidos el extensor carpi ulnaris (extensor cubital del carpo o cubital posterior), el extensor digiti minimi (extensor propio del meñique) y el extensor digitorum (extensor común de los dedos). Se inserta en la base del tercer metacarpiano en el lado radial de la superficie dorsal. El extensor carpi radialis brevis comparte una vaina sinovial común con el extensor carpi radialis longus (extensor radial largo del carpo o primer radial).

El extensor carpi radialis brevis trabaja en conjunto con el extensor carpi radialis longus para extender y abducir la muñeca. En comparación con el extensor carpi radialis longus, el extensor carpi radialis brevis es más corto y está parcialmente cubierto por él. Anatómicamente, los músculos abductor largo del pulgar y extensor corto del pulgar pasan superficialmente al tendón del extensor radial corto del carpo.

El extensor carpi radialis brevis también viaja profundo al ligamento carpiano dorsal (retináculo extensor) dentro del segundo compartimento extensor de la muñeca en la superficie dorsal de la mano. Este músculo puede palparse durante la extensión y abducción de la muñeca contra resistencia mientras la mano está en pronación.

El extensor carpi radialis brevis recibe su irrigación principalmente de la arteria radial, con irrigación adicional de la rama colateral radial de la braquial profunda. Desde la

arteria radial, el extensor carpi radialis brevis primero recibe una rama de la arteria radial recurrente. Luego, más abajo en el antebrazo, el músculo obtiene una rama adicional de la arteria radial.

El extensor carpi radialis brevis recibe inervación de la rama profunda del nervio radial (C7, C8). Los fascículos nerviosos que inervan al músculo surgen de la rama profunda del nervio radial inmediatamente antes de que el nervio pase profundo al músculo supinador. (6)

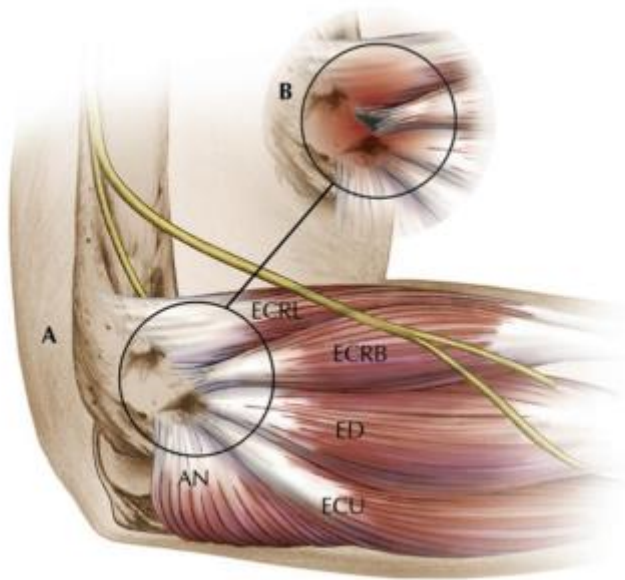


Figura 1: (A) Anatomía normal y (B) localización de la tendinosis patológica en el origen del ECRB. (7)

III.b- Histología, composición y homeostasis del tendón

El componente fundamental de los tendones está compuesto por colágeno tipo I (que forma 60 - 85 % de su peso seco), y el resto consiste en proteoglicanos, glicosaminoglicanos, glucoproteínas y otros subtipos de colágeno, como los tipos III, V y XII.

Los tenocitos, células parecidas a fibroblastos que constituyen el componente celular básico del tejido tendinoso, se alinean uniformemente a lo largo de las fibrillas de colágeno. Las principales funciones de los tenocitos son controlar el metabolismo celular (es decir, la formación y degradación de la matriz extracelular (MEC)) y responder a los estímulos mecánicos experimentados por el tendón. En particular, los tenocitos experimentan transmisión mecánica; es decir, se estiran a lo largo de las fibrillas de colágeno para formar conjuntos longitudinales al experimentar una carga de tracción, que actúa como una señal para la producción de colágeno. El recambio de

MEC de un tendón está influenciado por la actividad física, el flujo sanguíneo, la demanda de oxígeno y la cantidad de colágeno sintetizado y el grado de aumento de las metaloproteinasas de matriz (MMP) con la carga mecánica. La transcripción de genes y, en especial, las modificaciones postraduccionales de las proteínas de la MEC mejoran después del ejercicio. Por el contrario, la inactividad disminuye notablemente la renovación de colágeno. Por lo tanto, el tejido tendinoso humano genera una vigorosa respuesta aguda y crónica a la carga mecánica que implica cambios metabólicos y circulatorios, así como la remodelación de la MEC, y la carga total acumulada parece desempeñar un papel en el desarrollo de la tendinopatía. Se ha demostrado que numerosas vías de señalización intracelular e intercelular, incluidas NFkB, ERK, MAPK y TGFβ, median la respuesta adaptativa hacia la homeostasis del tendón. (8)

III.c- Propiedades mecánicas del tendón

Los tendones son un tejido vivo y responden a las fuerzas mecánicas alterando su estructura, composición y propiedades mecánicas, un proceso denominado mecanotransducción. El entrenamiento físico promueve tanto la síntesis como la degradación del colágeno con un predominio del primer proceso, lo que da como resultado un aumento del colágeno tipo 1.

La privación del estrés afecta negativamente al tendón resultando en un aumento de fibroblastos, disminución del colágeno alineado longitudinalmente, disminución de la rigidez del tendón y de la resistencia a la tracción. (1)

III.d- Epicondialgia lateral

EL se considera clásicamente como un tendinopatía degenerativa por uso excesivo, es decir, una enfermedad tendinosa crónica, que clínicamente se manifiesta con dolor sobre el epicóndilo lateral durante la carga de los músculos extensores de la muñeca y los dedos. (9)

Consiste en un proceso degenerativo del tendón del extensor radial corto del carpo, que presenta una hiperplasia angiofibroblástica (proliferación de fibroblastos inmaduros y elementos vasculares no funcionales y desorganizados).(10)

III.e- Histopatología

En esta patología encontraremos cambios en la matriz del tendón que se caracterizan por una pérdida de la organización estructural del colágeno y alteraciones en la composición fibrocartilaginosa con depósito de proteína de matriz adicional (por ejemplo, glucosaminoglucanos). Es importante destacar que, en la fase inicial del daño del tendón, se produce colágeno tipo III y actúa como un "parche" rápido para proteger el área dañada. El colágeno tipo III se deposita al azar, lo que contribuye a la menor resistencia biomecánica y a la alineación irregular que se observa microscópicamente en el tendón dañado.

Con el tiempo, en el tendón normal, el colágeno tipo I reemplaza al colágeno tipo III y reanuda la disposición estructurada lineal con resolución final del cuadro. Sin embargo, en el tejido tendinopático, este mecanismo de reparación se ve afectado por una mayor acumulación de colágeno tipo III.

Otro factor importante que contribuye a la remodelación adversa de la MEC es la regulación al alza de las MMP (metaloproteinasas de la matriz) y sus inhibidores endógenos (inhibidores tisulares de las metaloproteinasas (TIMP)). Estas moléculas tienen un papel clave en la renovación y remodelación de la MEC y, a menudo, están desreguladas en los cuadros tendinopáticos. Se ha demostrado una desregulación en el equilibrio entre MMP y TIMP, lo que puede contribuir a cambios perjudiciales en la microestructura y composición de un tendón, con el consiguiente debilitamiento de sus propiedades mecánicas. (8)

Los cambios patológicos que se pueden observar a nivel del tendón consisten en hiperplasia angiofibroblástica con aumento del número de células y sustancia fundamental, hiperplasia vascular o neovascularización, aumento de concentraciones de neuroquímicos y formación desorganizada e inmadura de colágeno. (1)

III.f- Fisiopatología

La patogenia es multifactorial y compleja. Se han desarrollado múltiples teorías para tratar de explicarla. El proceso patológico parece iniciarse por una sobrecarga repetitiva del tendón, que conduce a una lesión estructural de las microscópicas fibrillas de colágeno. En condiciones normales, la lesión temprana de la matriz del tendón desencadena un proceso de curación efectivo; sin embargo, la mala capacidad de cicatrización intrínseca del tendón o la falta de recuperación adecuada pueden conducir a la acumulación gradual de daño en la matriz con el tiempo. (8)

Estas alteraciones estructurales iniciales suelen ser clínicamente silentes y, por tanto, asintomáticas. La acumulación progresiva de este daño en la matriz y las citoquinas, mediadores inflamatorios secretados y nociceptores activados eventualmente conducen a la manifestación de los síntomas. (8)

EL se describe tradicionalmente como una lesión por uso excesivo, donde la capacidad del tendón para repararse a sí mismo se ve abrumada, lo que lleva a cambios microscópicos y macroscópicos. La patología del tendón local puede ser el resultado del uso excesivo, la infrautilización o la tensión, fuerzas de compresión o de cizallamiento, que dejan el tendón en un estado debilitado. (2)

Estos cambios en la matriz y las células de los tendones pueden ir acompañados de alteraciones en el procesamiento nociceptivo y deficiencias en la función sensorial y motora. Suele haber una discordancia entre la gravedad clínica y la patología del tendón. Por lo tanto, es inadecuado que los investigadores y los médicos se concentren en la patología local del tendón y no tengan en cuenta los fenómenos mediados por el sistema nervioso, el funcionamiento físico, y posiblemente factores psicológicos al diagnosticar y manejar pacientes. (11)

Se propone que una propiocepción pobre en el codo también puede contribuir a las deficiencias en la función motora ya que se encuentra un mayor error en la detección del movimiento en los codos con EL que en controles sanos. También se evidencia debilidad y disminución de la resistencia muscular de los extensores de muñeca. (2)

También se ha planteado la disfunción del ligamento interóseo escafolunar como una posible fuente de síndromes de dolor en el codo. Se ha sugerido que la exposición laboral prolongada y repetitiva puede provocar una deformación por fluencia del ligamento interóseo dorsal escafolunar (SLIL). La fluencia ligamentosa (laxitud de los tejidos viscoelásticos) no sólo compromete la estabilidad mecánica de la articulación en cuestión, sino que también puede disminuir la capacidad de los músculos del antebrazo para detectar los cambios de señal durante los movimientos articulares (disminuye el control neuromuscular) lo que se relaciona con mayor dolor y espasmos musculares. (12)

III.g- Epidemiología

La EL afecta al 1-3% de la población general entre 35 y 54 años, en igual proporción en ambos géneros y se asocia con actividades de uso excesivo del codo, antebrazo y muñeca, como trabajo manual y práctica de tenis. Se ha informado que una proporción

significativa de pacientes tiene síntomas por más de un año, la condición puede ser recurrente y el 5% de los pacientes no responde al tratamiento conservador, siendo finalmente intervenidos quirúrgicamente. (9)

No es una patología que únicamente afecte a deportistas, sino que se lo considera un problema de salud pública debido a su alta frecuencia en trabajadores manuales, entre los cuales el 10,5% puede experimentar dolor lateral del codo y el 2,4% tiene un diagnóstico confirmado de EL. El riesgo de EL es mayor en trabajadores manuales pesados y en trabajadores cuyo trabajo requiere movimientos repetitivos o habilidades motoras finas. (13)

Los síntomas suelen resolverse dentro de los 12 meses posteriores a la presentación en el 80 % al 90 % de los pacientes, independientemente del tratamiento. Es útil señalar a los pacientes que la EL casi nunca se ve en personas mayores de 70 años. (14)

III.h- Factores predisponentes

La epicondialgia es una patología con elementos multifactoriales que incluyen factores de riesgos modificables y no modificables, intrínsecos y extrínsecos. Intrínsecos: Edad, movilidad articular disminuida o excesiva, debilidades musculares y déficits en el control neuromuscular. Extrínsecos: uso excesivo, movimientos repetitivos, aumento repentino de la actividad o intensidad de la misma, inicio de nuevas actividades, falta de recuperación adecuada, mala ergonomía en el lugar de trabajo. (8)

Las condiciones hormonales y metabólicas, como la obesidad, el colesterol y la diabetes mellitus, influyen en la incidencia y gravedad de la lesión y en la respuesta del paciente a la fisioterapia. Además, la tendinopatía es más prevalente en personas con diabetes mellitus, hipercolesterolemia, enfermedades reumáticas (artritis psoriásica) y enfermedades renales (por ejemplo, enfermedad renal terminal). El uso de antibióticos (por ejemplo, fluoroquinolonas) está asociado con un aumento del 2 al 15 % en el riesgo de tendinopatía y ruptura del tendón en comparación con el riesgo en los individuos de control. (8)

Factores genéticos: los factores genéticos juegan un rol importante en la homeostasis del tendón y en el equilibrio entre la reparación y la degeneración después de la lesión del tendón. Una revisión sistemática investigó 34 genes diferentes y su relación con la forma o función del tendón, e identificó polimorfismos en 13 genes independientes,

que se asociaron con lesión del tendón (tendinopatía o ruptura). La más fuerte de estas asociaciones se observó en COL5A1, TNC, MMP3 y ESRRA. (8)

Varios estudios más recientes sugieren que EL puede ser una manifestación de inestabilidad del codo. Es destacable la estrecha proximidad anatómica entre el ECRB y los ligamentos colaterales. Se ha hallado que los pacientes con codos que presentan lesiones del ligamento lateral interno se correlacionan con desarrollo de EL de mayor gravedad. (13)

Se definen tres signos artroscópicos de laxitud de codo: traslación anteroposterior, pérdida de cobertura de la cabeza radial por el ligamento anular y ligamento colateral radial flojo. En un porcentaje alto de pacientes sometidos a cirugía por EL se encuentra por lo menos uno de estos signos. Lo que sugiere que la falla de los estabilizadores estáticos podría provocar una sobrecarga del ECRB durante la estabilización dinámica. (13)

III.i- Examen físico

La evaluación de la EL debe comenzar por la columna cervical y seguir con toda la extremidad superior. Es importante realizar un examen exhaustivo del hombro porque algunos pacientes tienen cápsulas posteriores apretadas que pueden contribuir al dolor en el codo.

Luego, el examen continúa hasta el codo. En la EL, el codo está sensible a la palpación sobre el epicóndilo lateral y ligeramente distal hacia la masa extensora. El dolor puede exacerbarse con la extensión resistida de la muñeca con el codo en extensión completa y el antebrazo en pronación (maniobra de Thomsen) o con la flexión máxima de la muñeca. La primera maniobra provoca una contracción excéntrica dolorosa en el origen de la ECRB. La segunda maniobra coloca el ECRB en estiramiento máximo, tensando pasivamente el origen del músculo que causa el dolor.

La prueba de una plica implica la flexión pasiva del codo con el antebrazo en pronación y supinación. La plica se puede diferenciar de la EL por el punto de máxima sensibilidad, que se encuentra más distal y posteriormente sobre la articulación radiocapitelar. (7)

El síndrome del túnel radial y el síndrome del nervio interóseo posterior (NIP) son atrapamientos de nervios en uno o más sitios que provocan dolor en la cara lateral del brazo. En hasta el 5% de los pacientes con EL, el atrapamiento del nervio radial ocurre

simultáneamente. La presencia de dolor con la supinación resistida (cuando el nervio queda atrapado en el músculo supinador) o de dolor con la extensión resistida del dedo largo (cuando el nervio queda atrapado en el ECRB) puede indicar atrapamiento del nervio radial. Distinguir entre el atrapamiento del nervio en el lado lateral del brazo y la EL puede ser difícil. Sin embargo, es importante hacerlo porque el tratamiento de las 2 condiciones es completamente diferente. El examen del codo se completa con una evaluación para identificar (o descartar) patologías coexistentes u otras razones de su dolor. Debe examinarse el rango de movimiento del codo, la muñeca y el antebrazo, así como el movimiento accesorio de las articulaciones radiocubital, radiohumeral y humeral, para identificar cualquier restricción articular o musculotendinosa. También se debe examinar la estabilidad y el derrame intraarticular del codo. (7,11)

El examen se mueve distalmente hacia el antebrazo y la mano. Debe evaluarse la fuerza de prensión para determinar si está disminuida en comparación con el lado no afectado o si causa una incomodidad significativa. El estado neurovascular es un componente básico del examen y también debe registrarse. (7)

La limitación funcional más común en EL es el dolor al agarrar, y esto se puede medir como fuerza de agarre sin dolor, que es una medida confiable y válida que es más sensible al cambio que la fuerza de agarre máxima. Con el paciente en decúbito supino, el codo en extensión relajada y el antebrazo en pronación, se le pide que agarre un dinamómetro hasta el primer inicio de dolor y luego se calcula la media de tres pruebas a intervalos de 1 minuto. (15)

III.j- Exámenes complementarios

Si bien el diagnóstico de EL es generalmente clínico, se sugiere que ciertas modalidades de imágenes pueden ser útiles para diagnosticar la patología del tejido local. Las imágenes por ultrasonido han sido utilizadas para identificar cambios estructurales o en escala de grises en los tendones afectados en la EL, incluido el engrosamiento o adelgazamiento del tendón, áreas focales de hipoecogenicidad, desgarros del tendón, calcificación o irregularidad ósea. La neovascularización del tendón en la EL se detectó con ecografía Doppler y se correlacionó con tejido en la biopsia. La evidencia actual sugiere que las imágenes son útiles. Para la confirmación del diagnóstico de LE y que la neovascularización, pero no la estructura, podría estar relacionada con los hallazgos clínicos. (2)

La ecografía diagnóstica realizada por un examinador cegado al estado encontró cambios tendinopáticos en el 90 % de los pacientes con EL y en el 53 % de los

controles asintomáticos. Una excepción fue la ruptura de las fibrillas dentro del tendón extensor común, que mostró un 100 % de probabilidad de EL. (11)

Aunque por lo general se solicitan en el entorno clínico, los estudios por imágenes suelen ser más útiles para excluir otras causas de dolor lateral del codo que para hacer el diagnóstico de EL. La radiografía puede demostrar calcificaciones en los tejidos blandos alrededor del epicóndilo lateral en aproximadamente una cuarta parte de los pacientes con esta afección. La resonancia magnética (RM), aunque generalmente no está indicada, es útil para descartar patología intraarticular como defectos osteocondrales y cuerpos libres condrales. (7)

Ecografía y resonancia tienen una alta sensibilidad pero una menor especificidad para detectar EL. Las anomalías estructurales identificadas en las imágenes tienden a ser consistentes en todas las tendinopatías. Es importante destacar que los cambios estructurales en las imágenes están presentes en aproximadamente el 50 % de los individuos sanos, asintomáticos de la misma edad y género, indicando que se debe actuar con cautela al interpretar la relevancia de tales hallazgos. No obstante, los hallazgos de imagen negativos pueden utilizarse para descartar EL como diagnóstico. (15)

III.k- Diagnóstico diferencial

El diagnóstico diferencial del dolor lateral del codo incluye plica sinovial, osteocondritis disecante del capitellum, artrosis radiocapitelar, síndrome del túnel radial, radiculopatía cervical e inestabilidad rotatoria posterolateral. (7)

Como mencionamos anteriormente el atrapamiento del nervio radial afecta al 5% de los pacientes con EL. Se ha descrito que la prueba de extensión del dedo medio, la supinación resistida del antebrazo, el bloqueo del túnel radial con anestésico local, la prueba de la regla de los nueve y los estudios de conducción nerviosa ayudan en el diagnóstico del síndrome del túnel radial. (1)

III.l- Síntomas

Se caracteriza típicamente por dolor sobre el epicóndilo humeral lateral que puede irradiarse distalmente hacia el antebrazo. Este dolor se agrava con la palpación del epicóndilo o sobre la masa extensora, el agarre, la extensión resistida de muñeca o del segundo o tercer dedo o la flexión máxima de muñeca con el antebrazo en pronación. Muchos pacientes se quejan de una disminución en la fuerza de prensión que afecta tanto las actividades atléticas como las cotidianas. (15)

III.m- Ondas de choque extracorpóreas

La terapia de ondas de choque extracorpóreas (TOCH) es una forma de tratamiento en la que se utilizan ondas de presión mecánicas para estimular los procesos regenerativos, se caracteriza por utilizar un bajo nivel de energía, alrededor de una décima parte de la fuerza utilizada en litotricia. Consta de dos fases, una en la que primero se produce una alta presión de corta duración y luego una ligera presión negativa, esto provoca desplazamientos y tensión de cizallamiento en la membrana celular, activándose varios receptores y vías de señalización. (16)

III.n- Historia

El uso inicial mejor documentado para la terapia de ondas de choque extracorpóreas (TOCH) fue informado en 1980 por el Dr. Christian Chaussy para tratar cálculos renales en un procedimiento de litotricia y la TOCH continúa usándose para esta indicación en la actualidad. Casualmente, un procedimiento de litotricia en la región pélvica en 1992 condujo al descubrimiento de los efectos de la TOCH en la estimulación ósea de la cresta ilíaca por parte del Dr. Gerald Haupt. Posteriormente, ésta terapéutica se estudió en ortopedia, donde se demostró que las ondas de choque aumentan la curación de fracturas y podrían usarse para tratar condiciones de uso excesivo del tendón y la fascia. (17)

TOCH ha obtenido una aceptación significativa desde Europa (Alemania, Austria, Italia y otros) hasta América del Sur (Brasil, Colombia, Argentina y otros), Asia (Corea, Malasia, Taiwán y otros) y América del Norte. (Canadá y EE. UU.), y esto condujo al cambio de la Sociedad Europea de Terapia de Ondas de Choque Musculoesqueléticas a la Sociedad Internacional de Terapia de Ondas de Choque Musculoesqueléticas (ISMST) en 2000. En EE. UU., la FDA (Administración de Alimentos y Medicamentos) aprobó por primera vez el dispositivo específico de ondas de choque, OssaTron (High Medical Technology, Lengwil, Suiza, ahora Sanuwave/Alpharetta, GA) para el tratamiento de la fascitis plantar proximal en 2000 y la epicondilitis lateral del codo en 2003. (4)

III.o- Características físicas de la onda

Las ondas de presión (u ondas de sonido) son ondas mecánicas oscilantes que pueden viajar a través de gases, líquidos y sólidos. Una onda de choque es un tipo especial de onda de presión no lineal, caracterizada por un tiempo de subida corto. La duración total de una onda de choque es de alrededor de 10 μ s.

Tanto la fase positiva como la negativa de una onda de choque tienen un efecto en las interfaces entre tejidos con diferente densidad (impedancia acústica). Durante la fase positiva, las ondas de choque con alta presión pueden golpear una interfaz, lo que

provoca reflejos, o pueden pasar y absorberse gradualmente. La fase negativa (de tracción) de la onda de choque provoca cavitación en las interfaces de los tejidos. Durante la cavitación, se forman burbujas de aire como resultado de la presión negativa. Estas burbujas luego implosionan a alta velocidad, generando una segunda ola de ondas de choque o micro-chorros de fluido. (18)

III.p- Efectos de TOCH

Se ha planteado la hipótesis de que los efectos biológicos de la TOCH son consecuencia de la mecanotransducción, en la que las vibraciones que se producen en los tejidos conducen a la regeneración y la curación. Las ondas de choque producen una presión positiva para provocar la absorción, la reflexión, la refracción y la transmisión de energía en los tejidos y las células, lo que puede conducir a la destrucción de las calcificaciones en los tejidos. Se ha demostrado que las ondas de choque tienen efectos a nivel celular al desencadenar la liberación de trifosfato de adenosina para la activación de las vías de señalización celular e influyendo en la función de los canales iónicos en la membrana celular. Las ondas de choque también pueden causar microcavitación y la liberación de óxido nítrico que conduce a efectos analgésicos, angiogénicos y antiinflamatorios posteriores. TOCH también puede aumentar la síntesis de colágeno a través de varios mecanismos, incluido el aumento de TGF- β 1 e IGF-1; aumento de IL-6, IL-8, MMP-2 y MMP-9; y aumento de glicosaminoglicanos. Además, pueden aumentar la proliferación de tenocitos y la diferenciación de osteoprogenitores. Finalmente, puede tener un efecto analgésico a través de la estimulación de las fibras C nociceptivas, aumento de sustancias inhibitoras del dolor (es decir, sustancia P) e hiperestimulación de los nociceptores (a través de la teoría del control de puerta). (17)

III.q- Tipos de TOCH

Hay dos formas principales de TOCH (ESWT) que se utilizan en la práctica clínica: onda de choque focalizada (FSWT) y onda de choque radial (RSWT).

FSWT

Se llama focalizada porque se genera un campo de presión que converge en el foco ajustable a la profundidad seleccionada en los tejidos del cuerpo, donde se alcanza la presión máxima. Hay tres métodos para generar ondas de choque focalizadas:

electrohidráulico (EH), electromagnético (EM) y piezoeléctrico (PE). Los tres tienen en común que las ondas se generan en el agua (dentro del aplicador). Las ondas de choque enfocadas se generan en el agua porque la impedancia acústica del agua y del tejido biológico es comparable. Como resultado de esto, la reflexión es limitada y las ondas se transfieren mejor al cuerpo.

RSWT

El término radial se refiere al campo de presión divergente de los dispositivos RSWT, que alcanzan una presión máxima ya en la fuente, no a una profundidad seleccionada en el cuerpo. Las ondas de choque radiales se generan acelerando un proyectil, utilizando aire comprimido, a través de un tubo en cuyo extremo se coloca un aplicador. El proyectil golpea el aplicador y el aplicador transmite la onda de presión generada al cuerpo. A diferencia de las ondas de choque enfocadas, las ondas de presión radial no se generan en el agua.

Diferencias entre ambas

Hay dos diferencias importantes en las características de las ondas entre las ondas de choque focalizadas y las ondas de choque radiales. Primero, las ondas de choque radiales tienen un efecto más superficial, en comparación con las ondas de choque focalizadas, que alcanzan una energía máxima en el foco que se encuentra más profundo en los tejidos del cuerpo. Se demostró que un dispositivo RSWT genera un campo de presión que se extiende hasta 40 mm en el agua, mientras que el campo de presión generado durante el FSWT puede alcanzar una distancia que es aproximadamente el doble. No se sabe cómo se relacionan estas medidas con el tejido biológico. Estas medidas también dependen del dispositivo que se utilice y del ajuste de energía. En general, las ondas de choque focalizadas viajarán más lejos y tendrán un mayor impacto en los tejidos más profundos.

En segundo lugar, la investigación ha demostrado que las ondas de presión generadas por RSWT desde un punto de vista fundamental no pueden llamarse ondas de choque porque carecen de las características físicas de las ondas de choque, como un tiempo de subida corto, una presión máxima alta y no linealidad. (18)

Tabla 1 - Comparación de los dos tipos principales de terapia de ondas de choque utilizadas en la práctica clínica. (17)

	Onda de choque focalizada	Onda de choque radial
Fuente	Dispositivos electrohidráulicos, electromagnéticos, piezoeléctricos	Dispositivos neumáticos/balísticos
Nivel máximo de energía	Más alto	Más bajo
Profundidad de la fuerza máxima	Más profundo (se puede seleccionar)	Fuerza máxima en estructuras superficiales, energía atenuada a mayores profundidades

III.r- Principios del tratamiento

Sesiones de tratamiento: generalmente, 3 a 5 tratamientos por ondas de choque a intervalos de entre 1 y 2 semanas son suficientes para afecciones de los tendones y las inserciones tendinosas. (19)

Dosificación: básicamente hay que tener en cuenta que la sensibilidad al dolor durante el tratamiento por ondas de choque varía de una persona a otra. Es necesario encontrar la dosis adecuada para cada paciente y cada sesión de tratamiento. El tratamiento se inicia en el punto de máximo dolor. Una vez que el punto de dolor primario haya sido neutralizado por efecto analgésico de la onda de choque (al cabo de aprox. 400 impulsos radiales o 200 impulsos focales), aparecen frecuentemente puntos en el entorno que habían sido ocultados por el dolor principal. En el diálogo con el paciente se localizan y tratan los puntos de dolor restantes. Para este fin, se escanea el área de los puntos de dolor. Generalmente, la terapia se inicia con un nivel de energía más bajo (bares o mJ / mm²) que se va incrementando de una sesión a otra.(19)

Localización de los puntos de dolor y de gatillo: los distintos puntos de dolor y de gatillo se localizan mediante palpación de las áreas dolorosas en el diálogo con el paciente. A menudo resulta más sencillo localizar los puntos de dolor difusos o situados a una mayor profundidad con la ayuda de la onda de choque. Cuanto mayor sea la profundidad del área dolorosa en el tejido, más se recomienda usar ondas de choque focales para este fin. Cuanto más puntos de dolor se logren localizar y neutralizar en un tratamiento, mejor es el resultado del tratamiento. En cada tratamiento hay que tener en cuenta que es imprescindible utilizar una cantidad

suficiente de gel de ultrasonidos para el acoplamiento y la transmisión eficientes de las ondas acústicas al tejido.(19)

Aplicación en epicondilitis lateral: Paciente en posición de decúbito supino, flexión de codo en aprox. 130 grados, pronación del antebrazo. No se utiliza anestesia local, se puede localizar el epicóndilo mediante ultrasonidos, se localiza el dolor mediante la palpación y la zona de máximo dolor mediante el aparato de ondas de choque. (19)

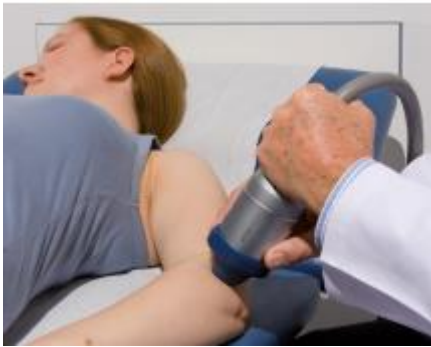

Figura número 2: Aplicación de FSW en el epicóndilo lateral. (19)

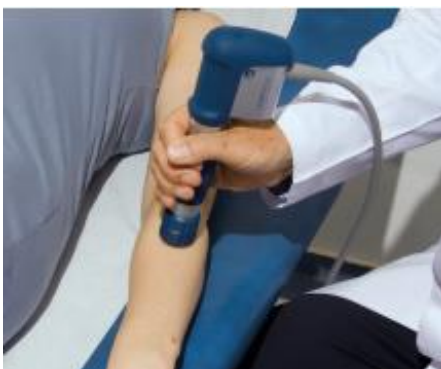

Figura número 3: Aplicación de RSW en extensores de muñeca. (19)

ONDA DE CHOQUE FOCAL	
Energía	0,15 - 0,35 mJ / mm ²
Frecuencia	4 - 6 Hz
Impulsos	1800 - 2000
Intervalo	10 - 14 días
Sesiones	3 - 5
Dispositivo de acoplamiento	I o II

Figura número 4: Dosificación de tratamiento con FSW en epicondilitis lateral. (19)

ONDA DE CHOQUE RADIAL	
Energía	2 - 3 bares
Frecuencia	12 - 15 Hz
Impulsos	1800 - 2000
Intervalo	5 - 8 días
Sesiones	5 - 8
Aplicador	Estándar o D-ACTOR®

Figura número 5: dosificación de tratamiento con RSW en epicondilalgia lateral. (19)

III.s- Indicaciones

Se puede usar de manera segura para tratar diversas afecciones musculoesqueléticas, incluida la tendinopatía del manguito de los rotadores, la epicondilalgia lateral del codo, el síndrome de dolor del trocánter mayor, la tendinopatía de los isquiotibiales, la tendinopatía rotuliana, la tendinopatía de Aquiles, otras tendinopatías, la fasciopatía plantar, lesiones óseas por estrés, síndrome de estrés tibial medial, necrosis avascular de la cabeza femoral y no unión de huesos largos.(4)

Tabla 2 – Principales indicaciones de TOCH en la práctica clínica. (17)

Patologías tendinosas	Tendinopatía del manguito rotador
	Epicondilopatía lateral del codo
	Tendinopatía del bíceps distal
	GTPS
	tendinopatía isquiotibial
	Tendinopatía del aductor
	Tendinopatía rotuliana
	Tendinopatía del pie anserino
	Tendinopatía de Aquiles
	Tendinopatía peronea
Fasciopatía plantar	
Patologías óseas	Retraso en la cicatrización/falta de unión
	Fractura por estrés
	Enfermedad de Osgood Schlatter

	Síndrome de estrés tibial medial
	Edema de la médula ósea
	Necrosis avascular
	Osteocondritis disecante
Patologías musculares	Dolor miofascial
	Esguince muscular sin discontinuidad
Contraindicaciones	
Ondas radiales y focalizadas de baja energía	Tumor maligno en el área de tratamiento El embarazo
Ondas focalizadas de alta energía	Tumor maligno en el área de tratamiento
	El embarazo
	Tejido pulmonar en el área de tratamiento
	Placa epifisaria en la zona de tratamiento
	Cerebro o columna vertebral en el área de tratamiento
	Coagulopatía severa

III.t- Comportamiento del paciente a continuación del tratamiento por ondas de choque extracorpóreas

Debido a que se induce la reinflamación, los pacientes no deben tomar medicamentos antiinflamatorios, ni deben aplicar hielo en el área, pero los analgésicos simples (como el paracetamol) pueden ser aceptables. (2)

Recomendaciones posteriores al procedimiento:

- El dolor puede aumentar levemente el día del procedimiento.
- A menudo puede continuar con las actividades según lo tolere (con dolor <3/10), a menos que haya una fractura por estrés o un desgarro del tendón y se anticipe que la lesión progresará con la participación continua en deporte.
- TOCH no es un sustituto sino un complemento de la fisioterapia.

- Puede continuar con la medicación analgésica (acetaminofén) según sea necesario, pero evite los AINE durante y después de los tratamientos.
- Puede recibir TOCH simultáneamente con otras intervenciones de tratamiento. (17)

IV- Justificación

Debido a la controversia entre diversos estudios que abordan el tratamiento de la epicondialgia con ondas de choque, buscamos revisar esta temática para concluir su grado de efectividad y la dosificación con la que debería ser aplicada, ya que, en caso de tener un grado alto de efectividad, podríamos considerarla una terapia de elección por ser segura, no invasiva y fácil de aplicar.

V- Materiales y métodos

V.a- Procedimiento

Para alcanzar los objetivos propuestos, se realizará una revisión bibliográfica de la literatura publicada en los últimos diez años (2013 a 2023) sobre el tema a desarrollar en distintas bases de datos: Pubmed, Biblioteca Virtual en Salud (BVS), Biblioteca Electrónica de ciencia y tecnología del MinCyT y SciELO.

En primer lugar, se realizará la búsqueda de los terminos DeCs y MeSh para las palabras claves, también se incluirá en la búsqueda terminos libres que se asocien con el tema a desarrollar. En la siguiente tabla se expondrán las palabras claves con sus correspondientes términos DeCs, MeSh y términos libres, y las combinaciones que se realizaran con éstos.

V.b- Palabras clave

Palabras Claves	DeCs	MeSH	Términos libres
Ondas de choque	Ondas de Choque de Alta Energía.	High-Energy Shock Waves. Extracorporeal Shockwave Therapy.	Ondas de Choque por Ultrasonido. Ultrasonic Shock Waves.
Codo de tenista	Codo de tenista.	Tennis Elbow.	Lateral Epicondylitis.
Tendinosis de codo	Tendinopatía del Codo.	Elbow Tendinopathy.	

V.c- Combinación de palabras claves:

- ("High-Energy Shock Waves"[Mesh]) AND ("Tennis Elbow"[Mesh])
- ("Extracorporeal Shockwave Therapy") AND ("Lateral Epicondylitis" OR "Elbow Tendinopathy"[Mesh])
- ("High-Energy Shock Waves"[Mesh] OR "Extracorporeal Shockwave Therapy"[Mesh]) AND ("Tennis Elbow"[Mesh] OR "Lateral Epicondylitis" OR "Elbow Tendinopathy"[Mesh])
- ("Ondas de Choque de Alta Energía" OR "Ondas de Choque por Ultrasonido")
- ("codo de tenista" OR "Epicondilitis Lateral")
- ("Ondas de Choque de Alta Energía" OR "Ondas de Choque por Ultrasonido") AND ("codo de tenista" OR "Epicondilitis Lateral" OR "Tendinopatía del Codo")

Criterios de inclusión:

- Artículos publicados entre 2013 y 2023.
- Estudios realizados en humanos.
- Ensayos controlados aleatorizados y metanálisis.

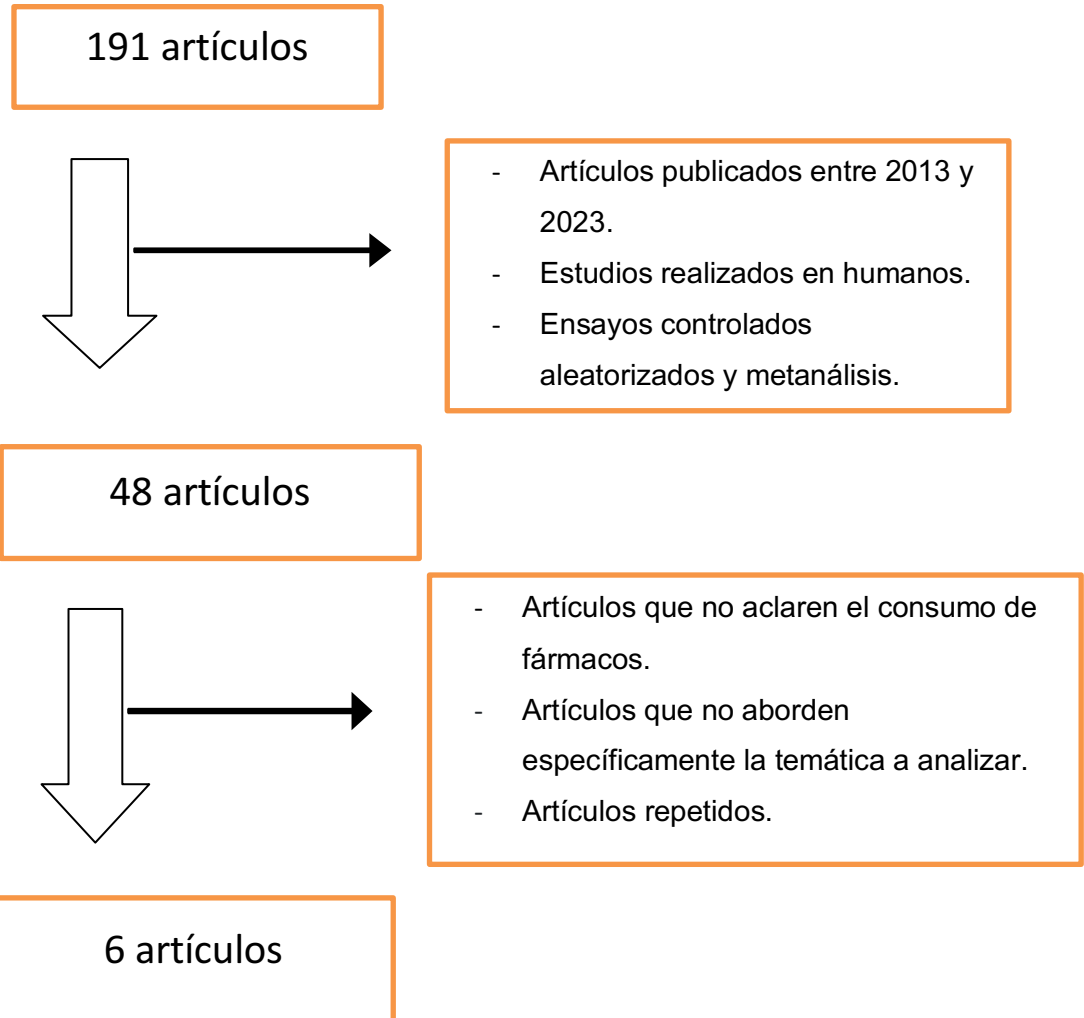
Criterios de exclusión:

- Artículos que no aclaren el consumo de fármacos.
- Artículos que no estén disponibles a texto completo.

VI- Resultados

En total fueron recuperados 191 artículos usando las combinaciones de palabras claves mencionadas anteriormente. Luego de aplicar los filtros de búsqueda (artículos publicados entre 2013 y 2023, estudios realizados en humanos, ensayos controlados aleatorizados y metanálisis), quedaron disponibles 48 artículos. De estos 48 se descartaron 42 por no aclarar el consumo de fármacos, no abordar específicamente la temática a analizar o estar repetidos, dando un resultado final de 6 artículos seleccionados para esta revisión.

VI.a- Diagrama de flujo



VI.b- Cuadros comparativos

Cuadro comparativo de ensayos controlados aleatorizados:

Autor – año	Tipo de estudio	Objetivos	Poblacion – grupos	Intervencion	Evaluacion	Resultados
Yang et al. (2017)(20)	Ensayo controlado aleatorizado.	Investigar los efectos de TOCH radiales y determinar la rigidez del tendón extensor común posterior al tratamiento en pacientes con epicondilalgia lateral.	30 pacientes con EL, divididos aleatoriamente en grupo experimental y control.	El grupo experimental recibió TOCH radiales más fisioterapia, el grupo control recibió TOCH simuladas más fisioterapia durante 3 semanas. La TOCH del grupo experimental consistió en 2000 pulsos por sesión, a 10 Hz de frecuencia, 1 vez por semana durante 3 semanas. La presión de aire fue la máxima tolerada por cada paciente.	VAS, Dinamómetro de fuerza de agarre, cuestionario DASH, ecografía y sonoelastografía en tiempo real. Al inicio, a las 6, 12 y 24 semanas.	El grupo que recibió TOCH radiales más fisioterapia tuvo mejores resultados que el control en reducción del dolor, aumento de la fuerza de prensión y mejora funcional.

Capan et al (2016)(21)	Ensayo controlado aleatorizado.	Investigar los efectos de TOCH radiales sobre el dolor, la función y la fuerza de prensión en pacientes con epicondialgia lateral que no respondieron a tratamientos previos.	56 pacientes con EL, divididos en 2 grupos de 28.	A un grupo se le aplicó TOCH radiales y al otro TOCH radiales simuladas. Las TOCH radiales se aplicaron con un total de 2000 pulsos de 10 Hz de frecuencia a 1,8 bar de presión de aire en cada sesión en 3 sesiones semanales.	VAS, dinamómetro de mano, escala de Roles y Maudsley y evaluación del codo de tenista calificada por el paciente para el dolor y la función. Al inicio, 1 y 3 meses luego del tratamiento.	La TOCH radiales no resultó más efectiva para reducir el dolor o mejorar la función o la fuerza de prensión en pacientes con EL después de 3 meses de tratamiento en comparación con la TOCH radiales simulada.
------------------------	---------------------------------	---	---	---	--	---

Cuadro comparativo de metanálisis:

Autor – año	Tipo de estudio	Objetivos	Cantidad de estudios seleccionados	Métodos	Resultados
Yao et al. (2020)(3)	Revisión sistemática y metanálisis.	Comparar la efectividad de TOCH con otras técnicas de tratamiento para EL.	13	Búsqueda bibliográfica en PubMed, OVID, Embase, Cochrane Library y Web Of Science. Se incluyeron solo ECA prospectivos publicados en inglés que	La terapia de ondas de choque puede aliviar eficazmente el dolor y el deterioro funcional (pérdida de fuerza de agarre) causados por EL con

				compararon TOCH con otros métodos para EL, hasta 30 de junio de 2019. La recopilación y la extracción de datos, la evaluación de la calidad y el análisis de datos se hicieron de acuerdo con los estándares Cochrane.	mayor seguridad general que otros varios métodos.
Zheng et al. (2020)(22)	Revisión sistemática y metanálisis.	Investigar la eficacia de TOCH en la epicondilalgia lateral.	9	Búsqueda bibliográfica en PubMed, Embase, Web Of Science y Cochrane hasta abril de 2020 para identificar todos los ECA relevantes publicados en inglés que comparan TOCH con cualquier otro tratamiento conservador, incluida la inyección y el anestésico local en pacientes mayores de 18 años con EL de más de 3 meses de duración. Se llevó a cabo siguiendo las pautas de Preferred Reporting Items for Systematic Reviews and MetaAnalyses.	TOCH no puede reducir significativamente la puntuación de dolor general medio, pero hace que más personas adquieran una reducción del dolor de más del 50%. No hubo diferencias significativas entre TOCH y control en la disminución de la puntuación del dolor en la prueba de Thomsen. TOCH fue más eficaz en la fuerza de agarre en comparación con el control.
Yoon et al (2020)(23)	Revisión sistemática y metanálisis.	Investigar el efecto de TOCH en la epicondilalgia lateral para	12	Búsqueda bibliográfica en PubMed, Embase y Cochrane hasta julio de 2019 para artículos publicados en inglés o	No se encontró ninguna diferencia de importancia clínica en la puntuación VAS y la fuerza de agarre

		reducir el dolor y mejorar la fuerza de prensión, y determinar los efectos según el tipo de TOCH aplicada, duración de los síntomas y duración del seguimiento.		coreano. Los estudios se incluyeron si la asignación de pacientes fue aleatoria, la muestra estuvo compuesta por pacientes con EL, las intervenciones fueron TOCH, el grupo de comparación solo recibió estimulación simulada o ningún tratamiento adicional, y el resultado del estudio evaluaba la intensidad del dolor o la fuerza de agarre. La calidad de la evidencia se evaluó mediante la herramienta de Cochrane de riesgo de sesgo.	después de la aplicación de TOCH en comparación con el grupo control. TOCH radial, la duración de los síntomas mayor a 6 meses, y la duración de seguimiento breve (menos de 24 semanas), se relacionaron con mejores efectos.
Karanasios et al (2021)(24)	Revisión sistemática y metanálisis.	Evaluar la efectividad de TOCH en comparación de otras intervenciones sobre el dolor, la fuerza de prensión y la discapacidad en pacientes con epicondialgia lateral.	27	Búsqueda sistemática hasta febrero de 2020 en MEDLINE, PubMed, CINAHL, EMBASE, PEDro, ScienceDirect, Biblioteca Cochrane y registro de ensayos clínicos. Se incluyeron ensayos controlados aleatorios que evaluaron la efectividad de TOCH sola o como intervención adicional en comparación con las intervenciones simuladas u otras. La calidad	TOCH redujo la intensidad del dolor en el seguimiento a medio plazo y mejoró la fuerza de prensión a muy corto plazo en comparación con el tratamiento simulado. Sin embargo, no se encontraron resultados clinicamente significativos entre los comparadores en todos los resultados y tiempos de

				metodológica se evaluó con la puntuación PEDro y la calidad de la evidencia con el enfoque GRADE.	seguimiento. La evidencia baja a moderada sugiere que no hay beneficios clínicos de TOCH en comparación con las intervenciones simuladas. Según evidencia de baja a moderada supera al láser y al ultrasonido
--	--	--	--	---	---

VI.c- Análisis de los resultados:

En los ensayos controlados aleatorizados analizados en esta tesina, los resultados encontrados fueron contradictorios, en el caso del estudio publicado por Yang, la terapia de ondas de choque radiales resultó efectiva para aliviar el dolor, mejorar la función y aumentar la fuerza de prensión, mientras que en el estudio publicado por Capan, los resultados de la terapia de ondas de choque radiales no fueron satisfactorios sobre las mismas variables a pesar de que la dosificación en cuanto a frecuencia, cantidad de pulsos por sesión y cantidad de sesiones totales fue la misma en ambos estudios. En el estudio publicado por Capan, a pesar de haber una tendencia hacia mayores cambios favorables en las evaluaciones a 1 y 3 meses en el grupo experimental que en el grupo control, ninguna de las diferencias en las variables relevantes entre grupos alcanzó significación estadística.

En el caso de los metanálisis incluidos, también se encontraron resultados contradictorios, ya que en el estudio llevado a cabo por Yao, se concluyó que los pacientes del grupo tratado con terapia de ondas de choque aumentaron significativamente la fuerza de prensión ($p < 0,00001$) (se consideró estadísticamente significativa una $p < 0,05$ para todas las pruebas) y mostraron una puntuación en la escala analógica visual significativamente más baja ($p = 0,0004$). Ambas fueron elegidas como medidas de resultado primarias para evaluar la eficacia clínica de TOCH en el tratamiento de EL. Mientras que en el estudio publicado por Zheng, los resultados indicaron que el tratamiento mediante TOCH no puede reducir significativamente el dolor general medio, el cual fue considerado una medida de

resultado primaria, aunque el resultado estuvo muy cerca de ser un valor significativo ($p=0,07$) (se consideró estadísticamente significativa una $p<0,05$). En cuanto a las medidas de resultado secundarias, tampoco se encontró eficaz para reducir la puntuación de dolor en la prueba de Thomsen, pero sí para la reducción del dolor del 50% ($p=0,008$), y para el aumento en la fuerza de agarre ($p<0,00001$).

En el estudio llevado a cabo por Karanasios, también se consideró estadísticamente significativa una $p<0,05$, se incluyeron ensayos que compararon la eficacia de TOCH con diversas terapéuticas y con placebo o tratamiento simulado. El 59% de los estudios incluidos se consideró de calidad “alta” y el 41% de calidad “moderada” según los criterios PEDro. Para la intensidad del dolor se consideró una diferencia significativa una mejora del 30% con respecto a la media ponderada combinada de la línea de base, para fuerza de prensión un cambio entre 5 y 6,5 kg (un 20% del total) se consideró un cambio significativo. Diez de los ensayos incluidos evaluaron la intensidad del dolor mediante escala analógica visual y encontraron diferencias a mediano plazo. Se encontraron diferencias estadísticamente pero no clínicamente significativas a favor de TOCH a muy corto y corto plazo en la fuerza de prensión. La mayoría de los ensayos incluyeron un protocolo terapéutico similar (3-5 sesiones una vez por semana, 1500 a 2000 pulsos por sesión) sin embargo, la mitad de los ensayos, utilizaron una baja energía ($<0,1$ mJ/mm²).

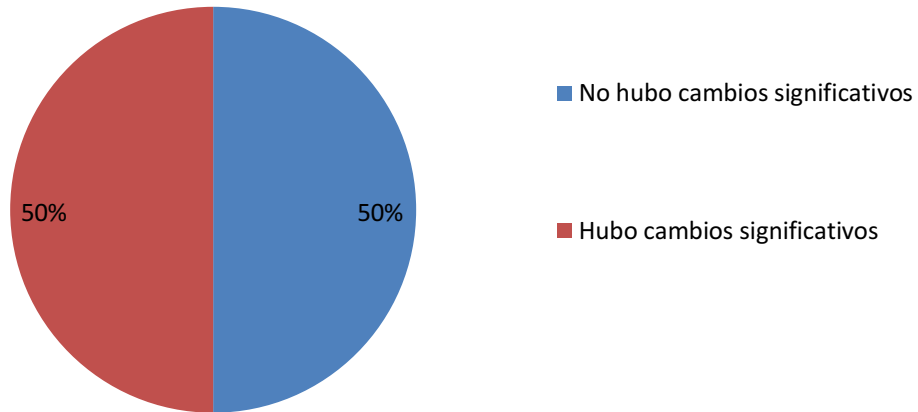
En el estudio llevado a cabo por Yoon, valores de $p < 0,05$ se consideraron estadísticamente significativos, los cambios de 2 cm en una escala VAS de 10 cm para el dolor y 6 kg para la fuerza de prensión entre los dos grupos se definieron como diferencias mínimas clínicamente importantes (MCID). Los resultados no mostraron ninguna diferencia clínicamente importante en la puntuación VAS $p = 0,006$ y fuerza de prensión $p = 0,007$

Aunque la ESWT radial mostró más mejoría que la focalizada, la diferencia media para la escala VAS no superó el umbral mínimo de diferencias clínicamente importantes $p = 0,002$.

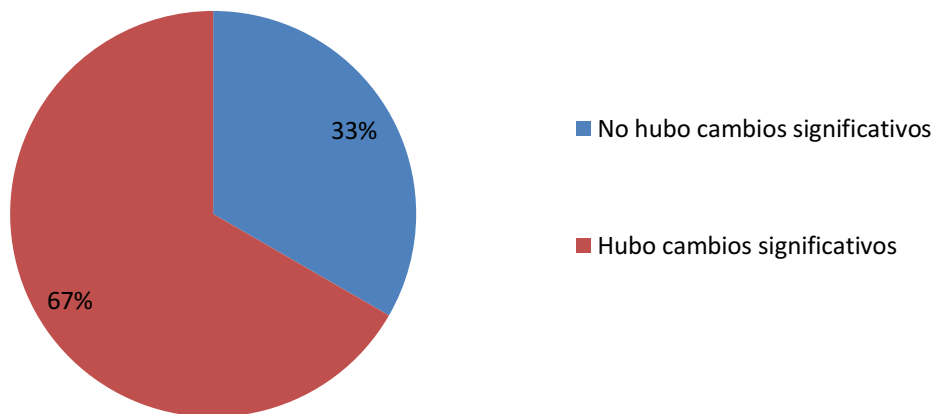
TOCH fue eficaz en pacientes con una duración de los síntomas de más de 6 meses $p = 0,02$ pero no para aquellos con una duración más corta de los síntomas.

Los efectos no duraron más de 24 semanas.

Efectividad de TOCH en la disminución del dolor



Efectividad de TOCH en el aumento de la fuerza de prensión



VII- Discusión

Los resultados encontrados en cuanto a la efectividad de TOCH en la disminución del dolor y el aumento de la fuerza de prensión en los artículos analizados fueron contradictorios, esto podría atribuirse a diversos factores:

En el caso de los ensayos controlados aleatorizados, a pesar de haber evaluado las mismas variables y haber aplicado protocolos de tratamiento similares, los resultados fueron distintos. Sin embargo, hubo algunas diferencias en los métodos, en el estudio llevado a cabo por Yang el seguimiento fue de 6, 12 y 24 semanas, mientras que en el de Capan fue solo de 4 y 12 semanas. En cuanto a las dosificaciones, utilizaron misma frecuencia, cantidad de pulsos por sesión y cantidad de sesiones totales, pero en el de Yang se utilizó la máxima presión tolerada por los pacientes, promediando 3,1 Bar de presión, mientras que en el de Capan fue de 1,8 Bar.

Con respecto a los metanálisis, en el estudio publicado por Yao se incluyeron ensayos controlados aleatorizados que compararon la eficacia de TOCH sobre EL con otros tratamientos, los resultados agrupados revelaron que la mayoría de los pacientes con EL reportaron una mejor y más rápida reducción del dolor y demostraron una mejoría superior en la fuerza de agarre a largo plazo después de TOCH en comparación con otras terapias, sin embargo, hubo diferencias metodológicas entre los estudios, incluido el número de pulsos administrados, la frecuencia del pulso, la duración de la aplicación, la duración del seguimiento, el intervalo de tratamiento, los dispositivos específicos utilizados y los métodos de evaluación.

Lo mismo sucedió en el estudio de Zheng, se incluyeron protocolos diversos de ECA, por ejemplo, algunos usaron ondas enfocadas mientras que otros usaron ondas radiales; hubo diferencia de duración del tratamiento, frecuencia del tratamiento, dosis del tratamiento y diferentes métodos de tratamiento en el grupo de control; la fuerza y la longitud de las ondas y el número de descargas administradas entre los ECA, lo que podría generar controversia en los resultados y provocar en el análisis de estos resultados alta heterogeneidad estadística entre todos los ECA incluidos, aunque estos ECA incluidos tenían una calidad metodológica relativamente alta.

En el caso de Yoon, de los estudios incluidos, siete usaron TOCH enfocada, cuatro usaron TOCH radial y los otros dos estudios no informaron la tipo exacto de ESWT utilizado.

Nueve estudios realizaron TOCH tres veces a intervalos semanales, mientras que dos estudios realizaron TOCH durante una sola sesión. Un estudio realizó ESWT tres veces a intervalos mensuales y otro estudio realizó TOCH cuatro veces a intervalos semanales.

Se realizó estimulación de energía baja a media, con valores de energía que variaban de 0,03 mJ/mm² a 0,17 mJ/mm² o de 1 bar a 2,4 bares. Dos estudios aplicaron TOCH con una intensidad al nivel máximo tolerado por cada paciente. El período de

seguimiento varió de 1 semana a 12 meses. Además solo se incluyeron cinco estudios sobre la reducción del dolor en este metanálisis. De estos cinco estudios incluidos, tres informaron que la TOCH tuvo efectos positivos, mientras que dos estudios revelaron resultados negativos. Un ECA multicéntrico de Haake et al., incluyó un gran número de participantes; los efectos negativos de TOCH en ese estudio podrían haber influido en los resultados de este estudio.

Por último, en el estudio de Karanasios, como se mencionó anteriormente, la mayoría de los ensayos incluidos describieron un protocolo terapéutico similar (3-5 sesiones una vez por semana, 1500-2000 pulsos). Sin embargo, la mitad de los ensayos utilizaron una aplicación de ondas de choque de baja energía ($<0,1 \text{ mJ/mm}^2$). Además señala que la evidencia en caso de tendinopatías de hombro sugiere que la eficacia de TOCH depende de la dosis con aplicaciones de “dosis alta” ($>0,2 \text{ mJ/mm}^2$) que funcionan mejor que las aplicaciones de “dosis baja”.

VIII- Conclusión

La epicondilitis lateral es una condición patológica donde el principal tendón afectado es el extensor radial corto del carpo (ECRB). Clínicamente se manifiesta con disminución de la fuerza de agarre y dolor sobre el epicóndilo lateral durante la carga de los músculos extensores de la muñeca y los dedos.

Los cambios patológicos que se pueden observar a nivel del tendón consisten en hiperplasia angiofibroblástica con aumento del número de células y sustancia fundamental, neovascularización, aumento de concentraciones de neuroquímicos, formación desorganizada e inmadura de colágeno con aumento de la concentración de colágeno tipo III.

Se ha demostrado que las ondas de choque tienen efectos a nivel celular al desencadenar la liberación de trifosfato de adenosina para la activación de las vías de señalización celular e influyendo en la función de los canales iónicos en la membrana celular. Las ondas de choque también pueden causar microcavitación y la liberación de óxido nítrico que conduce a efectos analgésicos, angiogénicos y antiinflamatorios posteriores. TOCH también puede aumentar la síntesis de colágeno a través de varios mecanismos, incluido el aumento de TGF- β 1 e IGF-1; aumento de IL-6, IL-8, MMP-2 y MMP-9; y aumento de glicosaminoglicanos. Además, pueden aumentar la proliferación de tenocitos.

De esta manera, TOCH parece tener efectos positivos sobre la disminución del dolor y la recuperación funcional expresada como aumento de la fuerza de prensión, aunque

existe controversia en la evidencia.

La eficacia de la terapia parece tener relación con el tiempo de evolución de la patología y la dosificación utilizada, además en los estudios la efectividad varía según el tiempo de seguimiento.

La dosificación que pareció mostrar más efectividad fue rESWT, 3 sesiones de 2000 impulsos por sesión, 1 vez por semana durante 3 semanas, frecuencia 10 Hz, presión neumática 3,1 bar. Aunque debería desarrollarse un protocolo de dosificación precisa. Teniendo en cuenta que se encuentra en gran evolución el conocimiento sobre la fisiopatología de la lesión y el creciente desarrollo de la TOCH, se concluye que es una alternativa altamente recomendada para EL y al ser un tratamiento no invasivo, es una opción para evitar métodos más cruentos como la cirugía, por lo tanto se la debe considerar una herramienta importante para aplicar en tratamientos kinésicos.

TOCH puede considerarse una herramienta importante en el tratamiento de EL, con la que pueden obtenerse buenos resultados, pero se considera que requiere más investigación para obtener mayor evidencia y lograr llevar a cabo una forma óptima de aplicación en la práctica terapéutica.

IX- Referencias bibliográficas

1. Luk JK, Tsang RC, Leung H. Lateral epicondylalgia: midlife crisis of a tendon. Lateral epicondylalgia. Hong Kong Med J [Internet]. el 28 de febrero de 2014 [citado el 21 de marzo de 2023]; Disponible en: <http://www.hkmj.org/abstracts/v20n2/145.htm>
2. Coombes BK, Bisset L, Vicenzino B. A new integrative model of lateral epicondylalgia. Br J Sports Med. el 1 de abril de 2009;43(4):252–8.
3. Yao G, Chen J, Duan Y, Chen X. Efficacy of Extracorporeal Shock Wave Therapy for Lateral Epicondylitis: A Systematic Review and Meta-Analysis. BioMed Res Int. el 19 de marzo de 2020;2020:1–8.
4. Wang CJ. Extracorporeal shockwave therapy in musculoskeletal disorders. J Orthop Surg [Internet]. el 20 de marzo de 2012 [citado el 17 de septiembre de 2021];7:11. Disponible en: <https://www.ncbi.nlm.nih.gov/pmc/articles/PMC3342893/>
5. Thiele S, Thiele R, Gerdesmeyer L. Lateral epicondylitis: This is still a main indication for extracorporeal shockwave therapy. Int J Surg. diciembre de 2015;24:165–70.
6. Walkowski AD, Goldman EM. Anatomy, Shoulder and Upper Limb, Forearm Extensor Carpi Radialis Brevis Muscle. En: StatPearls [Internet]. Treasure Island (FL): StatPearls Publishing; 2023 [citado el 4 de junio de 2023]. Disponible en: <http://www.ncbi.nlm.nih.gov/books/NBK539719/>
7. Hofwegen CV, Baker CL. Epicondylitis in the Athlete's Elbow. Clin Sports Med. el 1 de octubre de 2010;29(4):577–97.
8. Millar NL, Silbernagel KG, Thorborg K, Kirwan PD, Galatz LM, Abrams GD, et al. Tendinopathy. Nat Rev Dis Primer. el 7 de enero de 2021;7(1):1–21.
9. Bordachar D. Lateral epicondylalgia: A primary nervous system disorder. Med Hypotheses. el 1 de febrero de 2019;123:101–9.
10. Nirschl RP, Ashman ES. Elbow tendinopathy: tennis elbow. Clin Sports Med. el 1 de octubre de 2003;22(4):813–36.
11. Coombes BK, Bisset L, Vicenzino B. Management of Lateral Elbow Tendinopathy: One Size Does Not Fit All. J Orthop Sports Phys Ther. noviembre de 2015;45(11):938–49.
12. Ayhan C, Tanrıku S, Leblebicioglu G. Scapholunate interosseous ligament dysfunction as a source of elbow pain syndromes: Possible mechanisms and

- implications for hand surgeons and therapists. *Med Hypotheses*. enero de 2018;110:125–31.
13. Lenoir H, Mares O, Carlier Y. Management of lateral epicondylitis. *Orthop Traumatol Surg Res*. el 1 de diciembre de 2019;105(8, Supplement):S241–6.
 14. Drake ML, Ring DC. Enthesopathy of the Extensor Carpi Radialis Brevis Origin: Effective Communication Strategies. *JAAOS - J Am Acad Orthop Surg*. junio de 2016;24(6):365.
 15. Bisset LM, Vicenzino B. Physiotherapy management of lateral epicondylalgia. *J Physiother*. el 1 de octubre de 2015;61(4):174–81.
 16. Skov-Jepesen SM, Lundrup RN, Ladegaard PBJ, Mortensen J, Sørensen MD, Lund L. Indikationer og anvendelse af ekstrakorporal shockbølgeterapi.
 17. Schroeder AN, Tenforde AS, Jelsing EJ. Extracorporeal Shockwave Therapy in the Management of Sports Medicine Injuries. *Curr Sports Med Rep*. junio de 2021;20(6):298.
 18. van der Worp H, van den Akker-Scheek I, van Schie H, Zwerver J. ESWT for tendinopathy: technology and clinical implications. *Knee Surg Sports Traumatol Arthrosc*. 2013;21(6):1451–8.
 19. Buch_Entesopatiás_S.pdf [Internet]. [citado el 3 de julio de 2023]. Disponible en: https://www.surmeffi.org.uy/web/images/eventos/emc290815/Buch_Entesopatiás_S.pdf
 20. Yang TH, Huang YC, Lau YC, Wang LY. Efficacy of Radial Extracorporeal Shock Wave Therapy on Lateral Epicondylosis, and Changes in the Common Extensor Tendon Stiffness with Pretherapy and Posttherapy in Real-Time Sonoelastography: A Randomized Controlled Study. *Am J Phys Med Rehabil*. febrero de 2017;96(2):93–100.
 21. Capan N, Esmailzadeh S, Oral A, Basoglu C, Karan A, Sindel D. Radial Extracorporeal Shock Wave Therapy Is Not More Effective Than Placebo in the Management of Lateral Epicondylitis: A Double-Blind, Randomized, Placebo-Controlled Trial. *Am J Phys Med Rehabil*. julio de 2016;95(7):495–506.
 22. Zheng C, Zeng D, Chen J, Liu S, Li J, Ruan Z, et al. Effectiveness of extracorporeal shock wave therapy in patients with tennis elbow: A meta-analysis of randomized controlled trials. *Medicine (Baltimore)*. el 24 de julio de 2020;99(30):e21189.
 23. Yoon SY, Kim YW, Shin IS, Moon HI, Lee SC. Does the Type of Extracorporeal Shock Therapy Influence Treatment Effectiveness in Lateral Epicondylitis? A Systematic Review and Meta-analysis. *Clin Orthop*. octubre de 2020;478(10):2324–39.
 24. Karanasios S, Tsamasiotis GK, Michopoulos K, Sakellari V, Gioftsos G. Clinical effectiveness of shockwave therapy in lateral elbow tendinopathy: systematic review and meta-analysis. *Clin Rehabil*. octubre de 2021;35(10):1383–98.

VII. ANEXO:

2021] [Rosario, Santa Fe, 11 de octubre de

Sr. Director de la
Licenciatura en Kinesiología y
Fisiatría Dr. Carlos Cagnone

S / D

De mi mayor consideración:

Me dirijo a Ud. con motivo de poner en su conocimiento mi aceptación a la solicitud del alumno Valentín Courtial para desempeñarme como Director de la Tesina de graduación de la Licenciatura en Kinesiología y Fisiatría titulada "Efectividad de las ondas de choque en pacientes con epicondialgia lateral".

Sin otro particular, lo saluda atte.

Firma:


Aclaración: ...Lautaro Aloni.....