



TESINA

**Presentada para acceder al título de grado de la carrera de
LICENCIATURA EN KINESIOLOGÍA Y FISIATRÍA**

Título:

**“Eficacia del tratamiento combinado de la presoterapia
secuencial intermitente con drenaje linfático manual comparado
con el drenaje linfático manual, en pacientes con linfedema de
miembro superior post- mastectomía”**

Autor:

Kaiser Noelia, Nro. de libreta 3072

Director:

Lic. Figueroa, Patricia

Fecha de presentación:

Santa Fe, 01 febrero 2023

Firma de autor

RESÚMEN

El linfedema de miembro superior es una complicación secundaria al tratamiento del cáncer de mama, generado por la cirugía a nivel de los ganglios axilares, la radioterapia, la quimioterapia y otros tratamientos coadyuvantes, ocasionando edema del miembro con secuelas fisiológicas, funcionales, psicológicas, socioeconómicas que exigen tratamiento precoz para una mejor calidad de vida del paciente.

Algunos signos y síntomas que presentan estos pacientes son el aumento de diámetro del miembro superior afectado, tensión en la piel, disminución del rango óptimo de movimiento (ROM), uso funcional reducido de la extremidad.

Para estos pacientes, existen variadas alternativas terapéuticas, con el objetivo de disminuir la hinchazón, restaurar la función y mejorar su calidad de vida. Algunos de estos tratamientos son el drenaje linfático manual (DLM), la Presoterapia secuencial intermitente (IPC), masaje, vendaje de compresión, entre otros.

El objetivo de este estudio fue analizar la presoterapia secuencial intermitente combinada con el drenaje linfático manual, en comparación con el drenaje linfático manual como único recurso terapéutico, en mujeres con linfedema post- mastectomía. Para ello, se realizó una revisión bibliográfica con evidencia científica, publicada entre 2012 y 2022, donde se seleccionaron 10 artículos científicos para su posterior análisis.

Según la evidencia científica recopilada, la combinación de las terapias de drenaje linfático con presoterapia secuencial intermitente, parece ser un tratamiento con mejores beneficios en cuanto a circunferencia del brazo y mejora de los síntomas subjetivos en pacientes con linfedema posterior a mastectomía, que el drenaje linfático manual como único recurso terapéutico.

ÍNDICE

I. INTRODUCCION	1
II. OBJETIVOS.....	4
IIa. OBJETIVO GENERAL:.....	4
IIb. OBJETIVOS ESPECÍFICOS:.....	4
III. MÁRCO TEÓRICO	5
IIIa. MAMA	5
IIIb.1. Anatomía del sistema linfático.....	6
IIIb.1.a Corrientes linfáticas.....	6
IIIc.1. b. Centros ganglionares.....	7
IIIc. CANCER DE MAMA	7
IIIId. LINFEDEMA DE MIEMBRO SUPERIOR	8
IIIId.2. Fisiología y fisiopatología linfática del miembro superior	8
IIIId.2.a. Fisiología.....	8
IIIId.2b. Fisiopatología	11
IIIId.2c. Clínica del miembro con linfedema post-mastectomía de cáncer de mama.....	11
IIIId.2d. Clasificación de linfedema de miembro superior	13
IIIId.3. Métodos de diagnóstico.....	17
IIIId.3a Linfografía radioisotópica.....	17
IIIId. 4. Métodos de diagnóstico - Linfografía radiológica. TAC-RNM	18
IIIId.4a Radiografía y xerorradiografía simples	18
IIIId.4b Ultrasonografía	18
IIIId.4c Tomografía axial computada (TAC)	19
IIIId. 4d Resonancia nuclear magnética.....	19
IIIId. 4e. Linfografía.....	20
IIIId. 4f. Arteriografía.....	20
IIIId. 5. Tratamiento transdisciplinario del linfedema – generalidades	20
IIIId.6. Tratamiento físico combinado.	21
IIIId. 6a. Drenaje linfático manual (DLM)	22
IIIId. 6b. Presoterapia secuencial.	23
IIIId. 6c. Vendaje multicapas (VMC)	23
IIIId.6d. Elastocompresión graduada.....	23

III d.6e. Ejercicios de manipulación.....	24
III d.6f. Normas de prevención para pacientes con alteraciones de su sistema linfático.....	24
III e. DRENAJE LINFATICO MANUAL (DLM).....	25
III e.1. Anatomía del drenaje linfático del miembro superior.....	26
III e. 2. Descripción de las maniobras de drenaje linfático manual	26
III f. La presoterapia secuencial intermitente	30
III g. Herramientas de medición.....	34
IV. JUSTIFICACION	36
V. METODOS	37
V. 1. Criterios de inclusión y exclusión de los artículos.....	37
V. 2 Estrategia de búsqueda.....	38
V.3 Diagrama de flujo.....	39
VI. RESULTADOS	40
VII. ANALISIS DE RESULTADOS.....	76
VII. DISCUSION	87

I. INTRODUCCION

Las mamas son dos formaciones situadas simétricamente en relación con la línea mediana, en la cara anterior y superior del tórax. Toman su aspecto normal en la pubertad, su forma es la de una semiesfera terminada en vértice por una saliente: el pezón. La consistencia es firme y elástica en una mujer joven, y nulípara, blanda y flácida en la mujer de edad ¹.

En la actualidad es cada vez más frecuente padecer cáncer de mama, estadísticamente representa el 21% del total de muertes por cáncer en mujeres y el 31% de todos los tumores de la población femenina. Se estima que una de cada ocho mujeres que alcancen la edad de 85 años habrá desarrollado esta patología².

Los factores de riesgo son: sexo femenino, factores hereditarios, exposición a los estrógenos a lo largo de la vida y, en menor grado, factores ambientales o del estilo de vida. Es más frecuente en mujeres blancas, no hispanas. Las mujeres con mamas muy densas tienen un riesgo de cáncer de mama 6 a 8 veces superior. Exponerse a cualquier tipo de radiación aumenta el riesgo de padecer esta enfermedad.

Recomendaciones para el diagnóstico precoz de cáncer de mama:

- las mujeres deben comenzar los estudios a los 40 años
- entre los 20-30 años, se debe realizar el examen físico de la mama.
- la mujer con riesgo aumentado puede beneficiarse de iniciar los estudios de manera más temprana y a intervalos más cortos³.

Con respecto a los síntomas, es más frecuente la presencia del tumor palpable y alteraciones cutáneas como la retracción del pezón o de la piel. En menor frecuencia aparece un derrame por pezón, edema, afectación del ganglio axilar o inflamación.

Como métodos complementarios, se utiliza para completar el diagnóstico, mamografía y para certificarla biopsia. La ecografía no otorga diagnóstico certero, dado que no visualiza microcalcificaciones ⁴.

“Eficacia del tratamiento combinado de la presoterapia secuencial intermitente con drenaje linfático manual comparado con el drenaje linfático manual, en pacientes con linfedema de miembro superior post- mastectomía”

Uno de los tratamientos posibles para esta patología es la cirugía, siendo que el objetivo de ésta se centra en el control regional de la enfermedad, como también en obtener información pronóstica que permita seleccionar un tratamiento complementario apropiado.

Se pueden realizar:

- ✓ Cirugía conservadora: consiste en la extirpación del tumor con un margen de tejido mamario sano.

- ✓ Cirugía radical.
 - mastectomía radical

 - mastectomía simple

 - mastectomía subcutánea⁴.

Posterior al tratamiento quirúrgico, en el cual se realizó una mastectomía radical u otra técnica que incluya vaciamiento axilar, puede producirse linfedema⁵. Es una enfermedad crónica con entidad clínica propia que afecta al sistema linfático, ocurriendo un desorden de la linfoestasia con edema rico en proteínas en el que la capacidad de transporte de la linfa y la capacidad proteolítica de los tejidos es menor que lo normal, mientras que la carga linfática permanece sin alteraciones. Es un proceso evolutivo que se caracteriza por: exceso de proteínas en el compartimento intersticial, aumento del volumen del líquido intersticial, reacciones inflamatorias crónicas, proliferación de tejido fibroso.

El sistema linfático está constituido por órganos linfáticos primarios y secundarios, vasos linfáticos y por ganglios linfáticos. Su función principal es reabsorber, evacuar, y devolver a la circulación sanguínea aquellos cuerpos plasmáticos que en forma continua abandonan los capilares sanguíneos⁵. Los vasos linfáticos son conductos con ramificaciones convergentes, encargados de recoger y portar al sistema venoso dos importantes líquidos: la linfa y el quilo. En su trayecto, los vasos linfáticos atraviesan formaciones anexas estructuradas, los ganglios linfáticos. Los mencionados anteriormente son masas de tejido linfático de volumen variable que reciben vasos linfáticos aferentes y drenados por uno o varios vasos linfáticos eferentes. Son redondeados u ovoides. Las vías linfáticas del

“Eficacia del tratamiento combinado de la presoterapia secuencial intermitente con drenaje linfático manual comparado con el drenaje linfático manual, en pacientes con linfedema de miembro superior post- mastectomía”

organismo son drenadas por dos colectores terminales: el conducto torácico a la izquierda y el conducto linfático derecho, que terminan en los confluente venosos yúgulo-subclavios⁶.

En pacientes que presentan linfedema posterior a cáncer de mama, existen variadas terapéuticas que permiten sobrellevar esta complicación con mayor eficacia. Dentro de los posibles abordajes kinésicos se encuentran:

- El drenaje linfático Manual (DLM): es una técnica kinésica específica, cuyo objetivo es reestablecer el equilibrio linfático alterado. Se aplica en distintas especialidades tales como la Flebología, Linfología, Medicina Plástica y Reparadora, Medicina Estética, Oncología, Traumatología, Deportología. Esta técnica tiene como fin:
 - Preparar los centros ganglionares, favoreciendo el pasaje linfático intranodal.
 - Recuperar el contenido hidroproteico del espacio intersticial.
 - Movilizar la linfa intravascular hacia el centro ganglionar próximo⁷.

- La presoterapia secuencial intermitente: representa un conjunto de medios mecánicos cuyo objetivo es el aumento de la presión intersticial con el fin de facilitar la evacuación del edema. Consiste en introducir el miembro edematizado dentro de una manga o bota constituida por una doble pared, dentro de la cual es insuflado aire bajo presión secuencial, de distal a proximal. Efectos fisiológicos:
 - Produce una relajación de los tejidos y la apertura de los vasos linfáticos.
 - Facilita la evacuación del componente hídrico del edema al generar la presión negativa.
 - Estimula la secreción de sustancias fibrinolíticas aumentando la actividad del plasminógeno en sangre⁷.

En base a esta patología y éstas dos posibles terapias, se plantea la siguiente problemática.

¿La presoterapia secuencial intermitente combinada con el drenaje linfático manual, es más eficaz en comparación con el drenaje linfático manual como único recurso terapéutico en mujeres con linfedema post- mastectomía?

“Eficacia del tratamiento combinado de la presoterapia secuencial intermitente con drenaje linfático manual comparado con el drenaje linfático manual, en pacientes con linfedema de miembro superior post- mastectomía”

II. OBJETIVOS

Ila. OBJETIVO GENERAL:

Analizar la presoterapia secuencial intermitente combinada con el drenaje linfático manual, en comparación con el drenaje linfático manual como único recurso terapéutico, en mujeres con linfedema post- mastectomía.

Ilb. OBJETIVOS ESPECÍFICOS:

Detallar con qué frecuencia de aplicación la presoterapia secuencial intermitente combinada con el drenaje linfático manual logra reducir el diámetro del miembro afectado en pacientes con linfedema post-mastectomía.

Identificar qué dificultades pueden presentarse al momento de aplicar presoterapia secuencial intermitente y drenaje linfático manual.

Analizar si la presoterapia secuencial intermitente con el drenaje linfático manual mejora la calidad de vida y el rango óptimo de movimiento (ROM) en pacientes con linfedema post-mastectomía en un menor tiempo que el drenaje linfático manual como único tratamiento.

III. MÁRCO TEÓRICO

IIIa. MAMA

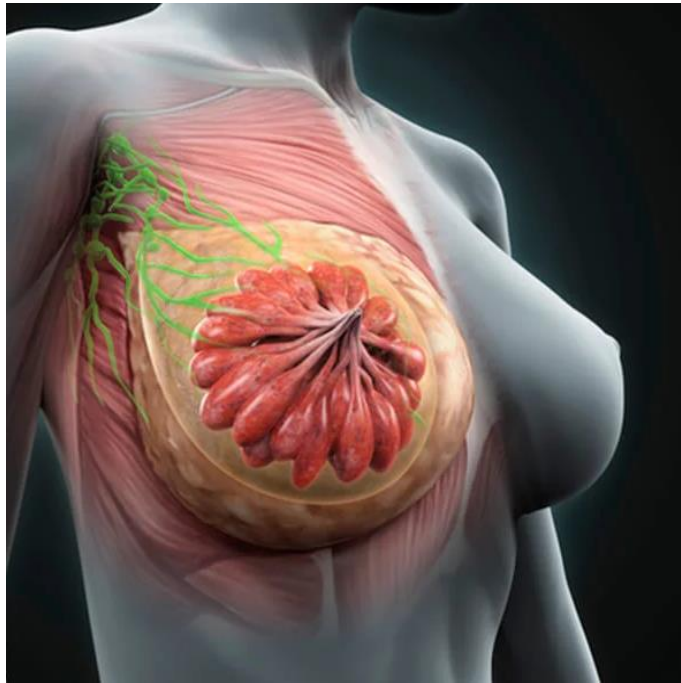

Fig. 1: Estructura de la mama con sus ganglios linfáticos.

ESTRUCTURA

Desde su exterior hacia interno, la mama cuenta con un revestimiento cutáneo de una piel fina y móvil, y un vértice constituido por una zona redondeada y pigmentada, llamada areola. Luego le sigue un tejido subcutáneo que se extiende por toda la cara profunda de la piel de la mama, excepto a nivel de la areola y la papila. Cuenta con una glándula mamaria, que es una masa casi oval con eje mayor transversal y su espesor es máximo en el centro y decrece hacia la periferia, constituida por 15 a 20 lóbulos glandulares, cada uno de los cuales tienen independencia funcional. En la cara posterior de la glándula existe una capa de tejido adiposo mucho más delgada que la capa premamaria.

Los vasos linfáticos glandulares se originan en la periferia de cada lóbulo que van a desembocar en el plexo subareolar o en el plexo retromamario, anastomosados entre sí.

“Eficacia del tratamiento combinado de la presoterapia secuencial intermitente con drenaje linfático manual comparado con el drenaje linfático manual, en pacientes con linfedema de miembro superior post- mastectomía”

La multiplicidad de vías linfáticas explica la complejidad de los problemas que plantea la cirugía de cáncer de mama.⁸

IIIb.1. Anatomía del sistema linfático

La importancia de tener un profundo conocimiento de las corrientes linfáticas superficiales y profundas del miembro superior, como así también de los centros ganglionares del antebrazo, brazo y axila, radica en la gran incidencia que existe del cáncer de mama y a su terapéutica posterior, que lleva a estos pacientes a padecer, como complicación más frecuente, el linfedema⁹.

IIIb.1.a Corrientes linfáticas

Las corrientes linfáticas se distribuyen formando dos redes, una superficial y una profunda, separadas ambas, por las aponeurosis de los músculos.

Corrientes linfáticas superficiales: se pueden distinguir corrientes superficiales del brazo y antebrazo.

- Del antebrazo: corriente linfática anteroexterna o radial anterior, corriente linfática anterointerna o cubital anterior, corriente linfática posteroexterna o radial posterior, corriente linfática posterointerna o cubital posterior.
- Del brazo: corriente anterior o bicipital media, interna y externa, corrientes posteriores o tricipitales media, interna y externa.

Corrientes linfáticas profundas: se las divide en corrientes linfáticas profundas del antebrazo y brazo.

- Del antebrazo: corriente profunda externa o radial, corriente profunda externa o cubital, corriente profunda media o interósea anterior, corriente profunda posterior o interósea posterior.
- Del brazo: corriente humeral común.

La mayoría de las corrientes linfáticas concluyen en los ganglios linfáticos.

IIIc.1. b. Centros ganglionares

Los centros ganglionares también pueden clasificarse en superficiales y profundos, según se encuentren en el sector supra o subaponeurótico.

Centros ganglionares superficiales: en la región anterior del codo (cadena basilíca), en la región del brazo (cadena cefálica) y en la parte anterior del antebrazo (cadena cubital anterior superficial) y parte anterior del brazo (ganglio bicipital).

Centros ganglionares profundos: cadena ganglionar axilar, humeral, radial, cubital, interósea anterior y posterior.

- Cadena ganglionar axilar: centro principal de drenaje linfático del MMSS y de la regiones anterolaterales y posterolaterales de la pared del tórax, incluyendo la glándula mamaria.

A este nivel se describen cuatro cadenas ganglionares: tres verticales y una horizontal. Las 3 verticales son la cadena mamaria externa, cadena torácica superior y cadena subescapular o escapular inferior.

-Cadena mamaria externa: corre a lo largo de los vasos mamarios externos, entre la segunda y séptima costilla. La cantidad de ganglios varía entre tres y ocho. Esta cadena ganglionar representa el centro más importante del drenaje linfático del MMSS como asimismo de la mama y de la piel de la región anterior y posterior del tórax.⁸

IIIc. CANCER DE MAMA

El cáncer de mama es el tipo de cáncer más frecuente y la causa más común de muerte por cáncer en mujeres a nivel mundial. Esta patología surge en las células de revestimiento de los conductos (85%) o lóbulos (15%) del tejido glandular de la mama.

Cuando el cáncer se limita al conducto o lóbulo donde comenzó, no causa síntomas, pero puede eventualmente progresar e invadir el tejido circundante y, finalmente, los ganglios linfáticos locales y otros órganos.

La mastectomía total con reconstrucción de las mamas es actualmente la intervención quirúrgica preferida para algunas mujeres de riesgo elevado en los países de ingresos altos.

“Eficacia del tratamiento combinado de la presoterapia secuencial intermitente con drenaje linfático manual comparado con el drenaje linfático manual, en pacientes con linfedema de miembro superior post- mastectomía”

Cuando los tumores cancerosos son de gran tamaño sigue siendo necesario practicar la mastectomía. Actualmente, la mayoría de los cánceres de mama pueden tratarse con una intervención menor denominada «lumpectomía» o mastectomía parcial, mediante la cual solo se extirpa el tumor. En esos casos, generalmente se aplica radioterapia a la mama para reducir al mínimo las posibilidades de recurrencia del cáncer.

Los ganglios linfáticos se extirpan cuando se lleva a cabo la cirugía de cánceres invasivos⁹.

IIIId. LINFEDEMA DE MIEMBRO SUPERIOR

Definición de Linfedema post tratamiento del cáncer de mama

Acúmulo de agua, electrolitos, proteínas de alto peso molecular, ácido hialurónico y otros elementos en el espacio intersticial como consecuencia de una alteración dinámica o mecánica del sistema linfático, que lleva a un aumento de volumen progresivo y evolutivo de la región corporal afectada, con modificaciones morfológicas y disminución de su capacidad funcional e inmunológica.

La entidad patológica, que implica al sistema linfático que es el linfedema post tratamiento cáncer de mama, siendo el linfedema secundario más frecuente, con características particulares amerita una definición, en lo general y particular:

Es una complicación secundaria al tratamiento del cáncer de mama, generado por la cirugía a nivel de los ganglios axilares, la radioterapia, la quimioterapia y otros tratamientos coadyuvantes, ocasionando edema del miembro con secuelas fisiológicas, funcionales psicológicos socioeconómicos que exigen tratamiento precoz para una mejor calidad de vida del paciente¹⁰.

IIIId.2. Fisiología y fisiopatología linfática del miembro superior

IIIId.2.a. Fisiología

Se debe pensar en Unidad circulatoria funcional o Histangión, que está integrado por la conjunción de un capilar arterial, un capilar venoso, linfáticos iniciales y el intersticio.

“Eficacia del tratamiento combinado de la presoterapia secuencial intermitente con drenaje linfático manual comparado con el drenaje linfático manual, en pacientes con linfedema de miembro superior post- mastectomía”

Los elementos más pequeños de este sistema son los linfáticos iniciales, estos se encuentran inmersos en el espacio intersticial. El líquido y las proteínas filtrados desde el mismo se realiza a través de los canales prelinfáticos.

La especial disposición de las células planas de los linfáticos iniciales, favorece el llenado o vaciamiento a través de las uniones intercelulares y este mecanismo se encuentra facilitado por la contracción de las bandas de fijación, las que reaccionan a los cambios hísticos de presión (presión tisular total) y a los cambios endolinfáticos. Las células están unidas entre sí por “uniones abiertas y “uniones cerradas o estrechas”. El primer tipo de uniones permite la entrada de macromoléculas, células y agua, mientras que las cerradas solo iones y agua.

Existe un tercer mecanismo de ingreso a la luz endolinfática, que es la entrada de moléculas en forma de vesículas a través de la pared celular.

Las vesículas pasan a través de la pared celular cuando la presión es positiva y los vasos linfáticos están actuando como conductores. La capacidad de las uniones intercelulares para ser abiertas está facilitada por:

- La falta relativa de dispositivos de adhesión entres las células endoteliales
- La tenue membrana de base
- La adhesión de fibrillas a los exteriores de los endotelios

Los capilares linfáticos iniciales, una vez constituidos se anastomosan entre si formando redes periféricas, las que a su vez originan pequeños vasos más estructurados llamados precolectores.

Los precolectores son pequeños segmentos vasculares que unen las redes linfáticas iniciales o periféricas a los vasos colectores. Estos elementos poseen repliegues valvulares que orientan la circulación linfática en forma centrípeta. Estos serán prenodales y postnodales y se encuentran topográficamente acompañando a los vasos sanguíneos, dando formación a la corriente linfática que llega hasta los colectores terminales, los que evacuaran su contenido al torrente venoso.

“Eficacia del tratamiento combinado de la presoterapia secuencial intermitente con drenaje linfático manual comparado con el drenaje linfático manual, en pacientes con linfedema de miembro superior post- mastectomía”

La principal función del sistema linfático es reabsorber, evacuar y devolver a la circulación sanguínea, aquellos cuerpos plasmáticos que en forma continua abandonen los capilares sanguíneos. Secundariamente en los individuos normales, otra de las funciones es el transporte de líquidos, función que pasa a tener relevante importancia en los estados patológicos, ya que este sistema actúa como una válvula de seguridad evacuando el exceso de líquido que ingresa al intersticio.

La producción de linfa comienza en el linfático inicial.

El procedimiento mecánico de formación de la linfa es explicado por Casley-Smith, quien describió la bomba de fuerza linfática. Dicha bomba de tipo mecánico funcional consta de 3 fases.

En La fase I de la bomba, se efectúa el llenado; este se produce cuando las fibrillas de 100Á se relajan y se abren las células del capilar linfático por contracción sinérgica de las de 50 Á. En el intersticio hay más presión coloidsmótica que en el linfático, y de esta forma entra la macromolécula y por osmosis arrastra agua hasta que la presión coloidsmótica en el capilar linfático supera a la del intersticio. En este momento las células del capilar se cierran y por difusión sale agua hacia el intersticio hasta que se igualan las presiones en ambos compartimentos. Ahora se pasa a la fase II o de equilibrio. A partir de aquí comienza la fase III; esta se produce cuando el linfático se contrae y la linfa pasa al linfangión superior produciendo el vaciado del anterior.

De acuerdo con los conceptos de Starling, la presión hidrostática en el capilar arteriolar es mayor que la presión osmótica permitiendo la salida de elementos a través de filtración y en el capilar venoso se equilibran las fuerzas disminuyendo la presión hidrostática de 32mmHg a 12mmHg, persistiendo la presión osmótica 25mmHg por lo que se establece lo que se considera una fuerza de reabsorción.

La linfa así producida inicia su transporte por medio de un bombeo progresivo en el que intervienen las válvulas endolinfáticas. Estas delimitan entre una y otra un sector llamado linfangión y la acción de las mismas impide el reflujo, siendo esta la fuerza motora más importante para transportar la linfa.

“Eficacia del tratamiento combinado de la presoterapia secuencial intermitente con drenaje linfático manual comparado con el drenaje linfático manual, en pacientes con linfedema de miembro superior post- mastectomía”

La contracción o pulsación activa del linfangión, ocurre con una frecuencia de 6 a 12 veces por minuto, comportándose como un corazón periférico.

En lo que respecta a la formación de la linfa, es importante recordar la ecuación que dice: “cuando hay mayor filtración que reabsorción se produce el edema”¹¹.

III d.2b. Fisiopatología

Cuando se encuentra una deficiencia del sistema linfático, es decir ante una determinada patología linfática, la carga proteica con función linfática es normal, pero el sistema linfático no está en condiciones de reabsorber y evacuar las proteínas que se filtran ininterrumpidamente desde los capilares sanguíneos.

Posteriormente al tratamiento quirúrgico del cáncer de mama, en el que se haya efectuado mastectomía radical u otra técnica, o alguna otra patología que incluya vaciamiento axilar, con sección de vasos linfáticos superficiales y profundos, se produce una reducción del flujo linfático del miembro correspondiente en una cantidad que oscila entre en 40 y 60 %.

III d.2c. Clínica del miembro con linfedema post-mastectomía de cáncer de mama

Si se hicieran mediciones exactas del miembro superior, previas y después del vaciamiento ganglionar axilar, se podría determinar un ligero edema o aumento de volumen, sobre todo en el brazo. Este a veces es temporario y desaparece en algunos días, y otras veces persiste y seguirá en aumento después de un periodo de tiempo como consecuencia de algún factor desencadenante.

Este periodo que comienza desde el postoperatorio inmediato luego de la extirpación del grupo ganglionar lo llamamos *periodo de linfostasis latente*. Es referido por las pacientes como una sensación de turgencia y pesadez del miembro, localizado habitualmente en el brazo o antebrazo, aunque no se note modificaciones de volumen.

“Eficacia del tratamiento combinado de la presoterapia secuencial intermitente con drenaje linfático manual comparado con el drenaje linfático manual, en pacientes con linfedema de miembro superior post- mastectomía”

En el comienzo, la consistencia del edema es blanda y suele desaparecer con el reposo, reapareciendo periódicamente, puede progresar lentamente.

Esta progresión es manifestada como una sensación de pesadez, pérdida de fuerza y dificultad para los movimientos habituales.

Es frecuente en estadios avanzados, el dolor intenso en la zona del hombro y brazo por tracción del plexo braquial que es ocasionada por el tironeamiento del mismo, y a veces acompañado por una neuritis post radioterapia. Este cambio en la morfología y movilidad del miembro superior va acompañado de cambios en la histología de los tejidos del mismo.

El cambio histológico comienza en el tejido celular subcutáneo con un incremento de la población de células conjuntivas jóvenes, lo que produce modificaciones por el aumento de la densidad del tejido conectivo del intersticio. Esta situación va a determinar que se vayan comprimiendo los vasos linfáticos, con deterioro del transporte de la linfa, terminando con una fibrosis avanzada, formada por colágeno denso no reversible.

Al realizar el examen semiológico, las mediciones del miembro superior con el fin de evaluar la diferencia volumétrica comparativa del brazo contralateral deben hacerse en forma sistematizada:

- a) Fijar en forma precisa el lugar exacto de las mediciones
 - brazo: se toma la medida en el brazo a 8 cm por encima del pliegue del codo.
 - antebrazo: se toma la medida a 6 cm por debajo de la flexión.
 - muñeca: se mide un cm por encima del pliegue de la flexión
 - mano: se mide todo el contorno inmediatamente después de la salida del pulgar.

b) se efectúa la medición de la misma paciente en horarios matutinos, para que la influencia del reposo sobre el miembro afectado sea similar.

- c) se realiza la medición siempre con la misma cinta métrica.

La frecuencia de aparición del linfedema es contradictoria ya que hay una gran variación de cifras. Esto encuentra su explicación en que para algunos la variación de un centímetro en el volumen del miembro es “un linfedema” y otros consideran a esto sin significación y toman

“Eficacia del tratamiento combinado de la presoterapia secuencial intermitente con drenaje linfático manual comparado con el drenaje linfático manual, en pacientes con linfedema de miembro superior post- mastectomía”

en cuenta el edema como una complicación, cuando es de mayor volumen, o presenta alguna sintomatología.

III.d.2d. Clasificación de linfedema de miembro superior

Lo primero es establecer que existen linfedemas primarios que pueden responder a malformaciones congénitas o a desarrollo de etiología desconocida en cualquier periodo de la vida.

En segundo término, referirse a linfedemas secundarios que responden a una causa etiológica conocida entre los cuales se encuentra el “linfedema postratamiento del cáncer de mama” que ocupa casi la totalidad de estos, encontrándose además los postraumáticos, los bloqueos oncológicos y los iatrogénicos.

- De acuerdo al tiempo de aparición del edema, se los puede clasificar en:
 - a) Temprano: inmediatamente después del tratamiento quirúrgico y puede ser atribuible a defectos en la técnica de la cirugía. Este edema fue atribuido por Halsted a la infección de la herida por mal cierre del injerto o colgajo. Este periodo desde el posoperatorio inmediato en adelante lo denomina periodo de *“Linfostasis Latente”*
 - b) Tardío: ocurre en el periodo alejado de la cirugía y no puede atribuirse al acto quirúrgico, sino que ya han actuado factores desencadenantes como la radioterapia o procesos linfagíticos recidivantes.
- De acuerdo a la sintomatología dolorosa, el edema podría referirse como:
 - a) Doloroso
 - b) Indoloro
- De acuerdo al aumento global del volumen:
 - a) Leves
 - b) Moderados
 - c) Severos

Otras formas de clasificar a los linfedemas

- De acuerdo a la región topográfica que toma el linfedema en el miembro superior. Vilanova, Rascovan y col. clasifican los linfedemas en:

“Eficacia del tratamiento combinado de la presoterapia secuencial intermitente con drenaje linfático manual comparado con el drenaje linfático manual, en pacientes con linfedema de miembro superior post- mastectomía”

Grado A) pacientes sin edema: son portadores de una insuficiencia linfática crónica compensada.

Grado B)

Tipo B1): con edema solamente en el brazo

Tipo B2) con edema en el brazo y tercio superior de antebrazo

Tipo B3) con edema en brazo y antebrazo.

Tipo B4) con edema en brazo, antebrazo y dorso de la mano.

Grado C) pacientes con modificaciones estructurales definitivas de la piel y el tejido celular. Verdaderas elefantiasis secundarias.

Tipo C1): sin compromiso del plexo braquial

Tipo C2) con compromiso del plexo braquial.

- De acuerdo a los cambios clínico-histológicos producidos en el miembro:

Grado I) incremento en la población de células conjuntivas jóvenes y leve ectasia en los canalículos linfáticos que se encuentran dilatados.

Grado II) intersticio densamente poblado por células conjuntivas jóvenes. Hay acúmulos linfoplasmocitarios y tejido de granulación.

Grado III) aparece tejido colágeno, células sin núcleo, en apretada formación que comprime los canalículos linfáticos, creando deterioro en el transporte de linfa.

Grado IV) tejido colágeno denso en forma extensiva, que destruye canalículos linfáticos y promueve la distorsión de estos y un flujo retrogrado hacia piel.

Grado V) elefantiasis, fragmentación total de linfáticos y fibroedema importante.

- De acuerdo a cambios clínico-anatomo-fisiológicos en los linfedemas postratamiento de cáncer de mama.

En el examen clínico fueron tubulados los siguientes ítems:

- a) Diferencia de volumen de los segmentos del miembro superior afectado con el contralateral, realizándose estas mediciones a la mañana y con reposo de la paciente de entre 8 y 12 horas. Los segmentos medidos fueron:
 - . brazo: tomado a 8cm por encima del pliegue del codo.
 - . antebrazo: tomado a 6 cm por debajo de la flexión.
 - . muñeca: tomado a 1 cm por encima de la flexión.
 - . mano: se mide todo el contorno después de la salida del dedo pulgar.
- b) Estado de la piel y del tejido celular subcutáneo a fin de determinar cambios de estructura y espesamiento.
- c) Antecedentes de linfangitis previas
- d) Evaluación de la funcionalidad del miembro, en cuanto a la movilidad y dolor que ello ocasiona.

La clasificación propuesta en base a los parámetros anteriormente mencionados es la siguiente:

- Estadio I:
 - A) Clínica
 - 1) edema: limitado al brazo, blando que cede con el reposo, de menos de 5cm. De diferencia circunferencial con respecto al brazo contralateral.
 - 2) piel y T.C.S: normal, con turgencia conservada, signo del pliegue positivo.
 - 3) sin antecedentes de linfangitis
 - 4) funcionalidad: sin alteraciones.
 - B) Linfocromía

Se visualizan vasos superficiales, no existiendo reflujo dérmico.
 - C) Linfografía contrastada: en estos no se realiza.
- Estadio II:
 - A) Clínica

- 1) Edema: limitado al brazo y antebrazo, blando, con una diferencia circunferencial mayor de 5cm. Habitualmente en antebrazo. Cede parcialmente con el reposo.
 - 2) Piel y T.C.S: disminución de la turgencia por engrosamiento de piel sin paquidermitis. Signo del pliegue positivo
 - 3) Sin antecedentes de linfangitis o un episodio aislado.
 - 4) Funcionalidad: sin alteraciones o levemente modificada por aumento de peso.
- B) Linfocromía
Escaso reflujo dérmico en antebrazo y/o brazo.
- C) Linfografía contrastada
Se observan vías anatómicas conservadas en su forma y distribución.
- Estadio III:
 - A) Clínica
 - 1) Edema: toma el brazo, antebrazo y mano, con diferencia circunferencial de más de 8 cm en antebrazo o brazo, también es probable encontrar edema que compromete mano sin mayor afección de los otros segmentos. Es duro y cede muy poco con el reposo.
 - 2) Piel y T.C.S: paquidermitis en cara externa de antebrazo y /o brazo, con signo del pliegue negativo.
 - 3) Antecedentes de linfangitis en varias oportunidades.
 - 4) Funcionalidad: limitación moderada de la abducción y flexión por el aumento del volumen del miembro.
 - B) Linfocromía
Reflujo dérmico importante, en antebrazo y brazo, poco pronunciado en mano.
 - C) Linfografía contrastada
Escasos vasos medianamente conservados hasta tercio inferior del brazo, con algunas vías horizontalizadas y anárquicas en antebrazo.
 - Estadio IV:
 - A) Clínica
 - 1) Edema: toma brazo, antebrazo y mano, con surco palmobraquial marcado en rodete, duro, de más de 10cm de diferencia, que no cede con reposo.

“Eficacia del tratamiento combinado de la presoterapia secuencial intermitente con drenaje linfático manual comparado con el drenaje linfático manual, en pacientes con linfedema de miembro superior post- mastectomía”

- 2) Piel y T.C.S: paquidermitis (piel de naranja), en casi todo el miembro.
 - 3) Linfangitis, varios episodios con disminución de los intervalos libres
 - 4) Funcionalidad: impotencia funcional en grado variable, determinada por el peso, la fibrosis y el dolor por tracción del plexo braquial.
- B) Linfocromía
- Intenso reflujo dérmico en todo el miembro incluyendo la mano. Circulación de drenaje que se realiza en su totalidad por el plexo linfático subdérmico.
- C) Linfografía contrastada
- Vías linfáticas anárquicas, con reflejos hacia los dedos de la mano observándose várices y vesículas linfáticas.
- Estadio V:
 - A) Clínica

Existe una intensa paquidermitis y fibrosis en todo el miembro. Graves alteraciones funcionales con intenso dolor por lesión del plexo braquial. Existe inmovilización articular del brazo a veces con deformaciones osteoarticulares del hombro. Propagación del cáncer o recidiva local, o malignización hacia un linfosarcoma del tipo descrito por Stewart Través
 - B) Linfocromía

Reflujo anárquico o localizado en mano por anulación del plexo subdérmico, incapacidad de movilizar el colorante.

 - C) Linfografía contrastada

No se realiza por imposibilidad de canalizar linfáticos por la intensa fibrosis y por no aportar datos anatómicos que cambien la terapéutica¹².

III d.3. Métodos de diagnóstico

III d.3a Linfografía radioisotópica

La Linfografía radioisotópica permite objetivar los cambios funcionales linfáticos. Es un método diagnóstico prácticamente incruento que brinda imágenes del retorno linfático en condiciones fisiológicas (normales o alteradas).

“Eficacia del tratamiento combinado de la presoterapia secuencial intermitente con drenaje linfático manual comparado con el drenaje linfático manual, en pacientes con linfedema de miembro superior post- mastectomía”

El material radiactivo se administra superficialmente por punción intersticial, sin necesidad de disecar, canalizar, ni someter al capilar linfático a hipertensión endoluminal. De esta manera se preserva la indemnidad linfática.

Y los radiofármacos utilizados deben poseer rápida y selectiva absorción por el sistema linfático. En Argentina se dispone de varios productos nacionales para realizar Linfografía radioisotópica que son macromoléculas (coloidales y no coloidales) marcadas con tecnecio 99 metaestable.

En la Técnica de Linfografía radioisotópica de miembros superiores, dos horas previas al estudio, el paciente debe colocarse, en cada uno de los espacios interdigitales de la mano, parches plásticos con pomada anestésica de lidocaína-prilocaína 1:1. Transcurrido este tiempo se remueve el anestésico y desinfecta la piel. Luego se ubica al paciente en decúbito supino, administrándole en cada uno de los espacios interdigitales un habón intradérmico, con el miembro superior debajo del cabezal de la Cámara Gamma, el antebrazo a 90° con respecto al brazo, éste abducido formando un ángulo recto con la axila¹².

IIId. 4. Métodos de diagnóstico - Linfografía radiológica. TAC-RNM

Los procedimientos radiológicos usados en la evaluación del linfedema de los miembros son: la radiografía, o la xerorradiografía, la exploración por ultrasonografía con estudio Doppler simple, doble o triple, tomografía axial computada, resonancia nuclear magnética, Linfografía directa e indirecta, flebografía y arteriografía.

IIId.4a Radiografía y xerorradiografía simples

La radiografía simple y especialmente la xerorradiografía en modo negativo pueden visualizar y distinguir el compartimento de los tejidos blandos, importante en el diagnóstico diferencial del edema: en piel, tejido subcutáneo y músculos.

IIId.4b Ultrasonografía

La toma de imágenes por ultrasonido, que estudian el tejido celular subcutáneo y los músculos usan transductores de diversas frecuencias dando muy buenos resultados y la posibilidad de tomar medidas exactas del grosor y características del tejido.

IIId.4c Tomografía axial computada (TAC)

Esta ha demostrado ser un método excelente de diagnóstico de adenomegalias, trombosis venosa y en el diagnóstico diferencial de diversos tipos de edema de los miembros. La TAC contribuye a localizar la obstrucción linfática y brinda alguna orientación del drenaje colateral.

La ventaja de la TAC es la posibilidad de obtener medidas exactas no solamente del grosor de todas las estructuras de los tejidos blandos, sino también sus densidades.

Existe un aumento significativo del tejido subcutáneo en el linfedema, con incremento de su densidad, observándose patrón de panal de abeja con engrosamiento de la piel y cambios fibróticos del tejido subcutáneo en las etapas avanzadas. La capa muscular permanece sin cambios, aunque puede llegar a haber un aumento de la misma, particularmente en pacientes con edema linfovenoso.

Edema por cambios inflamatorios: la celulitis y los abscesos pueden afectar cualquier parte y estructura de la extremidad. Se constata hinchazón del área afectada, textura patológica de los tejidos, posibles burbujas de aire y en estudios post contraste, diversos tipos de aumento perifocal.

Las características de los cambios tumorales: TAC Y ARM contribuyen al diagnóstico y ubicación de la masa tumoral.

IIId. 4d Resonancia nuclear magnética

La RNM puede demostrar cambios en los ganglios, órganos o tejidos blandos de las extremidades. En el diagnóstico de adenomegalia, la TAC es mucho más exacta y preferida. Los criterios de la resonancia magnética en la definición del linfedema y de otros tipos de edema, son iguales que para la TAC. El tamaño creciente del tejido subcutáneo es típico en el linfedema y puede ser causado por el aumento del volumen, del fluido intersticial o del fluido intracelular de los lóbulos de grasa. El tejido subcutáneo en el linfedema tiene una estructura trabecular de panal de abeja.

A pesar de la buena resolución de la RNM en el diagnóstico del edema, existen ciertas dificultades en la diferenciación entre el edema postraumático y el linfedema hiperproteico.

“Eficacia del tratamiento combinado de la presoterapia secuencial intermitente con drenaje linfático manual comparado con el drenaje linfático manual, en pacientes con linfedema de miembro superior post- mastectomía”

En la insuficiencia venosa crónica siempre se aprecia sobrecarga del sistema linfático y por lo tanto la RNM muestra una característica también típica de la obstrucción linfática.

IIId. 4e. Linfografía

- Linfografía indirecta: es un método seguro para estudiar la alteración morfológica de los vasos linfáticos periféricos con buenos resultados. No puede clarificar el estado y los cambios de los ganglios linfáticos patológicos.
- Linfografía directa: es el método más exacto en la evaluación de los cambios morfológicos de vasos linfáticos, nodos linfáticos y de la circulación linfática colateral.

IIId. 4f. Arteriografía

La arteriografía de la extremidad hinchada se indica para probar o para excluir la malformación arteriovenosa y el síndrome de fístula arterio-venosa o hiperostomía¹².

IIId. 5. Tratamiento transdisciplinario del linfedema – generalidades

En el esquema de tratamiento transdisciplinario del linfedema, es necesario plantear ciertos objetivos, entre los que se destacan los siguientes:

- Reducción del volumen del linfedema.
- Reducción de la fibrosis conjuntiva del linfedema.
- Cuidado de la piel y faneras.
- Tratamiento precoz y/o prevención de factores agravantes.
- Rehabilitación funcional del miembro afectado.
- Control del dolor y de otras alteraciones neurológicas.
- Reinserción social del paciente.
- Mejoría de la calidad de vida.

Para poder alcanzar el máximo posible de estos objetivos, es que se le ofrece al paciente, diversas alternativas terapéuticas, complementarias entre sí, enmarcadas en lo que se conoce como tratamiento transdisciplinario del linfedema, compuesto por los siguientes tratamientos:

“Eficacia del tratamiento combinado de la presoterapia secuencial intermitente con drenaje linfático manual comparado con el drenaje linfático manual, en pacientes con linfedema de miembro superior post- mastectomía”

- I) Normas de prevención o agravamiento.
- II) Tratamiento físico combinado.
- III) Tratamiento farmacológico.
- IV) Tratamiento psicológico.
- V) Tratamiento del dolor.
- VI) Tratamiento nutricional.
- VII) Tratamiento Quirúrgico.

III d.6. Tratamiento físico combinado.

El tratamiento físico combinado del linfedema consta de los siguientes procedimientos o pautas terapéuticas:

- 1) Drenaje linfático manual.
- 2) Presoterapia secuencial o con presión neumática intermitente.
- 3) Vendaje multicapas.
- 4) Elastocompresión graduada.
- 5) Ejercicios miolinfoquinéticos.
- 6) Esquema terapéuticos, donde se aplican y combinan los procedimientos anteriormente citados.

Examen clínico específico del paciente portador del linfedema.

Es fundamental destacar que se debe realizar una evaluación clínica completa como parte del tratamiento, ya que cada paciente cursa la patología de diferentes maneras.

- a) Se evalúa minuciosamente el estado de la piel, en cuanto a su estructura general (color, temperatura, elasticidad, humedad, espesor, y sensibilidad) también se observan sus alteraciones como: soluciones de continuidad, cicatrices, micosis, eczemas, dermatitis, etc.
- b) Estado del tejido celular subcutáneo, prestando especial atención a la localización y extensión del edema, tiempo de evolución y progresión, su consistencia, presencia de dolor espontáneo o provocado, sectores de fibrosis.

“Eficacia del tratamiento combinado de la presoterapia secuencial intermitente con drenaje linfático manual comparado con el drenaje linfático manual, en pacientes con linfedema de miembro superior post- mastectomía”

- c) Medición de perímetros comparativos, entre ambos miembros superiores, en puntos fijos estandarizados.
- d) Evaluación motora del miembro, en cuanto a movilidad activa y pasiva, es decir, la posibilidad de realizar movimientos, de las articulaciones del miembro superior, la movilidad de las articulaciones afectadas, trofismo muscular, y eventuales paresias.
- e) Evaluación sensitiva del miembro, en cuanto a hipoestésias o hiperestésias en reposo o ante determinados movimientos. Descartar dolor asociado a procesos inflamatorios del sistema vascular, pudiendo encontrarse linfangitis o erisipela.
- f) Antecedentes de linfangitis o erisipela.
- g) Correlacionar con eventuales exámenes complementarios.

Cuanto más precozmente se instaure el citado tratamiento del linfedema, mejores resultados se podrán obtener¹³.

Contraindicaciones del tratamiento físico del linfedema.

Contraindicaciones relativas:

- Hipertiroidismo. Situación en la cual se debe evitar el contacto manual con la glándula tiroides.
- Edema por insuficiencia cardíaca derecha.

Contraindicaciones absolutas:

- Trombosis venosa aguda.
- Linfangitis o erisipela activas.
- Neoplasias en actividad. Hay casos, en los cuales, con la autorización del oncólogo de cabecera, se podría aplicar esta terapia con carácter paliativo.
- Otras enfermedades generales que afecten el estado general del paciente.

III d. 6a. Drenaje linfático manual (DLM)

Es un procedimiento terapéutico, el cual como su nombre lo indica, es efectuado por las manos de un terapeuta sobre la superficie cutánea del paciente con el objetivo principal de favorecer la circulación linfática.

Mecanismos de acción del drenaje linfático manual:

- Aumenta la entrada de proteínas de alto peso molecular en el capilar linfático inicial.

“Eficacia del tratamiento combinado de la presoterapia secuencial intermitente con drenaje linfático manual comparado con el drenaje linfático manual, en pacientes con linfedema de miembro superior post- mastectomía”

- Estimula la contracción del linfangión para el progreso en sentido proximal de la linfa.
- Aumenta el flujo linfático por las corrientes derivativas de los miembros afectados.
- Aumenta el flujo por el plexo linfático subdérmico.

Generalidades

Las maniobras del DLM, se deben efectuar de forma suave sobre la superficie corporal, compresiones que no deben superar los 30 o 40 mm Hg, debido a que se pueden dañar las estructuras linfáticas.

La técnica empleada está basada en las más utilizadas a nivel mundial (escuelas de Vodder, Földi, Leduc) con las modificaciones efectuadas por los autores, adaptadas al cuadro clínico específico de cada paciente y la táctica elegida para el mismo¹³.

III d. 6b. Presoterapia secuencial.

En este procedimiento terapéutico se utiliza un equipo que consta de mangas neumáticas, confeccionadas con tela resistente e inextensible, en cuyo interior contienen un número variable de cámaras individuales, las cuales se insuflan con aire en forma individual y secuencial de distal a proximal, en forma de ciclos. Cada ciclo posee un periodo de actividad (insuflación) y un periodo de pausa (desinsuflación parcial) con duración variable.

La presoterapia secuencial contribuye al drenaje de agua y sales del miembro afectado por el linfedema, ya sea a través del sistema venoso, linfático o espacio intersticial¹³.

III d. 6c. Vendaje multicapas (VMC)

Es un procedimiento por el cual, se le colocan al paciente al finalizar el DLM o la presoterapia secuencial, una serie de elementos, (malla tubular, venda de goma espuma o algodón y vendas de elasticidad corta de diferentes tamaños) los cuales en su conjunto conformaran un vendaje grueso con el fin de mantener, no solo los beneficios obtenidos por las otras prácticas, sino mejorarlos aún más¹³.

III d. 6d. Elastocompresión graduada

La industria de artículos ortopédicos viene desarrollando desde hace varios años, una serie de soporte elástico graduados, representados en cuanto al linfedema del miembro superior,

“Eficacia del tratamiento combinado de la presoterapia secuencial intermitente con drenaje linfático manual comparado con el drenaje linfático manual, en pacientes con linfedema de miembro superior post- mastectomía”

por las mangas elásticas, con y sin guantes, las cuales poseen las siguientes características principales:

- compresión graduada decreciente
- compresión habitual de 20 a 40 mmHg.
- elasticidad media alta (fácil adaptabilidad)¹³.

IIId.6e. Ejercicios de manipulación

Esta actividad posee como objetivos, estimular el drenaje linfático y obtener una rehabilitación musculoesquelética.

IIId.6f. Normas de prevención para pacientes con alteraciones de su sistema linfático

- Evitar heridas. Tener especial cuidado durante el contacto con animales, tareas de jardinería, manipuleo de residuos y otras actividades hogareñas o laborales riesgosas.
- Evitar el contacto con sustancias irritantes, abrasivas o con conocida intolerancia cutánea
- Evitar el contacto prolongado con jabones, detergentes, y otros agentes limpiadores.
- Evitar picaduras de insectos.
- No se deben efectuar tatuajes ni en el miembro afectado ni en los territorios aledaños de pared torácica y cuello.
- No se deben esculpir uñas ni cortar las cutículas de las mismas.
- Las uñas deben tener una longitud intermedia, evitando bordes cortantes en su extremo distal.
- No se deben limpiar los surcos subungueales con objetos punzantes.
- Tratamiento precoz de eventuales heridas cutáneas, eczemas, foliculitis, panadizos, micosis cutáneas o ungueales.
- No se deben aplicar inyecciones, intradérmicas, subcutáneas, intramusculares, endovenosas.
- Se recomienda no realizar biopsias cutáneas.
- No se deben colocar elementos para accesos venosos como agujas y catéteres, ni realizar canalizaciones venosas, extracción de sangre o toma de presión arterial en el miembro afectado.

“Eficacia del tratamiento combinado de la presoterapia secuencial intermitente con drenaje linfático manual comparado con el drenaje linfático manual, en pacientes con linfedema de miembro superior post- mastectomía”

- Evitar los accesos arteriales, excepto en caso de extrema urgencia.
- Evitar quemaduras de todo tipo y el calor excesivo sobre los sectores afectados o aledaños.
- Se sugiere evitar la depilación del miembro superior y axila afectados.
- Evitar el uso de elementos agregados en el miembro afectado.
- Evitar tareas que demanden esfuerzos musculares y evitar cargas pesadas.
- Se puede practicar aquellos deportes que no demanden esfuerzos, evitar también la realización de movimientos bruscos o violentos.
- La vestimenta no debe ser ajustada. Evitar el uso de bretel del corpiño, del lado afectado.
- Evitar mantener durante mucho tiempo el brazo en posición vertical con la mano hacia abajo o con flexión de codo¹³.

IIIe. DRENAJE LINFÁTICO MANUAL (DLM)

El DLM es una técnica kinésica específica, cuyo objetivo es restablecer el equilibrio linfático alterado cuando la patología de base lo permite. La técnica de Drenaje Linfático Manual se aplica en distintas especialidades tales como la Flebología, Linfología, Medicina Plástica y Reparadora, Medicina Estética, Oncología, Traumatología y Deportología.

El DLM comprende tres maniobras básicas que tienen como fin:

- Preparar a los centros ganglionares, favoreciendo el pasaje linfático intranodal.
- Recuperar el contenido hidro proteico del espacio intersticial.
- Movilizar la linfa intravascular hacia el centro ganglionar próximo vecino sano¹⁴.



Fig.2 imagen de la técnica de drenaje linfático manual (DLM).

Ille.1. Anatomía del drenaje linfático del miembro superior

A. -Corrientes linfáticas

Las corrientes linfáticas del miembro superior se dividen en superficiales y profundas. Las primeras, se clasifican en anteriores y posteriores, mientras que dentro de las segundas se distinguen las del antebrazo y brazo.

-Corrientes linfáticas derivativas o transfer

Se caracterizan por no realizar estación ganglionar en axila. Se las clasifica según:

*Extra axilares: corriente cefálica o de Mascagni, Corriente escapular posterior o de Caplan.

*Intraaxilares: Corriente radio-húmero-cervical¹⁵.

Ille. 2. Descripción de las maniobras de drenaje linfático manual

Evacuación: esta maniobra se realiza sobre los vasos linfáticos colectores. Tiene por objetivo vaciar los colectores realizando una “aspiración” a nivel de la región a drenar. Se realiza en dirección proximal-distal, en relación con el sentido del flujo linfático.

Reabsorción: se efectúa a nivel de las zonas edematizadas. Esta maniobra favorece la entrada del líquido intersticial dentro de los linfáticos iniciales. A continuación, éstos transportan la linfa hacia los colectores. Se realiza en dirección distal a proximal, en relación con el sentido del flujo linfático¹⁶.

Efectos del DLM

“Eficacia del tratamiento combinado de la presoterapia secuencial intermitente con drenaje linfático manual comparado con el drenaje linfático manual, en pacientes con linfedema de miembro superior post- mastectomía”

- Mejora la calidad y disminuye el volumen del líquido intersticial
- Estimula la reabsorción linfática
- Estimula la circulación venosa
- Favorece el automatismo del linfangión: multiplica por dos la amplitud, y por diez la frecuencia de contracción del linfangión.
- Estimula las corrientes derivativas

Contraindicaciones:

- Linfangitis
- Erisipela
- Infecciones agudas
- Tromboflebitis y flebotrombosis
- Insuficiencia cardíaca descompensada
- Insuficiencia renal

Técnica del Drenaje Linfático Manual

Posición del paciente

El miembro edematizado se ubica en declive, para disminuir la presión hidrostática y favorecer la acción de la gravedad.

Para drenar miembro superior, el paciente se ubica en decúbito dorsal y el kinesiólogo sostiene en bandeja el miembro en flexión y ligera abducción de hombro con el fin de facilitar la posición en declive de este.

Contacto manual

No debe utilizarse durante las maniobras de drenaje ninguna pomada ni ningún otro intermediario entre la mano y la piel del paciente. La piel del paciente debe ser traccionada

“Eficacia del tratamiento combinado de la presoterapia secuencial intermitente con drenaje linfático manual comparado con el drenaje linfático manual, en pacientes con linfedema de miembro superior post- mastectomía”

por el movimiento de la mano del terapeuta a fin de facilitar la reabsorción del líquido excedente.

El sistema linfático continúa respondiendo a la estimulación inicial, manteniendo una actividad linfática aumentada aún luego de finalizar totalmente las maniobras.

La mano estará en contacto global con la zona a drenar. Toda la superficie de la mano es apoyada sobre la piel orientando los dedos en dirección perpendicular a los colectores.

Presión óptima

Está comprobado que una presión de 60 mm de Hg produce el cierre completo de los vasos linfáticos, por lo tanto, presiones iguales o mayores no son eficaces; presiones mayores a los 120 mm de Hg lesionan al sistema linfático.

Frecuencia y ritmo

Elhay y Casley-Smith han estimado a través de un modelo matemático el tiempo necesario para que la linfa pase desde los vasos linfáticos iniciales hacia los colectores. Este tiempo de llenado es de aproximadamente cinco segundos.

En pacientes que presentan un aumento de la carga linfática, se debe considerar un tiempo de llenado entre cinco a quince segundos, ya que se registra un aumento de la frecuencia de contracción que, combinado con un aumento del volumen desplazado, multiplica de 4 a 10 veces la propulsión de la linfa.

El ritmo de las maniobras debe respetar el ritmo de contracción del linfangión.

Sobre los ganglios linfáticos, la resistencia al pasaje de la linfa es quince veces mayor a la de los vasos, por lo que la cantidad de maniobras a efectuar deberá ser mayor. Al iniciar la sesión se realizarán diez maniobras en el centro ganglionar correspondiente y luego dos maniobras cada vez que evacuemos la linfa hacia ese sector. Al finalizar la sesión, se realizan de tres a cuatro maniobras.

Sobre las corrientes linfáticas se ejecutan:

“Eficacia del tratamiento combinado de la presoterapia secuencial intermitente con drenaje linfático manual comparado con el drenaje linfático manual, en pacientes con linfedema de miembro superior post- mastectomía”

1- cinco maniobras al evacuarlas por primera vez y una maniobra de evacuación cada vez que se evacue el edema hacia el centro ganglionar correspondiente.

2- tantas maniobras de reabsorción como sean necesarias hasta que se palpe la disminución del tono o consistencia del edema.

Dirección

Debe respetarse el sentido y la dirección de las corrientes linfáticas.

Inicio de la sesión DLM

Tanto para los miembros superiores como para los miembros inferiores la región desde la cual se comienza a drenar depende de la causa (etiología) del edema y no de su localización. Esto significa que, si tres pacientes que presentan edema de diferentes etiologías en una misma localización, de acuerdo con el origen del edema, se podrá comenzar en tres regiones diferentes.

En todos los casos el drenaje se realiza de proximal a distal (del miembro comprometido) permitiendo “estimular” los ganglios proximales, disminuir la resistencia al pasaje de la linfa y estimular la linfangiomotricidad de los vasos linfáticos proximales del miembro edematizado.

Linfedema post mastectomía con vaciamiento axilar por cáncer de mama

Se le pide al paciente posicionarse en decúbito dorsal con ambos miembros superiores al costado del cuerpo para realizar el drenaje.

Se inicia con drenaje en la base del cuello, estimulando ángulos yugulosubclavio. Luego se estimula sobre las corrientes axilares y cefálicas, y también sobre las corrientes de Mascagni y Caplan a nivel del hombro. También trabajar sobre las corrientes derivativas.

Es muy importante, a continuación, realizar maniobras de drenaje en la mama, llevándolo hacia sus ganglios respectivos. Luego se realiza en drenaje del brazo, llegando a los dedos y ascendiendo¹⁶.

III.f. La presoterapia secuencial intermitente

La Presoterapia Secuencial (PTS), también conocida como Compresión Neumática Intermitente (IPC), es un procedimiento terapéutico fisiátrico, que consta de cámara neumáticas, que, al insuflarse, generan una compresión externa sobre los sectores corporales edematizados para colaborar en su tratamiento¹⁷. Representa un conjunto de medios mecánicos cuyo objetivo es el aumento de la presión intersticial con el fin de facilitar la evacuación del edema.

La eficacia de la presoterapia intermitente se basa en la concepción de que, durante la disminución progresiva de la presión, los tejidos se relajan y permiten la apertura de los linfáticos iniciales.

La presoterapia a presión intermitente consiste en introducir el miembro edematizado dentro de una manga o bota constituida por una doble pared, dentro de la cual es insuflado aire bajo presión en forma secuencial, de distal a proximal¹⁸.



Fig.3 imagen de la presoterapia secuencial intermitente aplicada en miembro superior.

Mecanismo de acción

Su aplicación se basa en la acción de una onda de presión cuya dirección va de distal a proximal. Esta onda genera un gradiente de presión que decrece desde la región distal hacia la raíz del miembro tratado. El gradiente de presión actúa sincronizado con el desplazamiento de la onda compresiva. El primer alvéolo distal se infla con la presión elegida, mientras se instala la presión en el segundo. En ese momento, la presión del primero aumenta un 30% por arriba de su valor inicial. Este mismo mecanismo se repite con el tercer compartimiento en relación con el segundo, el que genera un nuevo aumento proporcional de la presión en el primer compartimiento, y así sucesivamente. Cuando todos los compartimientos están inflados, comienzan a vaciarse para iniciar de nuevo el ciclo.

Cada cámara es llenada con aire proveniente de un compresor en tiempos rápidos (2 a 3 segundos). La duración media de cada ciclo (llenado total y vaciado) es de alrededor de 30 seg¹⁸.

Efectos Fisiológicos

Produce una relajación de los tejidos y la apertura de los vasos linfáticos iniciales, debido a la disminución progresiva de la presión. Facilita la evacuación del componente hídrico del edema al generar una presión negativa que aspira el líquido intersticial. Estimula la secreción de sustancias fibrinolíticas parietales aumentando la actividad del plasminógeno en sangre, lo que disminuye el riesgo de trombosis en venas varicosas¹⁸.

Efecto de la presoterapia sobre la reabsorción de proteínas

El linfedema se caracteriza por la alta concentración de proteínas en los tejidos circundantes debido a diversos procesos fisiopatológicos y, particularmente, a la disminución de la reabsorción proteica.

Mientras estas proteínas están estancadas en el espacio intersticial, la presión oncótica de este espacio aumenta. La concentración de proteínas provoca una organización fibrosa del edema y se comporta como un estímulo de inducción de un proceso inflamatorio crónico.

“Eficacia del tratamiento combinado de la presoterapia secuencial intermitente con drenaje linfático manual comparado con el drenaje linfático manual, en pacientes con linfedema de miembro superior post- mastectomía”

Estudios realizados por el Profesor A. Leduc y equipo (Bruselas) han permitido conocer el efecto de la presoterapia sobre los componentes hídrico y proteico del linfedema. A través de sus estudios y experimentaciones, ha concluido que:

- 1- La presoterapia ya sea multicameral o unicameral, no estimula el transporte de proteínas.
- 2- La presoterapia favorece y aumenta el retorno venoso, lo que explica la disminución del volumen del miembro tratado luego de la sesión de fisioterapia.
- 3- Elimina principalmente el agua, provocando así una concentración progresiva proteica del edema¹⁸.

A partir de estas conclusiones, se puede deducir que la presoterapia constituye una contraindicación en el tratamiento del linfedema, si no es acompañada de la técnica manual de drenaje linfático¹⁸.

Técnica de aplicación

No se debe comenzar el tratamiento de presoterapia si el edema proximal no es evacuado por estimulación manual.

El paciente está en posición de declive, acostado, e introducirá el miembro en la bota o manga.

Debido a que la misma bota o manga es utilizada por todos los pacientes, como medida higiénica se aconseja proveer a cada paciente de una malla tubular de algodón que será colocada sobre el miembro afectado, previo a la colocación de la bota o manga.

Un problema inherente al uso de ciertos tipos de botas es la fragmentación en cámaras separadas. Se entiende por esto que la longitud total de la bota está dividida en 3, 5, 7 o aún 12 cámaras separadas. El defecto de este sistema reside en el hecho de la separación de las cámaras entre sí. Cuando, después de la presoterapia, se retira la bota o manga del miembro edematizado, éste presenta un aspecto ondulado¹⁸.

Dosificación

Tiempo de aplicación.

“Eficacia del tratamiento combinado de la presoterapia secuencial intermitente con drenaje linfático manual comparado con el drenaje linfático manual, en pacientes con linfedema de miembro superior post- mastectomía”

Asociada al drenaje linfático, la presoterapia debe ser utilizada de 1 hora a 1 ½ hora por día¹⁸.

Presión de la aplicación.

La presión deberá ser menor a 40 mmHg¹⁸.

Indicaciones

- En cualquier estadio del Linfedema de los miembros superiores.
- En etapa o fase intensiva y de mantenimiento del Tratamiento Físico Combinado en que se halle el paciente¹⁷.

Contraindicaciones

- Procesos infecciosos e inflamatorios agudos.
- Trombosis venosa profunda aguda.
- Enfermedad oncológica activa local.
- Sin embargo, se plantean excepciones donde se podría efectuar, con las precauciones correspondientes, en las siguientes situaciones clínicas:
 - a. Con la autorización del oncólogo / mastólogo de cabecera,
 - b. En los estadios avanzados de la patología oncológica y como tratamiento paliativo.
- Enfermedades generales descompensadas (insuficiencia cardíaca, renal, respiratoria, etc.)¹⁶

Aplicación de la presoterapia secuencial intermitente (PTS)

- La aplicación y el control de la PTS debe ser efectuada por profesionales de la Salud.
- Se propone el uso de la PTS en domicilio, en linfedema de miembro superior, sólo en situaciones especiales, con los siguientes requisitos en los pacientes: que se hallen en la etapa de mantenimiento de su linfedema, con muy difícil acceso a Centros de Salud,

“Eficacia del tratamiento combinado de la presoterapia secuencial intermitente con drenaje linfático manual comparado con el drenaje linfático manual, en pacientes con linfedema de miembro superior post- mastectomía”

Consultorios particulares y Hospitales donde efectúen Tratamiento Físico Combinado (TFC), que reciban una adecuada instrucción, indicación y control del profesional de la salud responsable del paciente, mucho más aún cuando no utilicen ni manga elástica ni prendas inelásticas autoajustables por diversos motivos, para el mantenimiento¹⁷.

IIIg. Herramientas de medición

Volumen del linfedema en mililitros (ml)

Cantidad de exceso de líquido que queda en el brazo después del tratamiento.

Se mide sumergiendo el brazo afectado en un recipiente que contiene agua con la escala de medición en litros²⁸.

Circunferencia del brazo

Se realiza una medición del brazo afectado con una cinta métrica no elástica en diferentes puntos del mismo. La medición debe tomarse siempre con la misma cinta métrica²⁶.

Síntomas subjetivos

En este caso, se consideran síntomas subjetivos el dolor, sensación de opresión y la pesadez del miembro afectado. Por lo general, estos se evalúan a través de la escala analógica visual (VAS), que es una escala en línea recta, que va del 1 al 10, siendo 1 poco o nada y 10 mucho²⁶.

Rango óptimo de movimiento (ROM)

Movilidad de las articulaciones. En este caso, se tuvo en cuenta la movilidad de la articulación del hombro en el miembro afectado.

Este método se realiza a través de la medición del rango de movimiento con un goniómetro²⁶.

Calidad de vida

Esta herramienta de medición, se utilizó para objetivar los resultados a través del test de ASES y la prueba de EORTC-QLQ.

“Eficacia del tratamiento combinado de la presoterapia secuencial intermitente con drenaje linfático manual comparado con el drenaje linfático manual, en pacientes con linfedema de miembro superior post- mastectomía”

El test de ases es una prueba subjetiva consta de 10 preguntas sobre el uso efectivo del brazo durante el día¹⁹.

La prueba de EORTC-QLQ es el cuestionario específico para evaluar la calidad de vida en pacientes con cáncer¹⁹.

IV. JUSTIFICACION

El cáncer de mama es una de las causas más frecuentes de muerte en mujeres. En la actualidad el número de muertes disminuyó debido a la utilización de estudios, para detectar el cáncer de manera precoz, y poder extirparlo a través de una mastectomía. Una de las complicaciones más habituales de esta cirugía es el linfedema de miembro superior, que provoca en las pacientes pesadez, pérdida de fuerza, aumento del tamaño del miembro homolateral y dificultad en los movimientos habituales³.

Por esa razón resulta importante conocer cómo se debe abordar a este tipo de pacientes desde la kinesiología y qué terapia es más eficaz para tratar esta patología, lograr reducir el linfedema y mejorar la calidad de vida. Una de las terapias que se abordará en este trabajo es el **drenaje linfático manual**, siendo este una técnica kinésica específica cuyo objetivo es reestablecer el equilibrio linfático alterado. La otra terapia es la **presoterapia secuencial intermitente**, que es un procedimiento técnico fisiátrico que representa un conjunto de medios mecánicos cuyo objetivo es el aumento de la presión intersticial con el fin de facilitar la evacuación del edema.

El desarrollo de este trabajo aportará a través de estudios comprobados científicamente, si la presoterapia secuencial intermitente y drenaje linfático manual combinados genera efectos superiores en comparación con la realización del drenaje linfático manual como único recurso terapéutico.

V. METODOS

Para el desarrollo de los objetivos propuestos, se realizó un trabajo de revisión bibliográfica de artículos publicados entre los años 2012 y 2022, consultando las siguientes bases de datos: PubMed, Bireme (BVS), biblioteca electrónica de MinCyT, Google académico, Scielo y Medline Plus.

Términos DeCS: Mastectomía [DeCS], Aparatos de Compresión Neumática Intermitente [DeCS], Drenaje linfático Manual [DeCS], Linfedema [DeCS], Neoplasias de la mama [DeCS], Fisioterapia [DeCS].

Términos Mesh: Mastectomy [Mesh], Intermittent Pneumatic Compression Devices [Mesh], Manual Lymphatic Drainage [Mesh], Lymphedema [Mesh], Breast Neoplasms [Mesh], Physical Therapy Specialty [Mesh].

Términos libres: Mastectomía, Presoterapia secuencial intermitente, Drenaje linfático, Linfedema, Cáncer de mama, Fisioterapia.

V. 1. Criterios de inclusión y exclusión de los artículos.

Los criterios de inclusión de los artículos fueron:

- Estudios que incluyan pacientes con linfedema posterior a mastectomía de todas las edades.
- Artículos científicos que traten sobre el Drenaje linfático manual y la Presoterapia secuencial intermitente como únicos tratamientos o combinados con otras terapias como terapia descongestiva compleja, compresión con manga.
- Artículos en idioma inglés y español.
- Fecha de publicación entre 2012 y 2022.

Los criterios de exclusión de los artículos fueron:

- Artículos que tratan de drenaje linfático manual y presoterapia combinados con agentes físicos como el ultrasonido, ondas de choque y Electroestimulación neuromuscular.
- Estudios sobre el tratamiento del linfedema posterior a mastectomía que no incluyan DLM o IPC.

“Eficacia del tratamiento combinado de la presoterapia secuencial intermitente con drenaje linfático manual comparado con el drenaje linfático manual, en pacientes con linfedema de miembro superior post- mastectomía”

V. 2 Estrategia de búsqueda

Bireme (BVS)

Con la combinación de: “aparatos de compresión neumática intermitente AND “linfedema” se recuperaron 19 artículos de los cuales se seleccionaron 3.

Con la combinación de: “mastectomía” AND “linfedema de cáncer de mama” se recuperaron 99 artículos de los cuales se seleccionaron 3.

Con la combinación de: “especialidad en fisioterapia” AND “linfedema” se recuperó 1 artículo el cual no se seleccionó por no cumplir con los requisitos de inclusión y exclusión establecidos.

Con la combinación de: “drenaje linfático manual” AND “linfedema de cáncer de mama” se recuperaron 12 artículos de los cuales se seleccionaron 4.

PubMed:

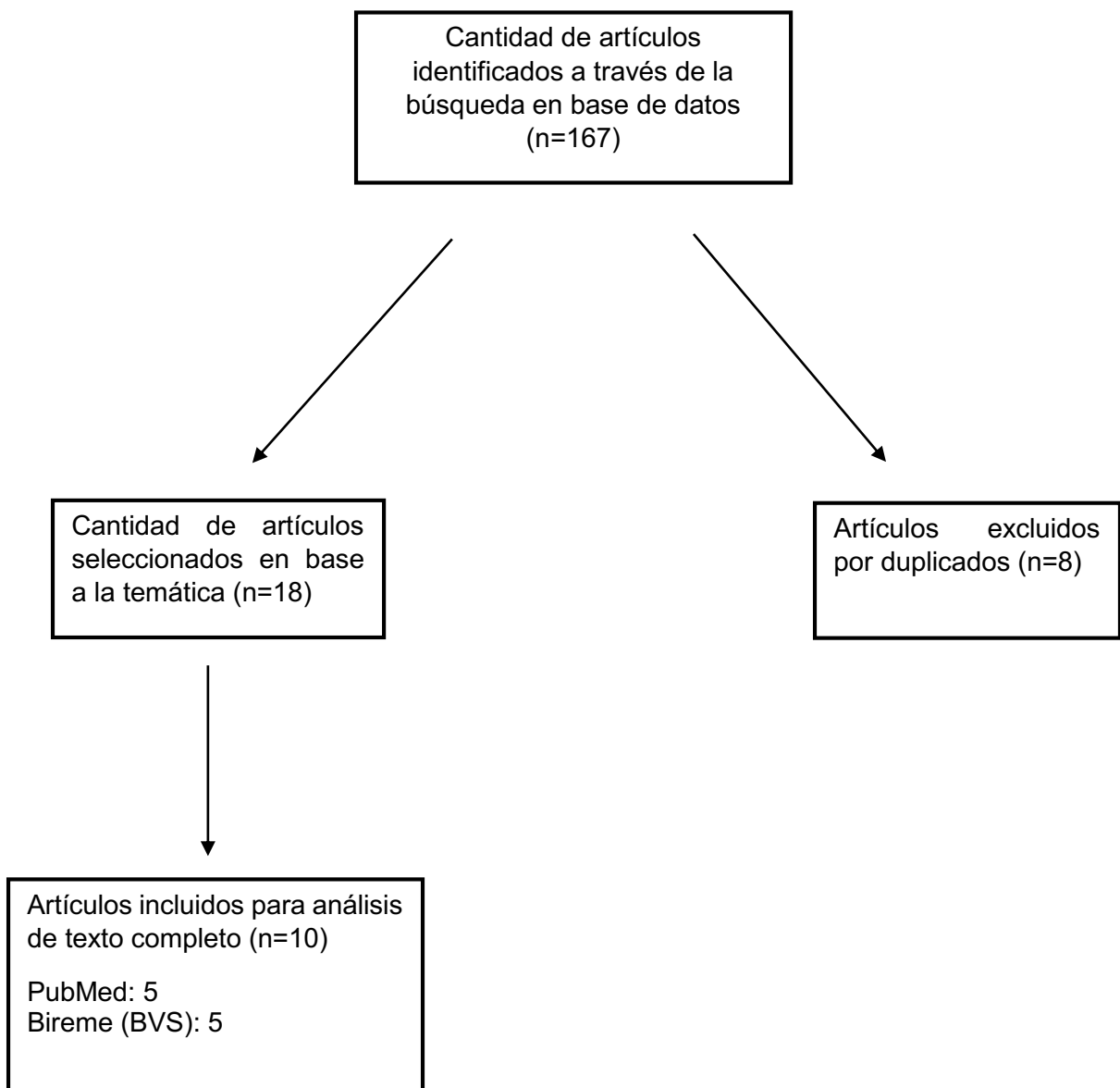
Con la combinación de: “Mastectomy” AND “Breast Cancer Lymphedema” se recuperaron 11 artículos de los cuales se seleccionaron 3.

Con la combinación de: "Intermittent Pneumatic Compression Devices" AND "Lymphedema" se recuperaron 12 artículos de los cuales se seleccionaron 3.

Con la combinación de: “Manual Lymphatic Drainage” AND “Breast Cancer Lymphedema” se recuperaron 13 artículos de los cuales se seleccionaron 2.

Luego de la búsqueda realizada se identificaron 167 artículos de los cuales se seleccionaron 18 y luego de la eliminación de duplicados se procedió al análisis de 10 artículos (ver fig. 2).

V.3 Diagrama de flujo



“Eficacia del tratamiento combinado de la presoterapia secuencial intermitente con drenaje linfático manual comparado con el drenaje linfático manual, en pacientes con linfedema de miembro superior post- mastectomía”

VI. RESULTADOS

Tabla 1. Ensayos clínicos controlados que evalúan la Presoterapia y el DLM.

Artículo N° 1

Autor	Sibel Ozkan Gurdal y col.			
Título y año	Comparison of intermittent pneumatic compression With manual lymphatic drainage for treatment of breast cancer-related lymphedema ¹⁹ . Año: 2012			
Tipo de estudio	Estudio prospectivo controlado			
Objetivo	Población	Intervención	Variables	Resultados
El objetivo de este estudio prospectivo controlado fue evaluar la eficacia de dos modalidades diferentes de tratamiento combinado del linfedema (LE). La combinación de drenaje linfático manual	Pacientes con linfedema después de una operación por cáncer de mama.	Grupo I: a 15 pacientes elegidos aleatorizada mente se les aplicó DLM y vendaje compresivo. 6 semanas. Grupo II: a 15 pacientes elegidos de forma aleatoria se les aplicó DLS + IPC. 6 semanas.	Medición de la circunferencia del brazo bilateral. Test de ASES, es una prueba subjetiva para medir la calidad de vida que consta de 10 preguntas sobre el uso efectivo del brazo durante el día.	Se determinaron diferencias significativas entre los volúmenes del brazo en ambos grupos, a la semana 1, 2 y 6. Aunque se observó una mayor caída de volumen en el grupo I, no hubo diferencias significativa ($p=0.582$).

“Eficacia del tratamiento combinado de la presoterapia secuencial intermitente con drenaje linfático manual comparado con el drenaje linfático manual, en pacientes con linfedema de miembro superior post- mastectomía”

<p>(MLD) y vendaje de compresión (terapia descongestiva compleja) se ha comparado con la compresión neumática intermitente (IPC) más el auto drenaje linfático (SLD)</p>			<p>La prueba EORTC-QLQ-C30.</p>	<p>Las puntuaciones de ASES se incrementaron significativamente en ambos grupos al final del protocolo de tratamiento. Los resultados de la prueba EORTC-QLQ-C30: En el grupo de DLM las puntuaciones de salud global, funcionamiento físico, emocional, cognitivo, funcionamiento de roles y social, aumentaron significativamente, mientras que la fatiga y el dolor disminuyeron significativamente después del tratamiento. En el grupo de IPC: el funcionamiento emocional, social, aumentaron</p>
--	--	--	---------------------------------	---

“Eficacia del tratamiento combinado de la presoterapia secuencial intermitente con drenaje linfático manual comparado con el drenaje linfático manual, en pacientes con linfedema de miembro superior post- mastectomía”

				significativamente, mientras que la fatiga y el dolor disminuyeron significativamente después del tratamiento.
Conclusión	Los resultados sugieren que las modalidades de tratamiento combinado que incluyen IPC con SLD y MLD con vendaje de compresión son modalidades efectivas y tolerables, junto con el cuidado de la piel y los ejercicios en el tratamiento de LE causado por el tratamiento del cáncer de mama. La IPC con SLD puede ser la elección de tratamiento en LE para la aplicabilidad en el hogar sin interrupción de la vida normal. Se deben realizar estudios que comparen los efectos de los programas de ejercicio en el hogar versus en instituciones.			

“Eficacia del tratamiento combinado de la presoterapia secuencial intermitente con drenaje linfático manual comparado con el drenaje linfático manual, en pacientes con linfedema de miembro superior post- mastectomía”

Artículo N°2

Autor	Ka-Wai Tam y col.			
Título y año	Effects of manual lymphatic drainage on breast cancer-related lymphedema: a systematic review and meta-analysis of randomized controlled trials ²⁰ . Año: 2013			
Tipo de estudio	Revisión sistemática y metaanálisis de ensayos controlados.			
Objetivo	Población	Intervención	Variables	Resultados
El objetivo de este estudio es investigar si el drenaje linfático manual (MLD) podría prevenir o controlar el edema de las extremidades en mujeres después de una cirugía de cáncer de mama.	Mujeres en postquirúrgico de cáncer de mama.	Grupo control: compresión con manga y guante a 32-40 mmHg + ejercicios + cuidado de la piel + seguridad y precauciones. Grupo intervención: igual al grupo control + DLM 8 veces en 2 semanas.	El volumen del brazo en ml. Circunferencia del brazo afectado.	Se seleccionaron 10 artículos ECA, de los cuales 2 investigaron el efecto preventivo del DLM sobre el desarrollo de linfedema en mujeres después de una cirugía por cáncer de mama, otros 2 midieron el efecto del DLM y el DLS, uno comparó los resultados del DLM con o sin compresión neumática secuencial. La incidencia de linfedema se determinó

“Eficacia del tratamiento combinado de la presoterapia secuencial intermitente con drenaje linfático manual comparado con el drenaje linfático manual, en pacientes con linfedema de miembro superior post- mastectomía”

				<p>en dos ensayos que evaluaron los resultados preventivos de DLM en pacientes después de la cirugía de cáncer de mama. No se encontraron diferencias significativas entre el tratamiento estándar y el DLM.</p> <p>Siete estudios proporcionaron datos sobre la reducción del volumen de linfedema después del tratamiento con DLM. No hubo diferencias significativas entre los dos grupos de tratamiento. Además, un estudio de los efectos del DLM con o sin IPC no informó diferencias significativas entre los</p>
--	--	--	--	--

“Eficacia del tratamiento combinado de la presoterapia secuencial intermitente con drenaje linfático manual comparado con el drenaje linfático manual, en pacientes con linfedema de miembro superior post- mastectomía”

				grupos de tratamiento 1 y 2 meses posteriores.
Conclusión	Este metaanálisis indicó que es poco probable que la adición de DLM a la terapia de compresión y ejercicio para el tratamiento del linfedema después de la disección de los ganglios linfáticos axilares por cáncer de mama produzca una reducción significativa en el volumen del brazo afectado. No se encontraron diferencias significativas en la incidencia de linfedema en pacientes tratados con o sin DLM. En general, la calidad metodológica de los estudios que se revisaron fue deficiente.			

“Eficacia del tratamiento combinado de la presoterapia secuencial intermitente con drenaje linfático manual comparado con el drenaje linfático manual, en pacientes con linfedema de miembro superior post- mastectomía”

Artículo N°3

Autor	Hulya Uzkeser et al.			
Título y año	Efficacy of manual lymphatic drainage and intermittent pneumatic compression pump use in the treatment of lymphedema after mastectomy: a randomized controlled trial ²¹ . Año: 2013			
Tipo de estudio	Ensayo clínico controlado.			
Objetivo	Población	Intervención	Variables	Resultados
Este estudio tuvo dos objetivos. El primero fue investigar la eficacia y contribución de una bomba de compresión neumática intermitente en el manejo del linfedema, y el segundo fue evaluar la correlación de los métodos de medición utilizados.	Pacientes con linfedema unilateral en las extremidades superiores posterior a una mastectomía.	Grupo Terapia descongestiva compleja (CDT): (grupo 1 n=15). Cuidado de la piel, DLM, vendaje de compresión, prendas de compresión y ejercicios. Grupo 2 (n=16): se le aplicó CDT en combinación con la bomba de compresión neumática intermitente. Esta se aplicó posterior al DLM con una presión de 40mmHg por 45 min.	Circunferencia del brazo afectado en cm. Volumen en %. Espesor dérmico. Escala VAS.	Se encontraron diferencias significativas en ambos grupos cuando los compararon antes y después del tratamiento utilizando el método de medición volumétrico, que es el Gold estándar en medición de linfedema. El volumen del grupo 1, al inicio, se redujo significativamente con la terapia (p=0,001). En el grupo 2 el volumen también se redujo

“Eficacia del tratamiento combinado de la presoterapia secuencial intermitente con drenaje linfático manual comparado con el drenaje linfático manual, en pacientes con linfedema de miembro superior post- mastectomía”

		<p>Ambos grupos fueron tratados cinco veces por semana durante tres semanas.</p>		<p>significativamente luego de la terapia. Cuando se comparó el inicio con la semana 7, se observó una reducción significativa en el grupo 2 ($p=0,016$). Con respecto a las medidas de las circunferencias, se compararon al inicio y después de terapia hubo diferencias significativas en el grupo 1 y en el grupo 2 en la semana 7. El espesor dérmico del brazo y del antebrazo, en el grupo 1, se redujeron significativamente cuando se los comparo antes y después de la terapia ($p=0,001$). En el grupo 2, tanto el grosor</p>
--	--	--	--	---

“Eficacia del tratamiento combinado de la presoterapia secuencial intermitente con drenaje linfático manual comparado con el drenaje linfático manual, en pacientes con linfedema de miembro superior post- mastectomía”

				<p>dérmico del antebrazo como el grosor dérmico del brazo con ultrasonido habían disminuido significativamente: ($p=0,006$ y $p=0,002$ respectivamente). A la evaluación de 7 semanas hubo diferencias significativas en el grupo 1 ($p=0,001$).</p> <p>No hubo diferencias significativas en el dolor (VAS) entre los grupos antes y después de la terapia.</p> <p>Se observaron diferencias significativas cuando se los compararon antes y después del tratamiento ($p=0,001$ grupo 1; $p=0,003$ grupo 2).</p>
--	--	--	--	--

“Eficacia del tratamiento combinado de la presoterapia secuencial intermitente con drenaje linfático manual comparado con el drenaje linfático manual, en pacientes con linfedema de miembro superior post- mastectomía”

				El volumen de reducción en el grupo 2 fue mayor que en el grupo 1 después del tratamiento.
Conclusión	<p>Se sugiere que el drenaje linfático manual es un tratamiento eficaz y seguro para reducir el linfedema.</p> <p>Los resultados mostraron que las bombas de compresión neumática no tienen el efecto adicional de reducir el linfedema.</p> <p>Aunque no se encontró ninguna diferencia estadísticamente significativa en la reducción del linfedema entre los dos grupos, se observaron reducciones numéricamente mayores en el grupo 2.</p> <p>Se necesitan más estudios controlados que involucren a un mayor número de pacientes durante un período más largo para facilitar una investigación más profunda del tratamiento del linfedema. Además del drenaje linfático manual, los pacientes recibieron instrucciones para realizar ejercicios diarios y cuidados de la piel y usar prendas de compresión por el resto de sus vidas.</p>			

“Eficacia del tratamiento combinado de la presoterapia secuencial intermitente con drenaje linfático manual comparado con el drenaje linfático manual, en pacientes con linfedema de miembro superior post- mastectomía”

Artículo N°4

Autor	Yi Shao, Kang Qi, Qing-Hua Zhou, Dian-Sheng Zhong.			
Título y año	Intermittent Pneumatic Compression Pump for Breast Cancer-Related Lymphedema: A Systematic Review and Meta-Analysis of Randomized Controlled Trials ²² . Año: 2014			
Tipo de estudio	Una revisión sistemática y un metaanálisis de ensayos controlados aleatorios.			
Objetivo	Población	Intervención	Variables	Resultados
El objetivo de este estudio fue determinar si el uso de una bomba neumática intermitente (IPC) podría manejar el linfedema de manera efectiva.	Se incluyeron pacientes con antecedentes de tratamiento de carcinoma de mama y linfedema.	Se incluyeron 7 ensayos clínicos controlados aleatorios (ECA) con un total de 287 pacientes. Entre estos 7 estudios, 3 ECA con 162 pacientes estaban disponibles para un metaanálisis. -Szuba et al. Grupo 1: terapia linfática descongestiva (DLT)+IPC Grupo 2: DLT. -Hagghat et al. Grupo 1: DLT+IPC. Grupo 2: DLT.	Porcentaje de reducción de volumen. Movilidad articular.	El porcentaje de reducción de volumen se informó en 3 ensayos. Existió heterogeneidad entre los ensayos ($p = 0,001$). Los resultados del metaanálisis no mostraron diferencias significativas entre los grupos DLT+IPC y DLT. Moattari et al. tampoco encontraron diferencias significativas y no proporcionaron comparaciones

“Eficacia del tratamiento combinado de la presoterapia secuencial intermitente con drenaje linfático manual comparado con el drenaje linfático manual, en pacientes con linfedema de miembro superior post- mastectomía”

		<p>-Szolnoky et al. Grupo 1: DLT+IPC. Grupo 2: DLT.</p> <p>-Uzkeser et al. Grupo 1: DLT+IPC. Grupo 2: DLT.</p> <p>-Dini et al. Grupo 1: IPC. Grupo 2: control.</p> <p>-Moattari et al. Grupo 1: DLT+IPC. Grupo 2: control,</p> <p>-Johansson et al. Grupo 1: IPC. Grupo 2: DLM.</p>		<p>estadísticas cuantitativas. Uzkeser et al. informaron una diferencia de volumen mediano del brazo para los grupos experimental y de control, pero no fue significativa (valor de p no disponible). Dini et al. no encontró diferencia entre grupos (p = 0,59). Johanson et al. compararon los efectos de IPC y DLT y establecieron un porcentaje de reducción del volumen del 7% y el 15% (p = 0,36). De los resultados anteriores, concluimos que no hubo una diferencia</p>
--	--	---	--	--

“Eficacia del tratamiento combinado de la presoterapia secuencial intermitente con drenaje linfático manual comparado con el drenaje linfático manual, en pacientes con linfedema de miembro superior post- mastectomía”

				<p>significativa en el manejo de BCRL con o sin IPC. La reducción de la pesadez en el grupo DLT fue mayor que en el grupo DLT+IPC ($p = 0,04$), pero no se observaron diferencias significativas en otros síntomas como dolor y parestesia ($p = 0,389, 0,667$, respectivamente). Se espera que tanto DLT como IPC puedan mejorar los síntomas, pero no existieron diferencias entre DLT+IPC y DLT solo. En el estudio de Szuba et al., la movilidad articular mejoró uniformemente ($p = 0,011$; valores iniciales</p>
--	--	--	--	--

“Eficacia del tratamiento combinado de la presoterapia secuencial intermitente con drenaje linfático manual comparado con el drenaje linfático manual, en pacientes con linfedema de miembro superior post- mastectomía”

				<p>en comparación con los valores posteriores al tratamiento), pero no hubo diferencias significativas entre los cambios observados al final del tratamiento. Según Moattari et al. la movilidad articular aumentó significativamente en el grupo de intervención y disminuyó significativamente en el grupo de control.</p>
<p>Conclusión</p>	<p>Aunque los estudios clínicos actuales muestran que DLT e IPC redujeron el linfedema y mejoraron los síntomas subjetivos, ninguno de los métodos fue superior al otro. Por lo tanto, la economía clínica, los deseos de los pacientes y la calidad de vida también deben tenerse en cuenta para la selección de los 2 métodos en la clínica. Los resultados de este estudio y los de muchos otros, necesitan ser confirmados por ECA multicéntricos de muestra grande.</p>			

“Eficacia del tratamiento combinado de la presoterapia secuencial intermitente con drenaje linfático manual comparado con el drenaje linfático manual, en pacientes con linfedema de miembro superior post- mastectomía”

Artículo N°5

Autor	Y. Shao, Zhong D.-S.			
Título y año	Manual lymphatic drainage for breast cancer-related lymphoedema ²³ . Año: 2016			
Tipo de estudio	Revisión sistemática y metaanálisis.			
Objetivo	Población	Intervención	Variables	Resultados
El objetivo de la revisión sistemática y el metaanálisis actual fue determinar si la adición de MLD a la terapia estándar (ST) podría manejar BCRL de manera más efectiva.	Pacientes en tratamiento de carcinoma de mama y con linfedema.	Se identificaron 732 estudios. De los cuales, 728 estudios fueron excluidos por contenido irrelevante, no aleatorización y no cumplir con los criterios de inclusión. Se incluyeron cuatro ensayos clínicos controlados aleatorios (Andersen et al. 2000; McNeely et al. 2004; Didem et al. 2005; Dayes et al. 2013) con 234 pacientes. Entre ellos, tres ensayos	Volumen en ml. Volumen en %. Circunferencia del brazo.	Tres ensayos (Andersen et al. 2000; McNeely et al. 2004; Dayes et al. 2013) reportó reducción de volumen. El resultado del metaanálisis mostró la diferencia significativa existente entre los dos grupos. El estudio de Didem et al. (2005) informó que la reducción porcentual media del volumen fue 55,7% en el grupo MLD más ST y 36% en el ST

“Eficacia del tratamiento combinado de la presoterapia secuencial intermitente con drenaje linfático manual comparado con el drenaje linfático manual, en pacientes con linfedema de miembro superior post- mastectomía”

		<p>controlados aleatorios con 181 pacientes estaban disponibles para un metaanálisis.</p>		<p>grupo ($P < 0,05$). De los resultados anteriores se puede concluir que la adición de DLM podría ayudar significativamente a reducir el volumen del linfedema.</p> <p>En el de Andersen et al. (2000), cada grupo experimentó una significativa reducción en todos los síntomas, pero no se sugirieron diferencias significativas entre los grupos.</p> <p>En el de Dayes et al. (2013), los síntomas medidos por Short-form-36 no mostró una diferencia significativa entre grupos ($p > 0,1$).</p>
--	--	---	--	--

“Eficacia del tratamiento combinado de la presoterapia secuencial intermitente con drenaje linfático manual comparado con el drenaje linfático manual, en pacientes con linfedema de miembro superior post- mastectomía”

				En cuanto a la función del brazo, en el estudio de Dayes et al, (2013) no se encontró diferencia significativa medida por la escala de Dash ($p>0,1$)
Conclusión	Los estudios clínicos actuales podrían mostrar que la adición de MLD a la terapia estándar ayudó a reducir BCRL de manera más efectiva. En cuanto a la mejora de los síntomas subjetivos o la función del brazo, no hubo superioridad en la adición de DLM. Por lo tanto, la gravedad del linfedema, el costo clínico y la calidad de vida y la conveniencia de los pacientes también deben considerarse para la selección de terapias conservadoras de BCRL. Los resultados clínicos aún deben confirmarse mediante ensayos controlados aleatorios de alta calidad y muestra grande.			

“Eficacia del tratamiento combinado de la presoterapia secuencial intermitente con drenaje linfático manual comparado con el drenaje linfático manual, en pacientes con linfedema de miembro superior post- mastectomía”

Artículo N°6

Autor	Jeanette Ezzo y col.			
Título y año	Manual lymphatic drainage for lymphedema following breast cancer treatment ²⁴ . Año: 2016			
Tipo de estudio	Revisión sistemática.			
Objetivo	Población	Intervención	Variables	Resultados
Evaluar la eficacia y seguridad de MLD en el tratamiento de linfedema posterior a cáncer de mama (BCRL).	Se incluyeron participantes a los que se les había diagnosticado BCRL en cualquier área del cuerpo (es decir, brazo, mano, tronco).	Se incluyeron seis ensayos en los que se administró DLM a un grupo y no al otro y, por lo tanto, se pudo evaluar. Sobre la base de diseños similares, los ensayos se agruparon en tres categorías: 1) DLM + fisioterapia estándar vs. Fisioterapia estándar (ensayo) 2) DLM + vendaje de compresión vs. Vendaje de compresión (dos ensayos).	Cambios volumétricos en el brazo, muñeca, seno; -vol. Del linfedema en ml (cantidad de exceso de líquido que queda en el brazo después del tratamiento). -Reducción del volumen en ml: cantidad de reducción del líquido antes y después del tratamiento, restando el volumen del linfedema antes del tratamiento del brazo afectado y al final del tratamiento.	Todos los ensayos combinaron DLM con alguna forma de terapia de compresión. El MLD no se administró como tratamiento independiente en ninguno de los ensayos. Resultados primarios: con respecto a la reducción porcentual: Andersen 2000 informó que no hubo diferencias significativas entre los grupos al final de la fase I ($p = 0,66$), por lo que los autores combinaron los

“Eficacia del tratamiento combinado de la presoterapia secuencial intermitente con drenaje linfático manual comparado con el drenaje linfático manual, en pacientes con linfedema de miembro superior post- mastectomía”

		<p>3) tratamiento de compresión con DLM vs. Tratamiento de compresión sin DLM (tres ensayos)</p>	<p>-porcentaje de reducción: proporción de líquido reducido, calculado como la reducción del volumen dividida por el volumen de linfedema de referencia multiplicado por 100.</p>	<p>datos de ambos grupos e informaron una reducción general estadísticamente significativa del 43% desde el inicio (P <0,001). Fase II (de mantenimiento): este fue el único ensayo que presentó resultados de seguimiento: a los tres meses de seguimiento, no hubo diferencias estadísticamente significativas entre los grupos. Los autores señalan: "Los resultados del tratamiento dependen del cumplimiento de los participantes, evaluado por el uso de la prenda de compresión". En el seguimiento inmediatamente posterior</p>
--	--	--	---	--

“Eficacia del tratamiento combinado de la presoterapia secuencial intermitente con drenaje linfático manual comparado con el drenaje linfático manual, en pacientes con linfedema de miembro superior post- mastectomía”

				<p>al tratamiento, no hubo diferencias significativas entre los grupos en el volumen de linfedema en ml, ya sea para ensayos individuales o dos ensayos combinados.</p> <p>Johansson 1998 midió el cambio volumétrico mediante el desplazamiento del agua y no hubo diferencias al comparar DLM más manguito de compresión versus bomba neumática intermitente más manguito de compresión.</p> <p>Resultados secundarios: Andersen 2000 evaluó el rango de movimiento como flexión/extensión abducción/aducción y los autores informaron que no</p>
--	--	--	--	---

“Eficacia del tratamiento combinado de la presoterapia secuencial intermitente con drenaje linfático manual comparado con el drenaje linfático manual, en pacientes con linfedema de miembro superior post- mastectomía”

				<p>hubo diferencias entre los grupos, pero sí mejoras significativas dentro de los grupos en ambos grupos. Con respecto a las Sensaciones subjetivas: Andersen 2000 no encontró diferencias entre los grupos, pero sí mejoras significativas dentro de los grupos para las sensaciones subjetivas de dolor y pesadez en ambos grupos.</p> <p>Johansson 1999, evaluó los síntomas subjetivos e informó los siguientes resultados: tanto como para dolor, pesadez y tensión, se observaron reducciones significativas dentro de ambos grupos,</p>
--	--	--	--	---

“Eficacia del tratamiento combinado de la presoterapia secuencial intermitente con drenaje linfático manual comparado con el drenaje linfático manual, en pacientes con linfedema de miembro superior post- mastectomía”

				<p>pero no hubo diferencias significativas para ambos grupos. Johansson 1998 informó una mejoría estadísticamente significativa en la pesadez en comparación con el inicio.</p> <p>Williams 2002, que informó sólo resultados dentro de los grupos, indicó que el grupo de DLM tenía más probabilidades de mejorar las puntuaciones de dolor que el grupo de drenaje linfático simple autoadministrado.</p> <p>Cuando exploraron un punto de corte del porcentaje de exceso de volumen al inicio para un grupo que puede</p>
--	--	--	--	--

“Eficacia del tratamiento combinado de la presoterapia secuencial intermitente con drenaje linfático manual comparado con el drenaje linfático manual, en pacientes con linfedema de miembro superior post- mastectomía”

				<p>beneficiarse de MLD, encontraron un beneficio estadísticamente significativo que favorece a MLD para aquellos con BCRL de leve a moderado (menos del 23 % de exceso de volumen) (P = 0,05), pero no para BCRL de moderado a grave.</p>
<p>Conclusión</p>	<p>El drenaje linfático manual (DLM) es seguro y bien tolerado. Puede ofrecer un beneficio adicional cuando se agrega al vendaje de compresión intensivo para reducir la hinchazón.</p> <p>El análisis de subgrupos sugiere que las personas con linfedema relacionado con el cáncer de mama (BCRL) de leve a moderado pueden ser las que se beneficien al agregar MLD a un curso intensivo de tratamiento con vendaje de compresión.</p> <p>Para síntomas como dolor y pesadez, muchos participantes informaron sentirse mejor desde el inicio, independientemente del tratamiento que recibieron. No hubo diferencias entre los grupos.</p> <p>Todos los ensayos incluidos en esta revisión utilizaron alguna intervención de compresión además de DLM, y ningún ensayo examinó DLM solo, aunque hay pruebas de encuestas a profesionales de que el DLM a menudo se administra solo (Kärki 2009). Por lo tanto, queda sin respuesta una pregunta importante, a saber, si el MLD solo sería beneficioso, especialmente en participantes con BCRL leve.</p>			

“Eficacia del tratamiento combinado de la presoterapia secuencial intermitente con drenaje linfático manual comparado con el drenaje linfático manual, en pacientes con linfedema de miembro superior post- mastectomía”

Artículo N°7

Autor	Nele Devoogdt y col.			
Título y año	Manual lymph drainage may not have a preventive effect on the development of breast cancer-related lymphoedema in the long term: a randomised trial ²⁵ . Año: 2018			
Tipo de estudio	Ensayo aleatorio.			
Objetivo	Población	Intervención	Variables	Resultados
Analizar si la adición de el DLM al tratamiento convencional genera efectos preventivos a corto y largo plazo en el tratamiento de linfedema posterior a cáncer de mama.	Pacientes con cáncer de mama que tenían disección axilar unilateral.	Grupo control (n=81): se les prescribió terapia de ejercicios, que se inició durante la hospitalización, con ejercicios de movilización de bajo nivel para mano, codo y hombro. Luego de la hospitalización se proporcionaron sesiones de ejercicio individual de 30 minutos (movilización pasiva, estiramientos, tensión de músculos del pecho, ejercicios activos	Volumen del brazo en ml. Circunferencia del brazo. Volumen en %.	Con respecto a las tazas de incidencia, no se encontraron diferencias significativas para los diferentes tiempos de evaluación de linfedema del brazo usando las cuatro definiciones de linfedema (es decir, 200 ml de aumento, 2 cm de aumento, 5% de aumento, 10% de aumento). En cuanto a la prevalencia puntual del linfedema del brazo en

“Eficacia del tratamiento combinado de la presoterapia secuencial intermitente con drenaje linfático manual comparado con el drenaje linfático manual, en pacientes con linfedema de miembro superior post- mastectomía”

		<p>de movilización y estiramientos).</p> <p>Grupo experimental (n=79): recibieron DLM por un periodo de 20 semanas. Durante este periodo se programaron 40 sesiones de 30 minutos.</p>		<p>los diferentes intervalos de tiempo después de la cirugía no se encontraron diferencias significativas para los diferentes momentos de evaluación del linfedema del brazo usando sus cuatro definiciones objetivas.</p> <p>Los cambios en el volumen del brazo no fueron estadísticamente significativos en ningún mes de mediciones.</p> <p>Con respecto al rango de movilidad del hombro, se encontraron diferencias estadísticamente significativas en la rotación externa y la abducción en el mes 24.</p> <p>Con respecto a la flexión</p>
--	--	--	--	--

“Eficacia del tratamiento combinado de la presoterapia secuencial intermitente con drenaje linfático manual comparado con el drenaje linfático manual, en pacientes con linfedema de miembro superior post- mastectomía”

				y rotación interna no hubo diferencias significativas.
Conclusión	<p>Este estudio destaca que la adición de DLM, aplicada desde 1 mes después de la cirugía y con una frecuencia de una a tres veces por semana, a la terapia de información y ejercicio puede no tener un efecto sustancial en el desarrollo de linfedema relacionado con el cáncer de mama en el corto y largo plazo. Sigue sin estar claro si el drenaje linfático manual durante 6 meses después del tratamiento del cáncer de mama tiene un efecto preventivo sobre el linfedema. Hasta que el efecto preventivo a largo plazo del drenaje linfático manual sea claro, los pacientes sin edema linfoide pueden considerar dedicar el tiempo de terapia disponible a intervenciones con evidencia más sólida de beneficios preventivos, como el ejercicio</p>			

“Eficacia del tratamiento combinado de la presoterapia secuencial intermitente con drenaje linfático manual comparado con el drenaje linfático manual, en pacientes con linfedema de miembro superior post- mastectomía”

Artículo N°8

Autor y col.	C. Virtual-Toprak, T. Ozsoy-Unubol, Y. Bahar-Ozdemir, G. Akyuz			
Título y año	The efficacy of intermittent neumatic compression asa substitute for manual lymphatic drainage in complete descongective therapy in the tratament of breast cancer related lymphedema ²⁶ . Año: 2019			
Tipo de estudio	Estudio aleatorizado controlado			
Objetivo	Población	Intervención	VARIABLES	Resultados
El objetivo de este estudio es evaluar la eficacia de la compresión neumática intermitente (IPC) como sustituto del drenaje linfático manual (MLD) en la terapia descongestiva completa (CDT) para el tratamiento de estadios avanzados de linfedema relacionado con el cáncer de mama.	Pacientes con linfedema relacionado con el cáncer de mama en estadio 2-3 entre 18-70 años.	Grupo 1: tratados con compresión neumática intermitente (IPC) 30 min., vendaje compresivo y ejercicios domiciliarios. Grupo 2: tratados con DLM (30 min.), vendaje compresivo y ejercicios domiciliarios.	Circunferencia de los 2 brazos con cinta métrica no elástica en 5 niveles. Escala analógica visual (EVA). Rango óptimo de movimiento (ROM) de hombro con goniómetro.	De los cinco niveles de medición de la circunferencia de 2 brazos fue mayor en el tercer mes que en la quinta semana. Esta diferencia fue estadísticamente significativa solo en el grupo MLD +vendaje de compresión (CB) al nivel del epicóndilo medial y 15 cm proximalmente desde el epicóndilo medial. Si bien hubo mejoras significativas con respecto al valor inicial en las

“Eficacia del tratamiento combinado de la presoterapia secuencial intermitente con drenaje linfático manual comparado con el drenaje linfático manual, en pacientes con linfedema de miembro superior post- mastectomía”

			<p>puntuaciones de la EVA de dolor y las sensaciones de opresión y pesadez en la quinta semana y el tercer mes ($p < 0,05$), no hubo diferencias significativas entre las puntuaciones de ninguno de los grupos.</p> <p>En ambos grupos, los valores de ROM de abducción y flexión del hombro mejoraron significativamente desde el inicio en la quinta semana y el tercer mes.</p>
<p>Conclusión</p>	<p>Los métodos de DLM+CB y IPC+CB son modalidades de tratamiento efectivas y cada una de ellas producía reducciones significativas en los síntomas del linfedema. Los resultados sugieren que un tratamiento IPC calibrado segmentado multicámara puede sustituir al MLD en CDT debido a su fácil accesibilidad y uso simple en la clínica ambulatoria. Sin embargo, se necesitan más estudios con un mayor número de sujetos y un seguimiento más prolongado para confirmar los hallazgos.</p>		

“Eficacia del tratamiento combinado de la presoterapia secuencial intermitente con drenaje linfático manual comparado con el drenaje linfático manual, en pacientes con linfedema de miembro superior post- mastectomía”

Artículo N°9

Autor	Engin Tastaban y col.			
Título y año	Role of intermittent pneumatic compression in the treatment of breast cancer–related lymphoedema: a randomized controlled trial ²⁷ . Año: 2019			
Tipo de estudio	Ensayo controlado aleatorizado.			
Objetivo	Población	Intervención	Variables	Resultados
Evaluar el papel de la compresión neumática intermitente en el tratamiento del linfedema relacionado con el cáncer de mama.	Pacientes con diagnóstico de linfedema unilateral posterior a cáncer de mama.	Grupo 1 (n=38) CDT: los pacientes recibieron terapia descongestiva compleja que incluía cuidado de la piel, drenaje linfático manual de 30 minutos, vendaje de compresión multicapa y ejercicios. Grupo 2 (n=38) CDT + IPC: recibieron terapia descongestiva compleja en combinación con la compresión neumática intermitente por 30 minutos.	Volumen del miembro en ml. Porcentaje de volumen. Circunferencia del miembro. Escala visual análoga. Quick Disabilities of the Arm, Shoulder, and Hand (QuickDASH). Fuerza de agarre.	La gravedad del linfedema al inicio del estudio fue similar en ambos grupos (18,4 % frente a 18,9 %), pero después del tratamiento, el exceso de volumen mostró una mejora significativa, ya que se redujo de 373 ml a 203 ml. en el Grupo 1 y de 379.5mL a 189.5mL en el Grupo 2. El PEV disminuyó de 18.4% a 10.7% en el Grupo 1 y de 18.9% a 8.9% en el

“Eficacia del tratamiento combinado de la presoterapia secuencial intermitente con drenaje linfático manual comparado con el drenaje linfático manual, en pacientes con linfedema de miembro superior post- mastectomía”

				<p>Grupo 2. El PREV fue mejor en el Grupo 2 (54.6 %) que en el Grupo 1 (49,6 %), pero la diferencia intergrupar no fue significativa.</p> <p>El PEV fue significativamente menor en los pacientes con edema con fóvea en el Grupo 2 (P<0.05). Pero, tal tendencia no se mantuvo para el Grupo 1 (P>0.05).</p> <p>Los parámetros de sensación de pesadez y tirantez se evaluaron más bajos en el Grupo 2 que en el Grupo 1, y la diferencia fue estadísticamente significativa.</p>
--	--	--	--	--

“Eficacia del tratamiento combinado de la presoterapia secuencial intermitente con drenaje linfático manual comparado con el drenaje linfático manual, en pacientes con linfedema de miembro superior post- mastectomía”

Conclusión	<p>Los resultados anteriores fueron consistentes en general con los datos publicados y no proporcionaron evidencia beneficiosa concreta en todos los parámetros medibles de interés. Sin embargo, desde el punto de vista clínico, pareció ser útil para reducir las sensaciones de pesadez y tirantez o cuando se aplicó a los pacientes con edema con fóvea.</p> <p>Se necesitan más estudios para identificar los parámetros sensibles y específicos que reflejarían con precisión el resultado y para establecer los entornos clínicos que serían preferibles para aplicar la compresión neumática intermitente.</p>
-------------------	--

“Eficacia del tratamiento combinado de la presoterapia secuencial intermitente con drenaje linfático manual comparado con el drenaje linfático manual, en pacientes con linfedema de miembro superior post- mastectomía”

Artículo N°10

Autor	Mining Liang, Qiongni Chen.			
Título y año	Manual lymphatic drainage for lymphedema in patients after breast cancer surgery ²⁸ . Año: 2020			
Tipo de estudio	Revisión sistemática y metaanálisis de ensayos controlados aleatorios			
Objetivo	Población	Intervención	Variables	Resultados
Resumir la evidencia actual para evaluar la efectividad de DLM en la prevención y el tratamiento del linfedema en pacientes después de una cirugía de cáncer de mama.	1911 pacientes, todas fueron operadas de cáncer de mama, con edades comprendidas entre los 25 y los 85 años. .	Se realizaron búsquedas sistemáticas en PubMed, EMBASE y la Biblioteca Cochrane desde su inicio hasta mayo de 2019 sin limitación de idioma para identificar todos los ensayos controlados aleatorios (ECA) relevantes. 17 estudios participaron de esta revisión y metaanálisis. Grupo experimental: recibió DLM.	Reducción del volumen del brazo (se midió sumergiendo ambos brazos en dos recipientes con agua y se midió la diferencia en mililitros). Volumen circunferencial del brazo. Porcentaje de reducción del total del linfedema desde el inicio hasta el periodo de seguimiento.	17 estudios participaron de esta revisión. De estos, 12 investigaron el efecto del DLM en el tratamiento del linfedema, y 5 informaron el efecto del DLM en la prevención del linfedema. Entre estos 12 estudios, 1 comparó los efectos de la terapia con láser de bajo nivel con MLD, 1 estudio comparó los efectos de la electroterapia con MLD, 1 estudio comparó los efectos de la compresión

“Eficacia del tratamiento combinado de la presoterapia secuencial intermitente con drenaje linfático manual comparado con el drenaje linfático manual, en pacientes con linfedema de miembro superior post- mastectomía”

		<p>Grupo control: vendajes de compresión, información educativa para el cuidado de la piel, guía de ejercicios y otros métodos (fisioterapia, drenaje simple).</p>		<p>neumática secuencial con MLD y 2 estudios compararon los efectos de drenaje linfático simple (SLD) con MLD. Entre los 12 ECA, se examinaron 8 que incluyó 338 pacientes que utilizaron los mismos índices de evaluación de resultados. La DME fue de 0,09, que mostró un efecto no significativo en el tratamiento del linfedema después del cáncer de mama. Se realizaron varios análisis de subgrupos para explorar las fuentes potenciales de heterogeneidad entre estudios.</p>
--	--	--	--	--

“Eficacia del tratamiento combinado de la presoterapia secuencial intermitente con drenaje linfático manual comparado con el drenaje linfático manual, en pacientes con linfedema de miembro superior post- mastectomía”

				<p>La heterogeneidad disminuyó cuando los estudios se estratificaron en subgrupos según la edad y el DLM podría reducir significativamente el linfedema en pacientes menores de 60 años. Además, un análisis de subgrupos del tiempo de intervención mostró que la heterogeneidad se invirtió y el DLM pudo reducir significativamente el linfedema en pacientes en donde el tiempo de intervención fue de 1 mes.</p> <p>Con respecto a los 4 estudios restantes, 142 pacientes que</p>
--	--	--	--	---

“Eficacia del tratamiento combinado de la presoterapia secuencial intermitente con drenaje linfático manual comparado con el drenaje linfático manual, en pacientes con linfedema de miembro superior post- mastectomía”

				<p>demonstraron el efecto de MLD en el tratamiento de linfedema no se agruparon en el metaanálisis. Los datos notificados por Ridner et al y Szolnoky et al no se agruparon porque el método utilizado para medir el cambio en el volumen del linfedema fue una medición circunferencial, sin embargo, no hubo diferencias estadísticamente significativas entre el grupo que combino DLM y terapia laser de bajo nivel. Tampoco se encontraron diferencias significativas entre el grupo de DLM y el grupo</p>
--	--	--	--	---

“Eficacia del tratamiento combinado de la presoterapia secuencial intermitente con drenaje linfático manual comparado con el drenaje linfático manual, en pacientes con linfedema de miembro superior post- mastectomía”

				que combino DLM con IPC en 1 y 2 meses luego del inicio de la terapia.
Conclusión	<p>Los hallazgos de esta revisión sistemática y metaanálisis proporcionaron evidencia de que el MLD podría no agregar ningún efecto al tratamiento y la prevención del linfedema después de la cirugía del cáncer de mama. Sin embargo, aún no está claro si el MLD debe ser parte del plan de tratamiento para pacientes con cáncer de mama. Por lo tanto, si los médicos consideran MLD para mujeres con cáncer de mama en la atención post-aguda y a largo plazo requiere más investigación debido a la falta de hallazgos de apoyo sólidos</p>			

VII. ANALISIS DE RESULTADOS

Se analizaron 10 artículos científicos que consisten en ensayos clínicos aleatorios, ensayos clínicos controlados, revisiones sistemáticas y metaanálisis.

A continuación, se exponen los resultados en forma de gráficos, para una mejor comprensión de estos.

- Intervenciones realizadas

De los 10 estudios seleccionados, 3 compararon la presoterapia secuencial intermitente con el drenaje linfático, los cuales fueron desarrollados por Sibel Ozkan Gurdal et al.¹⁹, Hulya Uzkeser et al.²¹, C. Virtual-Toprak et al.²⁶; 5 investigaron acerca del DLM, Ka-Wai Tam et al.²⁰, Y. Shao, Zhong D.-S et al.²³, Jeanette Ezzo et al.²⁴, Nele Devoogdt et al.²⁵, Mining Liang, Qiongni Chen et al.²⁸; solo 2 evaluaron la eficacia de la presoterapia secuencial intermitente desarrollados por Yi Shao et al.²² y Engin Tastaban et al.²⁷.

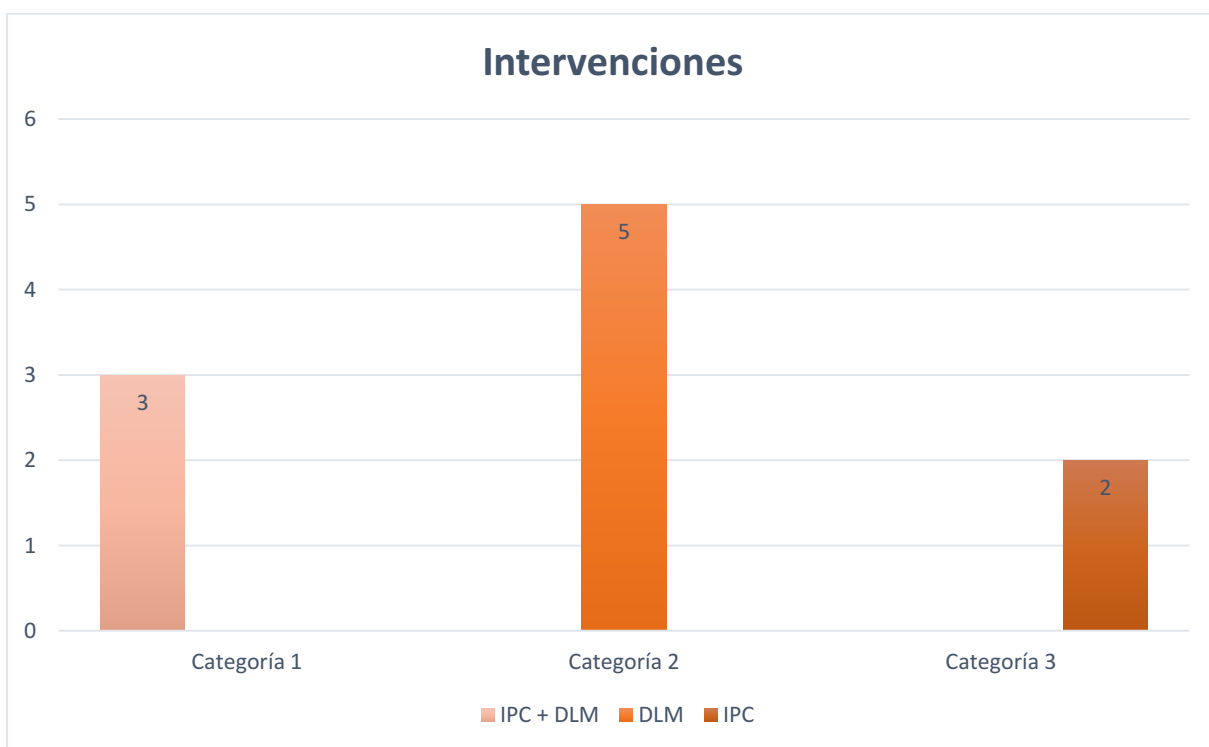


Gráfico 1: representa la cantidad de artículos de los diferentes tratamientos estudiados.

Fuente: elaboración propia.

- Mediciones

Los artículos seleccionados midieron diferentes parámetros para comprobar la efectividad de los tratamientos empleados para linfedema posterior a cáncer de mama. La gran mayoría de los autores incluyeron mediciones para evaluar la disminución del volumen del linfedema, siendo la más relativa, la medición del volumen en mililitros en 7 artículos ^{20 21 22 24 25 27 28}.

Otros 2 métodos de medición más frecuentes fueron la circunferencia del brazo afectado y los síntomas subjetivos. La primera, en 5 artículos ^{19 21 25 26 28}, se llevó a cabo a través de una medición con una cinta métrica, expresado en centímetros (cm). La segunda, en 5 artículos ^{22 23 24 26 27}, se realizó de diversas maneras siendo la más usada, la escala analógica visual (VAS) en 2 de ellos ^{26 27}. En otros 2 de estos artículos^{22 24} no se aclaró la forma de medición para síntomas subjetivos, y en el restante²³ se realizó la misma a través de una encuesta SHORT-FROM.

Como métodos de medición un poco menos frecuente se utilizó la escala VAS, para evaluación del dolor en 3 artículos^{21 26 27}. La movilidad articular en 2 estudios^{22 26}, conociéndose su método de medición con goniómetro solo en 1²⁶. La prueba de EORTC-QLQ es un cuestionario específico de cáncer sobre el estado nutricional y la calidad de vida de los pacientes que se consideró en 2 artículos^{19 24}, la función del brazo también se evaluó en 2 artículos^{23 27} mediante la escala DASH en ambos.

Solo en 1 artículo¹⁹ se utilizó como método secundario la escala ASES, por otro lado, el espesor dérmico se determinó a través de ultrasonografía en 1 artículo²¹. En el artículo de Engin Tastaban et al.²⁷ se empleó el edema con fóvea como medición, realizando una presión con el dedo sobre el brazo afectado durante un minuto y también midieron la fuerza con un dinamómetro manual hidráulico.

A continuación, se presenta un gráfico detallando la cantidad de artículos que analizaron las variables mencionadas anteriormente.

“Eficacia del tratamiento combinado de la presoterapia secuencial intermitente con drenaje linfático manual comparado con el drenaje linfático manual, en pacientes con linfedema de miembro superior post- mastectomía”

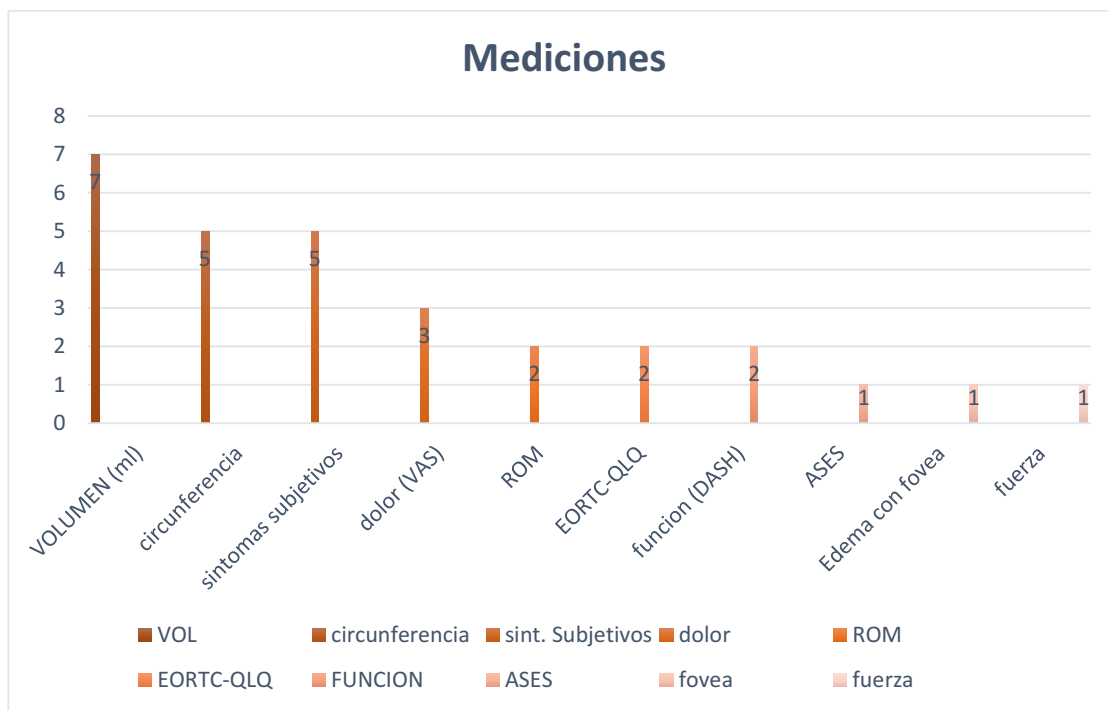


Gráfico 2: representa todas las mediciones utilizadas por los diferentes autores de los artículos científicos.

Fuente: elaboración propia.

A continuación, se realizarán gráficos detallando las mejoras obtenidas mediante las técnicas estudiadas para la reducción del linfedema en cuanto a volumen, síntomas subjetivos y circunferencia del brazo.

El volumen en ml. del linfedema fue medido en 1 solo artículo²¹ de los 3 que estudiaron la IPC + DLM. Los autores Hulya Uzkeser et al. concluyeron que la combinación de estos tratamientos es efectiva en cuanto a reducción numérica del volumen en ml., pero no es estadísticamente significativa.

“Eficacia del tratamiento combinado de la presoterapia secuencial intermitente con drenaje linfático manual comparado con el drenaje linfático manual, en pacientes con linfedema de miembro superior post- mastectomía”

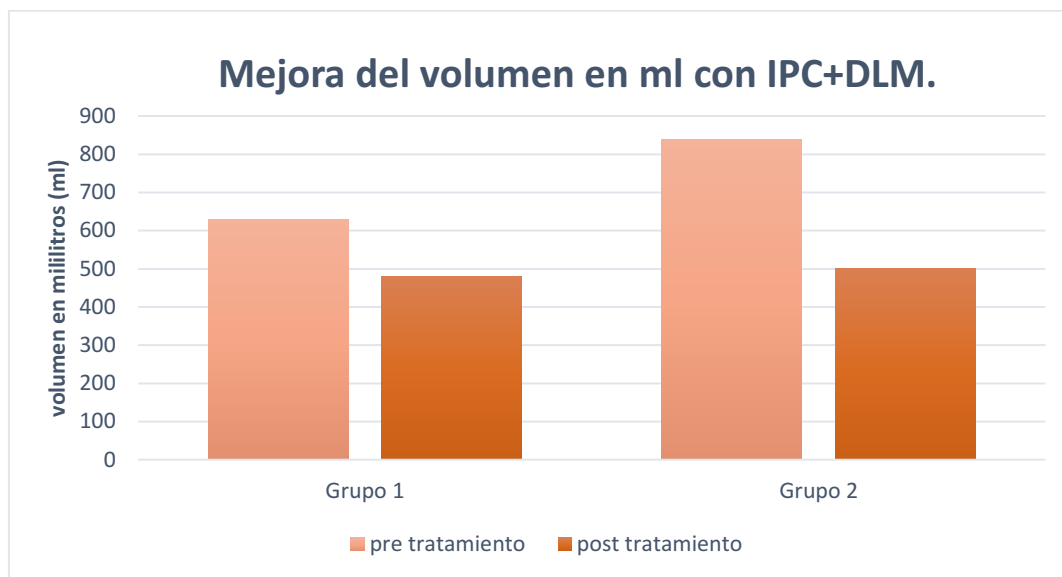


Gráfico 3: representa la respuesta positiva obtenida de los tratamientos de IPC+DLM en cuanto al volumen del linfedema en ml según el autor Hulya Uzkeser et al.

Fuente: elaboración propia

Los síntomas subjetivos se evaluaron en 5 artículos de los cuales solo 1²⁶ de ellos estudió la combinación de la ICP con el DLM y los autores concluyeron que la utilización de estas técnicas es efectiva (100%).

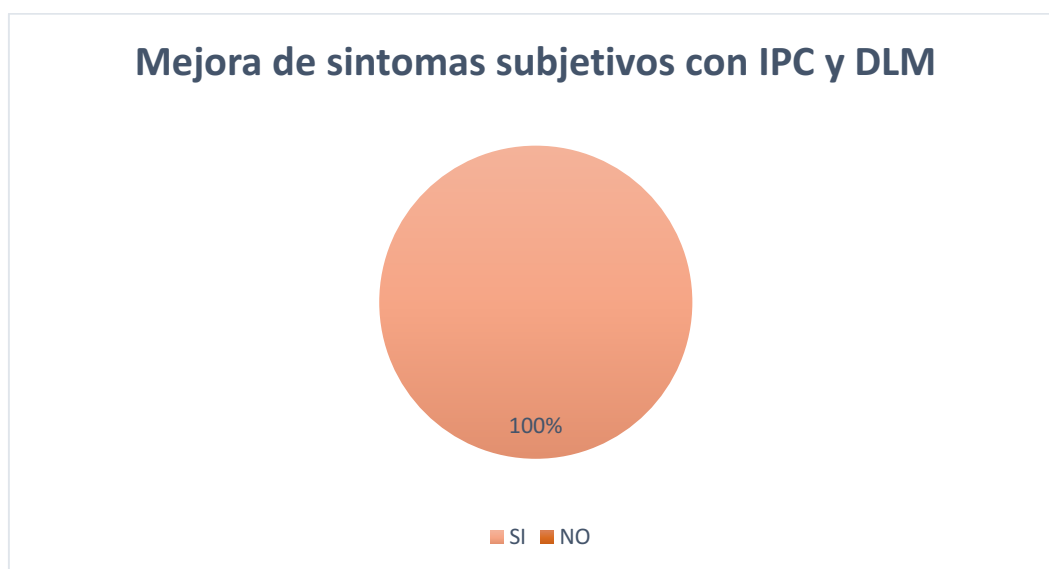

Gráfico 4: representa la respuesta positiva al tratamiento con IPC+DLM para la mejora de síntomas subjetivos en el linfedema.

Fuente: elaboración propia.

En cuanto a la circunferencia del brazo, utilizada como medición en 5 artículos, se la evaluó en los 3 artículos^{19 21 26} de IPC y DLM. Según los autores Sibel Ozkan Gurdal y col.¹⁹ C. Virtual-Toprak²⁶. concluyeron que la IPC con el DLM puede ser el tratamiento a elección para los pacientes con linfedema por su posibilidad de realizar el tratamiento de forma ambulatoria (66,66%). Y, por otro lado, Hulya Uzkeser et al.²¹ llegaron a la conclusión que esta modalidad de tratamiento como es la IPC no agrega efectos superiores a los del DLM para reducir la circunferencia del brazo en estos pacientes (33,3%).

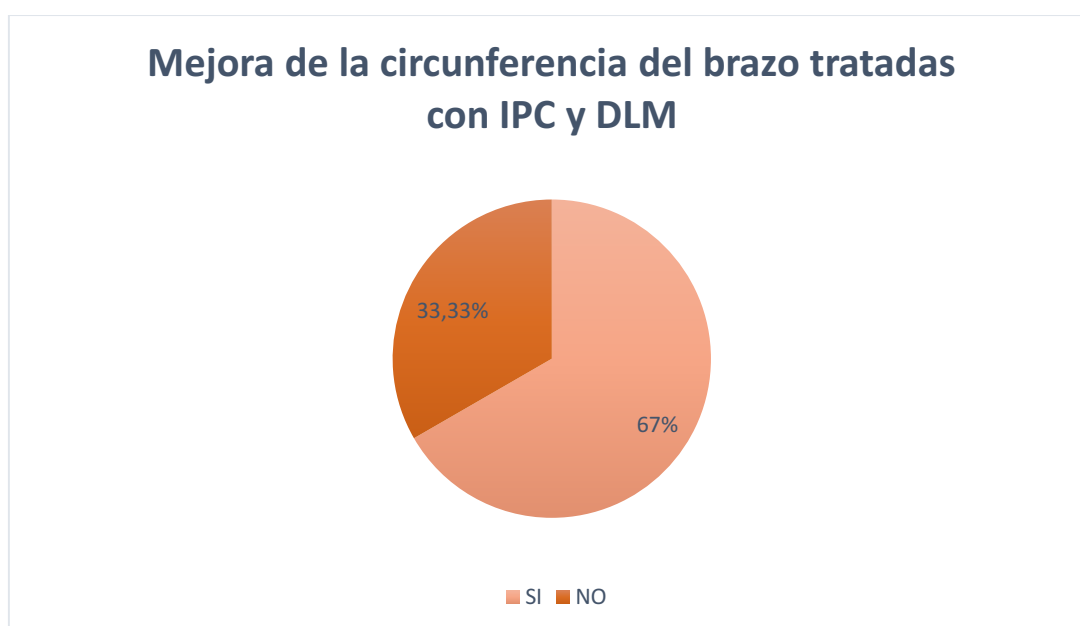


Gráfico 5: representa los resultados de artículos que estudiaron el tratamiento para linfedema con IPC+DLM y utilizaron como método de medición la circunferencia del brazo afectado.

Fuente: elaboración propia

De los 5 artículos^{20 23 24 25 28} que estudiaron el DLM en linfedema post cáncer de mama, 4 de ellos^{20 24 25 28} utilizaron como método de medición el volumen en ml. para evaluar si este tratamiento genera efectividad en la reducción de esta patología. Sólo 1 artículo²⁴ considera que genera efectos superiores con la adición de este tratamiento al estándar. El resto de los autores de los otros 3 artículos^{20 25 28} considera que el DLM puede no generar efectos adicionales en el tratamiento para la reducción del linfedema y la prevención de este.

“Eficacia del tratamiento combinado de la presoterapia secuencial intermitente con drenaje linfático manual comparado con el drenaje linfático manual, en pacientes con linfedema de miembro superior post- mastectomía”

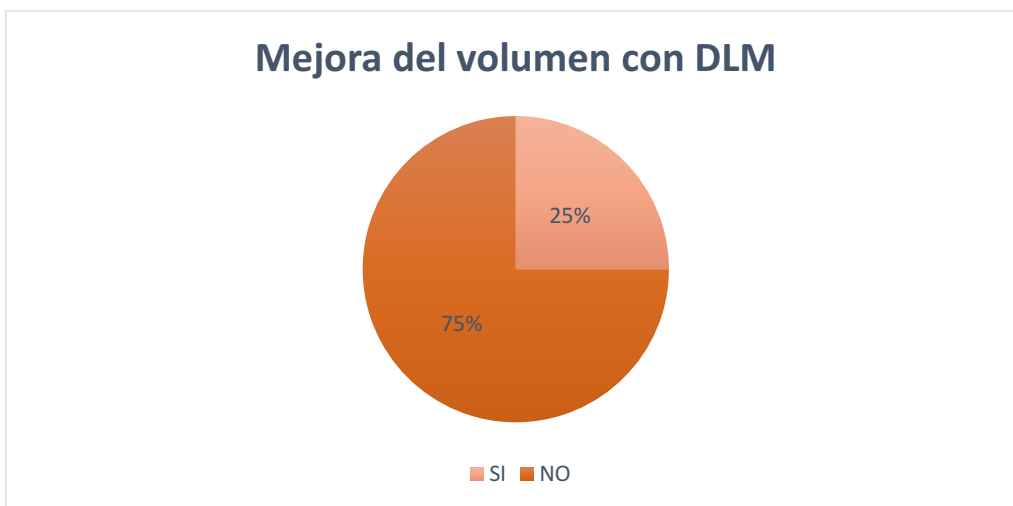


Gráfico 6: representa los resultados de los artículos que estudiaron el tratamiento para linfedema con DLM y utilizaron como método de medición el volumen en ml.

Fuente: elaboración propia.

Sólo 2 artículos^{23 24}, de los 5 que estudiaron el DLM, utilizaron como método de medición los síntomas subjetivos. Los autores de estos 2 estudios llegaron a la conclusión de que el DLM no genera un beneficio adicional a la terapia estándar para mejorar los síntomas subjetivos.

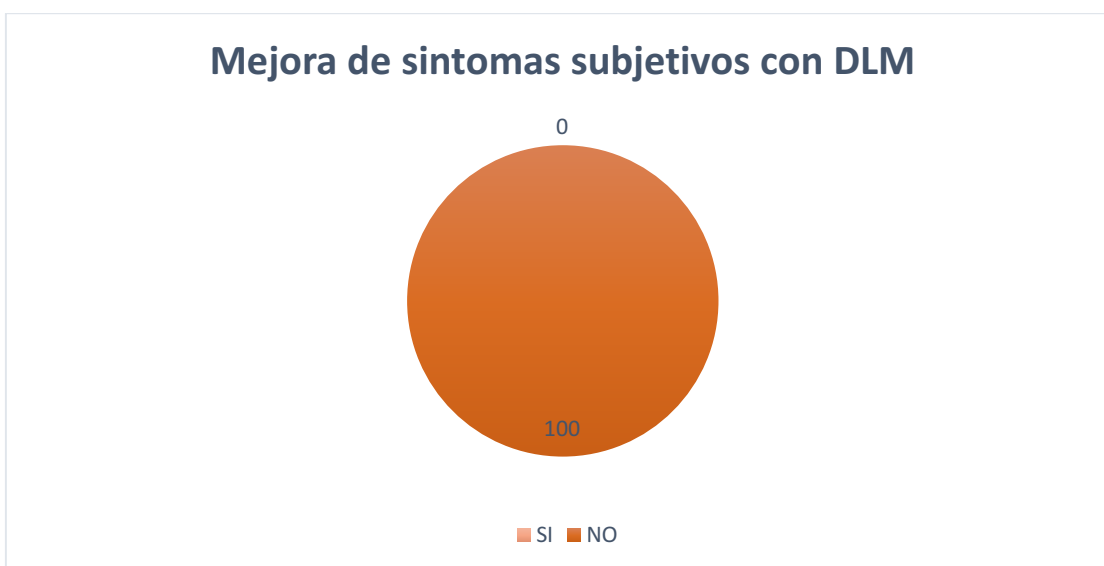

Gráfico 7: representa los resultados de artículos que analizaron el tratamiento con DLM para linfedema y utilizaron como método de medición los síntomas subjetivos.

Fuente: elaboración propia.

“Eficacia del tratamiento combinado de la presoterapia secuencial intermitente con drenaje linfático manual comparado con el drenaje linfático manual, en pacientes con linfedema de miembro superior post- mastectomía”

Con respecto al método de medición de la circunferencia del brazo, de los 5 artículos que estudiaron la terapia de DLM, sólo 2 artículos^{25 28} utilizaron este método para evaluar la efectividad del DLM. los autores de estos estudios llegaron a la conclusión que el DLM puede no generar ningún efecto adicional al tratamiento estándar para linfedema posterior a cáncer de mama.

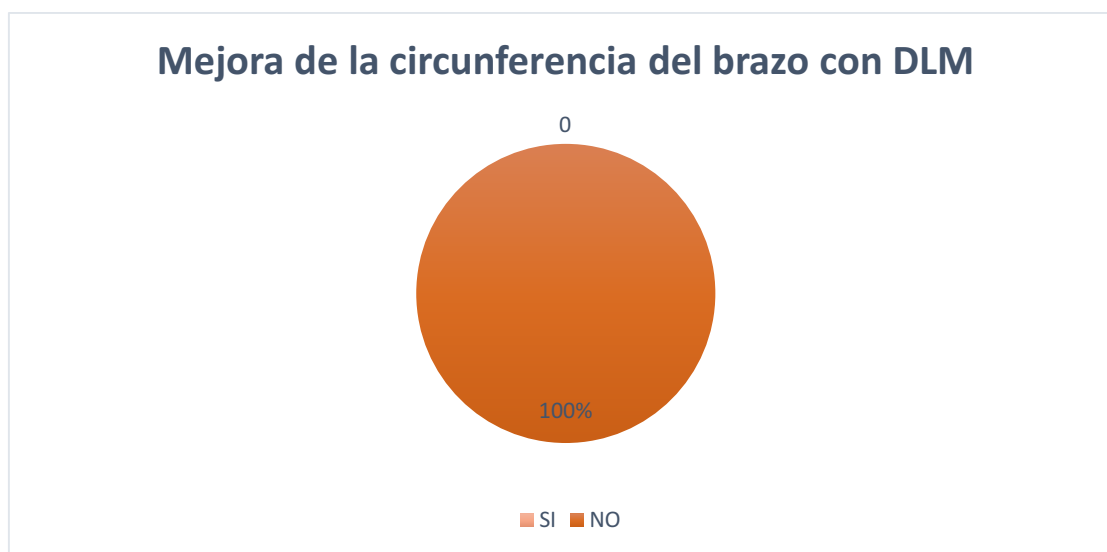

Gráfico 8: representa los resultados de artículos que estudiaron el tratamiento mediante DLM en pacientes con linfedema y utilizaron como medición la circunferencia del brazo afectado.

Fuente: elaboración propia

De los 2 artículos científicos^{22 27} que analizaron la eficacia de la IPC, ambos utilizaron como método de medición el volumen en ml para evaluar la efectividad de este tratamiento, en el linfedema posterior al cáncer de mama. Ambos autores concluyen que la adición de la IPC genera una disminución adicional para el volumen en el linfedema, pero no llega a ser estadísticamente significativa.

“Eficacia del tratamiento combinado de la presoterapia secuencial intermitente con drenaje linfático manual comparado con el drenaje linfático manual, en pacientes con linfedema de miembro superior post- mastectomía”

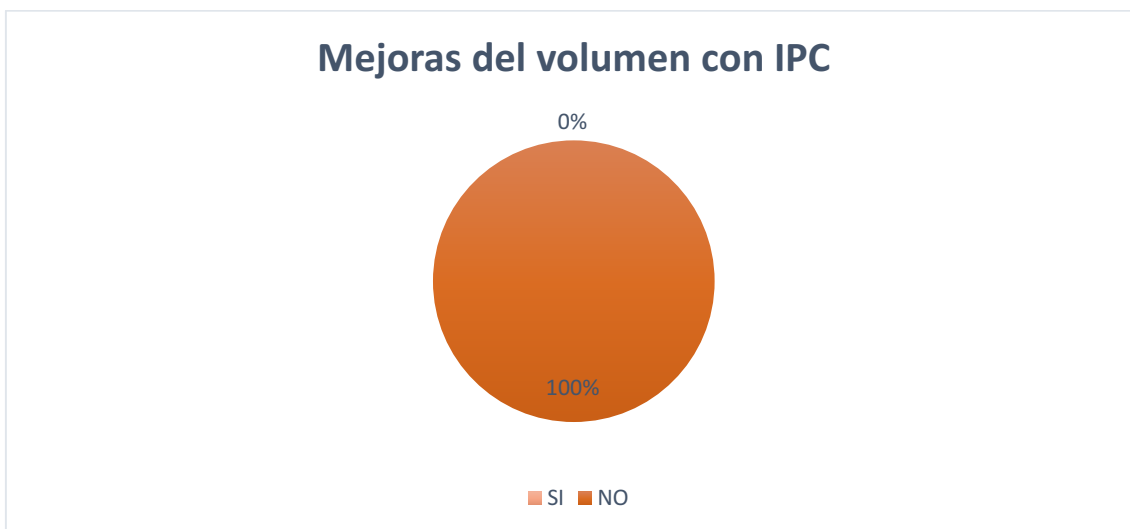


Gráfico 9: representa los resultados de artículos que estudiaron el tratamiento con IPC para mejora del volumen en ml, en pacientes con linfedema de miembro superior.

Fuente: elaboración propia.

En los 2 artículos^{22 27} que estudiaron IPC, los autores utilizaron como método de medición, los síntomas subjetivos. El autor Yi Shao et al.²² dedujeron que la IPC no agrega efectos adicionales a la terapia convencional para la reducción de síntomas subjetivos en el linfedema, en cambio, Engin Tastaban et al.²⁷ concluyeron que la terapia de IPC sumada al tratamiento estándar genera efectos adicionales para la mejora de estos síntomas.

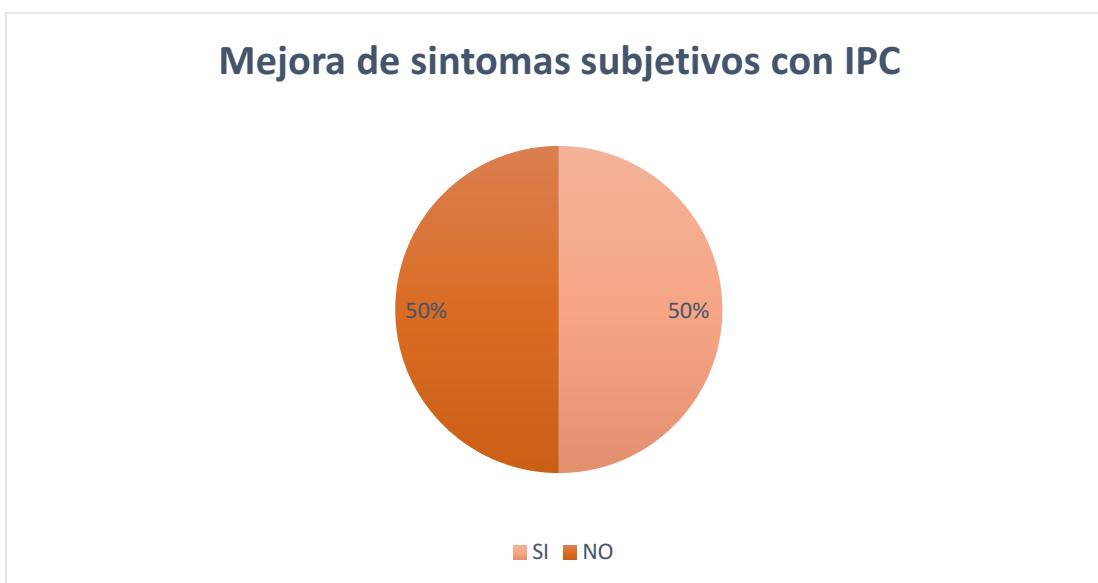


Gráfico 10: representa los resultados de artículos que analizaron el tratamiento con IPC para linfedema, y utilizaron como método de medición los síntomas subjetivos.

Fuente: elaboración propia.

“Eficacia del tratamiento combinado de la presoterapia secuencial intermitente con drenaje linfático manual comparado con el drenaje linfático manual, en pacientes con linfedema de miembro superior post- mastectomía”

En los que respecta al método de medición por circunferencia en cm. del brazo afectado, de los 2 artículos^{22 27} que estudiaron IPC, ninguno de los autores incluyó este método para la evaluación de sus datos.

Otra variable que consideramos importante, utilizada con menos frecuencia, es el rango óptimo de movimiento (ROM), que fue considerada solo en 2 artículos^{22 26, 122} sobre IPC que consiste en una revisión sistemática donde solo 1 ensayo de los 7 incluidos, mostró mejoras significativas en el ROM, por lo que los autores de este estudio concluyeron que la IPC sola no genera una mejora adicional del ROM en pacientes con linfedema.

El otro artículo²⁶ que utilizó este método de medición, estudió el reemplazo del DLM por la IPC en la terapia descongestiva compleja, donde los autores concluyeron que genera efectos positivos desde el inicio en la 5ta semana y al 3er mes en ambos grupos, por lo que podemos decir que el DLM puede ser reemplazado por la IPC para generar efectos positivos en el ROM.

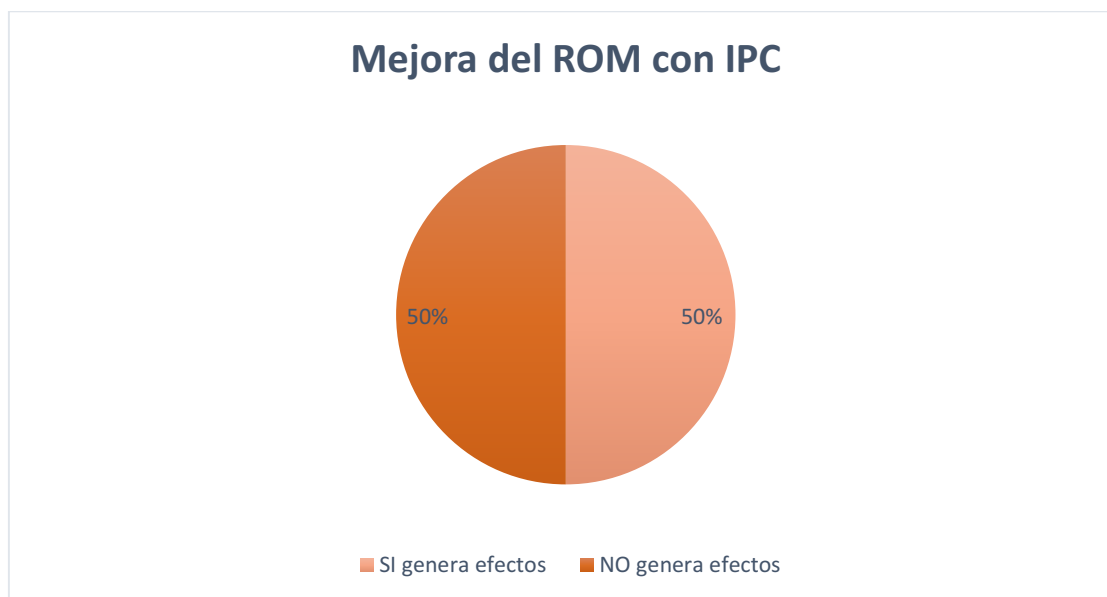


Gráfico 11: representa los efectos de la IPC sobre el ROM del brazo afectado en pacientes con linfedema posterior a mastectomía.

Fuente: elaboración propia.

Por último, otra variable que se considera importante a tener en cuenta es la calidad de vida, en este caso evaluada en 2 artículos ^{19,24}, el primero de ellos¹⁹, analizó la combinación de los tratamientos de IPC+DLM. Para evaluar la calidad de vida, los autores de este estudio utilizaron las pruebas de ASES y EORTC-QLQ-C30, donde los autores establecieron que hubo mejoras significativas de la calidad de vida en ambos grupos, aunque la mejoría fue mayor en el grupo de DLM, no se encontró una diferencia estadísticamente significativa.

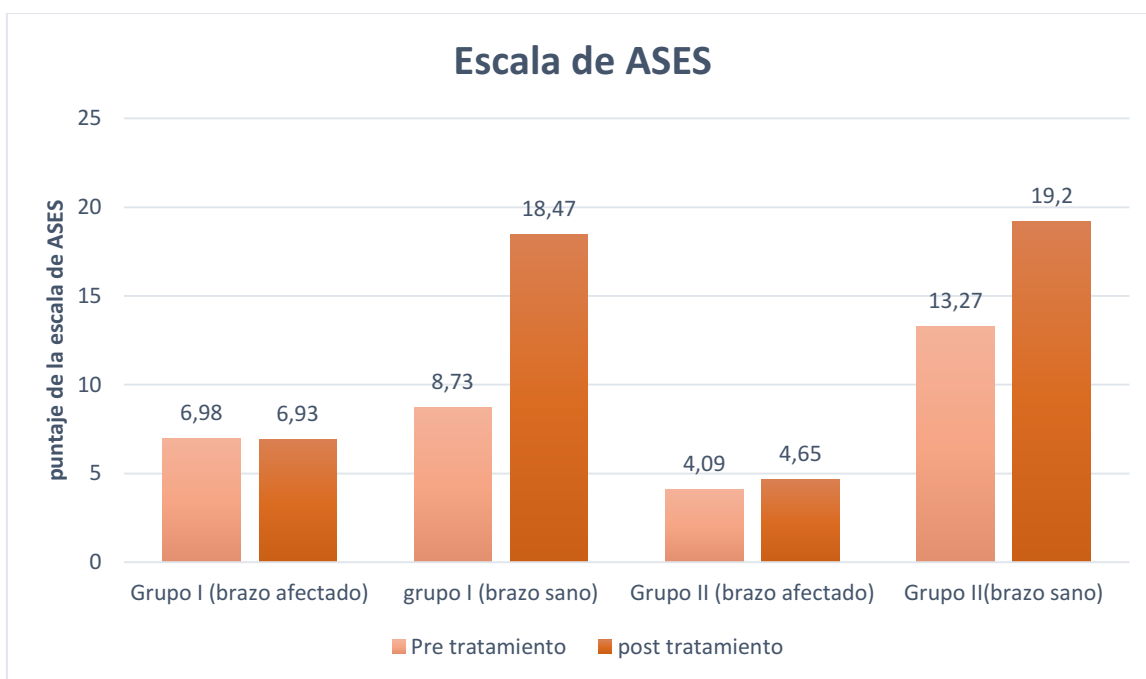


Gráfico 12: detalle de la prueba de ASES realizado antes y después de terminado el tratamiento en pacientes con linfedema posterior a mastectomía.

Fuente: elaboración propia.

El otro artículo²⁴ que utilizó esta variable de medición fue el de Jeanette Ezzo et al. que se enfocaron en analizar la eficacia del DLM para la mejora del linfedema en pacientes posterior a mastectomía. Este estudio se trata de una revisión sistemática donde solo 2 ensayos de los 6 incluidos utilizaron la prueba de EORTC-QLQ-C30 y los autores de estos no informaron los resultados de esta prueba, por lo que no podemos considerar útil la

“Eficacia del tratamiento combinado de la presoterapia secuencial intermitente con drenaje linfático manual comparado con el drenaje linfático manual, en pacientes con linfedema de miembro superior post- mastectomía”

información proporcionada por este artículo científico para la variable de medición de la calidad de vida.

VII. DISCUSION

Como se detalló anteriormente, una de las afecciones más frecuentes que pueden presentar los pacientes posterior a la mastectomía por cáncer de mama, es el Linfedema de miembro superior, que se produce a raíz de la disección axilar en la cirugía. Este, en la mayoría de los casos, genera un deterioro en la calidad de vida de estos pacientes, producto de la sensación de pesadez, hinchazón, dolor, impotencia funcional, entre otros síntomas que deja el linfedema. Esta problemática acerca del linfedema posterior a cirugía por cáncer de mama, ha sido motivo de discusión respecto a cómo el kinesiólogo puede prevenir y abordar esta patología, además de ser motivo de investigación y búsqueda de terapias que alivien estos signos y síntomas.

A través de este estudio, se llevó a cabo una búsqueda, selección y análisis de artículos científicos, con el fin de profundizar sobre este tema.

Para determinar la efectividad del drenaje linfático manual y de la presoterapia secuencial intermitente se tuvo en cuenta las siguientes variables: ROM, calidad de vida, circunferencia del brazo afectado, volumen del linfedema en mililitros y síntomas subjetivos.

Según la literatura, los efectos del drenaje linfático manual son mejorar la calidad y disminuir el volumen del líquido intersticial, estimular la reabsorción linfática, estimular la circulación venosa, favorecer el automatismo del linfangión: multiplica por dos la amplitud, y por diez la frecuencia de contracción del linfangión, y estimular las corrientes derivativas¹⁴. Respecto a los efectos de la presoterapia secuencial intermitente, se encuentran, la relajación de los tejidos y la apertura de los vasos linfáticos iniciales, debido a la disminución progresiva de la presión y facilita la evacuación del componente hídrico del edema al generar una presión negativa que aspira el líquido intersticial. Estudios realizados por el Profesor A. Leduc y equipo (Bruselas) han permitido conocer el efecto de la presoterapia sobre los componentes hídrico y proteico del linfedema y han concluido que: la presoterapia ya sea multicameral o unicameral, no estimula el transporte de proteínas, favorece y aumenta el retorno venoso, lo que explica la disminución del volumen del miembro tratado luego de la sesión de fisioterapia y elimina principalmente el agua, provocando así una concentración progresiva proteica del edema.¹⁵

De los 10 artículos seleccionados, se visualiza que, los 3 que estudiaron la IPC+DLM, solo 1²¹ utilizaron como método de medición el VOLUMEN DEL BRAZO EN MILILITROS

(VOLml), en el cual los autores concluyeron que la reducción significativa de esta variable para los pacientes con linfedema se obtuvo con la combinación de estos dos tratamientos viéndose reflejada en la toma de medición de la semana 7, no inmediatamente luego de terminado el tratamiento. Por lo cual se puede decir que los efectos sobre la disminución del volumen producidos por la combinación de IPC+DLM, se correlaciona con la literatura según Leduc, donde afirma que la presoterapia constituye una contraindicación en el tratamiento del linfedema, si no es acompañada de la técnica manual de drenaje linfático¹⁵. Sin embargo, cabe destacar que esta variable solo se utilizó en 1 artículo²¹ de los 3 que estudiaron la combinación de estos tratamientos, por lo que se necesita más evidencia científica para reafirmar estos resultados. Con lo que respecta a los 5 artículos científicos que estudiaron el DLM, 4 de ellos^{20 24 25 28}, utilizaron la variable VOLml solo 1 de ellos²⁴ generó efectos adicionales en la reducción del volumen para pacientes con linfedema, por lo que podemos deducir que se necesita más evidencia para respaldar estos resultados. Por último, de los 2 artículos científicos que estudiaron la IPC, ambos^{22 27} utilizaron este método de medición para evaluar la efectividad de tratamiento; los autores de ambos estudios concluyeron que la IPC como único tratamiento no genera efectos adicionales significativos en comparación con la utilización de esta junto con la terapia descongestiva compleja, ya que ambos artículos científicos se basaron en utilizar ese tratamiento como base. Así mismo, podemos afirmar que los resultados de todos estos autores se correlacionan con la literatura según Leduc¹⁵.

Siguiendo con la discusión de las variables utilizadas, otra de las más utilizada fue la circunferencia del brazo. Esta fue evaluada en 3 artículos científicos^{19 21 26} que analizaron el tratamiento con IPC+DLM para pacientes con linfedema posterior a mastectomía, donde los autores de 2 artículos^{19 26}, concluyeron que esta combinación de tratamientos es una opción favorable para estos pacientes. Sin embargo, cabe mencionar que los autores Sibel Ozkan Gurdal et al¹⁹, utilizaron el auto drenaje linfático (SDL), que es un drenaje realizado por el paciente, en lugar del DLM en el grupo que combinaron IPC con drenaje linfático. Para esta modalidad de tratamientos, todos los pacientes fueron entrenados por el mismo fisioterapeuta para realizar esta terapia en casa por 15 minutos todos los días durante la duración del estudio. Otro punto a tener en cuenta es la medición de la circunferencia en los distintos niveles, ya que ambos artículos usaron diferentes puntos de medición a tener en cuenta para esta evaluación, detallados a continuación: según Sibel Ozkan Gurdal et

al¹⁹ las mediciones se realizaron en 6 puntos de segmentos entre muñeca y hombro con 10 cm de distancia (a 0, 10, 20, 30, 40, 50 cm de muñeca a hombro). En cambio, C. Virtual-Toprak²⁶, tomo en cuenta cinco niveles: articulaciones metacarpofalángicas, muñeca, 15 cm distalmente desde el epicóndilo medial, epicóndilo medial y 15 cm proximalmente desde el epicóndilo medial.

Según los artículos que evaluaron DLM, 2 artículos^{25 28} utilizaron la variable de medición de circunferencia del brazo, donde los autores de ambos estudios analizaron la influencia de este en la prevención del linfedema en pacientes posterior a mastectomía, donde concluyeron que esta modalidad por sí sola puede no generar efectos adicionales comparándolo con un tratamiento estándar. Cabe mencionar y destacar que 1 artículo²⁵ es de tipo ensayo clínico aleatorizado exclusivamente para investigación de la prevención del DLM y el otro²⁸ es una revisión sistemática y metaanálisis, en el cual sólo 5 artículos de los 17 estudiados, analizaron la prevención de este y el resto la incidencia del tratamiento sobre estos pacientes. Otro punto por discutir es la técnica utilizada por los diferentes fisioterapeutas que fue variando entre los métodos según Vodder y Földi, por lo que se necesita más evidencia científica para respaldar estos resultados.

Con lo que respecta a la otra variable que se tuvo en cuenta, los síntomas subjetivos, fue utilizada en 5 artículos de los cuales 2 de ellos^{23 24} estudiaron el uso de DLM como adicional al tratamiento estándar. Este incluye drenaje linfático manual, vendaje compresivo y ejercicios, también denominado terapia descongestiva compleja (TDC). Los autores de estos 2 artículos realizaron una revisión sistemática con resultados muy similares, ya que estos coincidieron en algunos artículos a evaluar, donde concluyeron que el uso del DLM genera un alivio significativo de estos síntomas, pero que no ayuda a aliviar adicionalmente los síntomas subjetivos. Si bien estos resultados fueron considerados como secundarios por ambos artículos, podemos afirmar que es muy débil la información de estos estudios para compararla con la literatura, por lo que se cree necesario más evidencia científica para evaluar la eficacia del DLM. Los 2 artículos que estudiaron IPC^{22 27} utilizaron esta variable de medición para determinar la eficacia de esta terapia, donde los autores llegaron a diferentes conclusiones. Uno de ellos²² fue una revisión sistemática, donde esta variable de medición se tuvo en cuenta como resultado secundario, los autores concluyeron que el tratamiento con IPC no fue superior al de Terapia descongestiva compleja, aunque estos aclaran que la calidad de los estudios analizados fue relativamente baja, por lo que se

considera tomar esos resultados con cautela teniendo en cuenta a la hora de la elección del tratamiento la economía clínica, los deseos del paciente y la calidad de vida. Se puede afirmar que los resultados de este estudio se correlacionan con la literatura según Leduc¹⁵. El otro estudio²⁷ es un ensayo controlado aleatorizado (ECA), donde los autores llegaron a la conclusión de que el tratamiento con TDC que incluía DLM junto con la IPC, generó una disminución estadísticamente significativa de los síntomas subjetivos, comparado con el grupo de TDC solo. Estos autores se encontraron con una limitación que fue que los resultados de este estudio solo reflejan la fase inicial de la terapia, por lo que no se pudo validar su eficacia a largo plazo. Estos, también afirman, que se necesitan más estudios para identificar los parámetros sensibles y específicos que reflejaban con precisión el resultado y para establecer los entornos clínicos que serían preferibles para aplicar la compresión neumática intermitente.

En lo que concierne al ROM, otra variable de medición que se considera importante fue utilizada en 2 artículos^{22 26}, ¹²² sobre IPC que era una revisión sistemática y metaanálisis, utilizó esta variable como resultado secundario encontrando la misma en 3 artículos de los 7 incluidos en este estudio, donde solo 1 de ellos encontró resultados positivos para la mejora de esta variable con IPC. El otro artículo²⁶ sobre IPC como reemplazo del DLM en la terapia descongestiva compleja, evaluó este método de medición, donde los autores concluyeron que este método de tratamiento es efectivo para mejorar el ROM en pacientes con linfedema posterior a mastectomía. Sin embargo, se considera que se necesita evidencia científica más concluyente, ya que la eficacia de esta modalidad no está bien clara debido a los resultados contradictorios de los estudios y la falta de parámetros para su óptima aplicación. También se cree necesario que se realicen estudios con muestras más grandes y que los tratamientos perduren en el tiempo para analizar su eficacia a largo plazo.

Otra variable que es importante y parte de los objetivos es la calidad de vida, en este caso utilizada en 2 artículos^{19 24}, donde los autores no encontraron mejoras estadísticamente significativas de esta variable mediante los tratamientos utilizados de IPC+DLM y DLM respectivamente. La calidad de vida fue evaluada a través de 2 pruebas en 1 artículo¹⁹ mediante ASES y prueba de EORTC-QLQ-C30 y un solo autor de la revisión sistemática del otro artículo²⁴ reportó este método utilizado a través de esta prueba de EORTC-QLQ-C30. Teniendo en cuenta que un artículo era ensayo clínico y otro revisión, los resultados

“Eficacia del tratamiento combinado de la presoterapia secuencial intermitente con drenaje linfático manual comparado con el drenaje linfático manual, en pacientes con linfedema de miembro superior post- mastectomía”

de estos artículos son muy débiles para ser tenidos en cuenta para su análisis, por lo que se considera necesaria más evidencia científica sobre estos tratamientos que tengan en cuenta esta variable de medición para llegar a una conclusión.

De acuerdo con los artículos seleccionados, en 2 de ellos²⁵, se pudo determinar, que el drenaje linfático manual no tiene un efecto preventivo sustancial a corto (hasta 8 semanas) o largo plazo (20 semanas) para el linfedema post-cáncer de mama, basándose en el método de medición de volumen del brazo. Uno de ellos²⁰, realizó una revisión sistemática y metaanálisis en el cual el tratamiento era solo a corto plazo por 8 semanas (2 meses), concluyendo los autores, que los artículos revisados eran de una calidad deficiente. El otro artículo ²⁵ analizó el impacto del DLM para prevención a corto y largo plazo, con un plazo de 20 semanas (6 meses), donde los autores concluyen que a corto plazo sigue sin estar claro si el DLM genera un efecto preventivo para la disminución del volumen del brazo en linfedema, al igual que a largo plazo, ya que consideran que durante ese tiempo los pacientes pueden optar por dedicar el tiempo disponible a intervenciones con evidencia más sólida. De acuerdo con estos dos artículos, se puede decir, que los resultados no se correlacionan con los efectos del DLM según la literatura¹⁴.

La terapia estándar incorporada en todos los artículos por los autores, como son el vendaje compresivo o multicapa y los ejercicios, se consideran de suma importancia. El vendaje compresivo o multicapas es un procedimiento por el cual se le coloca al paciente al finalizar el DLM o la presoterapia, una serie de elementos que conforman un vendaje grueso con el fin de mantener y mejorar los beneficios obtenidos con las demás prácticas. Los ejercicios mioinfoquinéticos tiene como objetivo principal, estimular el drenaje linfático y rehabilitación musculoesquelética. Ambas terapias deben ser incluidas en todo el tratamiento de los pacientes con linfedema posterior a mastectomía, ya que la eficacia de las terapias estudiadas en este trabajo fueron siempre analizadas en combinación con este tratamiento. En base a esto, podemos decir que se correlaciona con la literatura según Ciucci¹³.

Durante el desarrollo de la presente revisión bibliográfica se presentaron diversas limitaciones, entre ellas la más importante fue que no se ha encontrado ningún ensayo clínico de buena calidad metodológica que compare la IPC+DLM con el DLM solo en pacientes con linfedema posterior a mastectomía. Esta limitación no permitió poder responder el interrogante. Continuando con la búsqueda bibliográfica durante la

“Eficacia del tratamiento combinado de la presoterapia secuencial intermitente con drenaje linfático manual comparado con el drenaje linfático manual, en pacientes con linfedema de miembro superior post- mastectomía”

investigación, los artículos encontrados que analizaron ambas técnicas fueron pocos y no utilizaron el mismo método primario de evaluación, además solo 4 artículos^{19 22 24 26} utilizaron las variables de medición que se consideran importantes y son parte de los objetivos específicos.

Otra limitación fue que muchos artículos incluían otras terapias combinadas además de las estudiadas en esta revisión bibliográfica, por lo que debieron ser excluidos con la finalidad de analizar solo las terapias contempladas en los objetivos planteados en este estudio.

VII. CONCLUSION

En base al análisis de datos recopilados a través de esta investigación, se puede concluir que la combinación de IPC+DLM es efectiva para reducir la circunferencia del brazo y mejorar los síntomas subjetivos en pacientes con linfedema posterior a mastectomía. En lo que respecta a la disminución del volumen en mililitros mediante esta combinación de tratamientos, no hay suficiente evidencia científica para llegar a una conclusión.

En cuanto al DLM, según la mayoría de los artículos que analizaron la eficacia de este tratamiento, determinaron que puede no generar ningún efecto adicional al de la terapia estándar para mejorar el volumen, ROM, la circunferencia del brazo y síntomas subjetivos en pacientes con linfedema posterior a la mastectomía.

De acuerdo con el objetivo general, se pudo concluir que se prefiere la utilización de las técnicas combinadas de DLM+IPC para pacientes con linfedema posterior a mastectomía.

En relación con uno de los objetivos específicos, la frecuencia de aplicación se puede estimar que sería entre 2 o 3 sesiones por semana durante 4 a 6 semanas. El tiempo de aplicación de la presoterapia y el drenaje linfático manual es de 30 a 45 minutos cada técnica.

En lo que respecta a otro de los objetivos específicos, una de las dificultades que se pueden presentar a la hora de aplicar el tratamiento es la imposibilidad de cumplir con las sesiones debido al estado del paciente que está cursando con quimioterapias. Se debe considerar la posibilidad de utilizar el método de tratamiento combinado de IPC+DLS en el hogar de cada paciente, por una cuestión de comodidad y cumplimiento de los protocolos de tratamiento.

Otra de las dificultades a la hora de la aplicación de estos tratamientos, es la presión ideal aplicada para la IPC, ya que se habla de un posible colapso de los vasos linfáticos con presiones superiores a 40mmHg, por lo que sería conveniente, en base a esto, no exceder dicha presión.

Y, por último, con respecto al tercer objetivo específico, basándose en la investigación de este estudio, con respecto a la mejora del ROM y calidad de vida en pacientes con linfedema posterior a mastectomía, la combinación IPC+DLM es efectiva.

REFERENCIAS:

1. Latarjet M, Ruiz Liard A. Anatomía Humana. 4ta ed. Vol. 2. Buenos Aires: Editorial Médica Panamericana; 2015. 1665-1667 p.
2. Clarín. CABA, Argentina: Dr. Miguel Bensadon, ginecólogo mastólogo, especialista en patología mamaria; 2016 [actualizado el 08 de diciembre de 2016]
3. Lester SC. Mama. En: Robbins, Cotran. Patología estructural y funcional. 9na ed. Barcelona: Elsevier Saunders; 2012. p. 1043-1071.
4. Testa R. Ginecología Fundamentos para la práctica clínica. 1er ed. Buenos Aires, Argentina: Editorial Médica Panamericana; 2011. 540 p.
5. Krapp JC. Fisiología y fisiopatología linfática del miembro superior. En: Prof. Dr. Ciucci J.L. Linfedema del miembro superior postratamiento del cáncer de mama. 1° Edición. Buenos Aires, Argentina: Nayarit; 2004. p. 38-53.
6. Latarjet M, Ruiz Liard A. Anatomía Humana. 4ta ed. Vol. 2. Buenos Aires: Editorial Médica Panamericana; 2015. 1075-1076 p.
7. Warszawski G. Drenaje Linfático: Rehabilitación del edema, Flebología y Linfología. 1ra ed. Rosario: Corpus; 2006. 76-89 p.
8. Latarjet M, Ruiz Liard A. Anatomía Humana. 5ta ed. Vol. 2. Buenos Aires: Editorial Médica Panamericana; 2019. 1576-1579 p.
9. Breast cancer - PAHO/WHO | Pan American Health Organization [Internet]. www.paho.org. Available from: <https://www.paho.org/en/topics/breast-cancer>
10. Ciucci JL. 7° Consenso Latinoamericano para el Tratamiento del Linfedema de miembro superior postratamiento de Cáncer de mama y 5° Foro Kinesiológico. Nayarit, editor. Ciudad Autónoma de Buenos Aires; 2022. 79 p.

“Eficacia del tratamiento combinado de la presoterapia secuencial intermitente con drenaje linfático manual comparado con el drenaje linfático manual, en pacientes con linfedema de miembro superior post- mastectomía”

11. José Luis Ciucci. Linfedema del miembro superior postratamiento del cáncer de mama. 1er ed. Ciudad autónoma de Buenos Aires: Editorial Nayarit; 2004. 21-54p.

12. José Luis Ciucci. Linfedema del miembro superior postratamiento del cáncer de mama. 1er ed. Ciudad autónoma de Buenos Aires: Editorial Nayarit; 2004. 55-72p.

13. José Luis Ciucci. Linfedema del miembro superior postratamiento del cáncer de mama. 1er ed. Ciudad autónoma de Buenos Aires: Editorial Nayarit; 2004. 77-91 p.

14. Warszawski, G. Drenaje Linfático: rehabilitación del edema, flebología y linfología. Rosario, Corpus Editorial, 2006. 78p.

15. Warszawski, G. Drenaje Linfático: rehabilitación del edema, flebología y linfología. Rosario, Corpus Editorial, 2006. 26-31p.

16. Warszawski, G. Drenaje Linfático: rehabilitación del edema, flebología y linfología. Rosario, Corpus Editorial, 2006. 78-84p

17. Ciucci JL. 7º Consenso Latinoamericano para el Tratamiento del Linfedema de miembro superior postratamiento de Cáncer de mama y 5º Foro Kinesiológico. Nayarit, editor. Ciudad Autónoma de Buenos Aires; 2022. 123-124 p.

18. Warszawski G. Drenaje Linfático: rehabilitación del edema, flebología y linfología [En Línea]. Rosario: Corpus Editorial, 2006. 87-90p.

Disponible en: <https://elibro.net/es/ereader/uces/163153>

“Eficacia del tratamiento combinado de la presoterapia secuencial intermitente con drenaje linfático manual comparado con el drenaje linfático manual, en pacientes con linfedema de miembro superior post- mastectomía”

19. Gurdal SO, Kostanoglu A, Cavdar I, Ozbas A, Cabioglu N, Ozcinar B, et al. Comparison of Intermittent Pneumatic Compression with Manual Lymphatic Drainage for Treatment of Breast Cancer-Related Lymphedema. *Lymphatic Research and Biology*. 2012 Sep;10(3):129–35. <https://pubmed.ncbi.nlm.nih.gov/22984910/>

20. Huang T-W, Tseng S-H, Lin C-C, Bai C-H, Chen C-S, Hung C-S, et al. Effects of manual lymphatic drainage on breast cancer-related lymphedema: a systematic review and meta-analysis of randomized controlled trials. *World Journal of Surgical Oncology*. 2013;11(1):15. <https://pubmed.ncbi.nlm.nih.gov/23347817/>

21. Uzkeser H, Karatay S, Erdemci B, Koc M, Senel K. Efficacy of manual lymphatic drainage and intermittent pneumatic compression pump use in the treatment of lymphedema after mastectomy: a randomized controlled trial. *Breast Cancer*. 2013 Aug 8;22(3):300–7. <https://pubmed.ncbi.nlm.nih.gov/23925581/>

22. Shao Y, Qi K, Zhou Q-H, Zhong D-S. Intermittent pneumatic compression pump for breast cancer-related lymphedema: a systematic review and meta-analysis of randomized controlled trials. *Oncol Res Treat [Internet]*. 2014 [cited 2022 Nov 24];170–4. Available from: <https://pesquisa.bvsalud.org/portal/resource/es/mdl-24732640>

23. Shao Y, Zhong D-S. Manual lymphatic drainage for breast cancer-related lymphoedema. *European Journal of Cancer Care*. 2016 May 11;26(5): e12517. <https://pubmed.ncbi.nlm.nih.gov/27167238/>

24. Ezzo J, Manheimer E, McNeely ML, Howell DM, Weiss R, Johansson KI, et al. Manual lymphatic drainage for lymphedema following breast cancer treatment. *Cochrane Database*

“Eficacia del tratamiento combinado de la presoterapia secuencial intermitente con drenaje linfático manual comparado con el drenaje linfático manual, en pacientes con linfedema de miembro superior post- mastectomía”

of Systematic Reviews. 2015 May 21;
<https://www.ncbi.nlm.nih.gov/pmc/articles/PMC4966288/>

25. Devoogdt N, Geraerts I, Van Kampen M, De Vrieze T, Vos L, Neven P, et al. Manual lymph drainage may not have a preventive effect on the development of breast cancer-related lymphoedema in the long term: a randomised trial. *Journal of Physiotherapy*. 2018 Oct;64(4):245–54. <https://pubmed.ncbi.nlm.nih.gov/30241913/>

26. Sanal-Toprak C, Ozsoy-Unubol T, Bahar-Ozdemir Y, Akyuz G. The efficacy of intermittent pneumatic compression as a substitute for manual lymphatic drainage in complete decongestive therapy in the treatment of breast cancer related lymphedema. *Lymphology*. 2019 oct 29;52. <https://pubmed.ncbi.nlm.nih.gov/31525829/>

27. Tastaban E, Soyder A, Aydin E, et al. Papel de la compresión neumática intermitente en el tratamiento del linfedema relacionado con el cáncer de mama: un ensayo controlado aleatorio. *Rehabilitación Clínica*. 2020;34(2):220-228.
<https://doi.org/10.1177/0269215519888792>

28. Thompson B, Gaitatzis K, Janse de Jonge X, Blackwell R, Koelmeyer LA. Manual lymphatic drainage treatment for lymphedema: a systematic review of the literature. *Journal of Cancer Survivorship*. 2020 Aug 15; <https://doi.org/10.1097/00000000000023192>