



## **TESINA**

Presentada para acceder al título de grado de la carrera de

### **LICENCIATURA EN KINESIOLOGÍA Y FISIATRÍA**

**Título:**

**“Tratamientos kinésicos en el postoperatorio de  
abdominoplastía.”**

**Autores:**

**Belo, Victoria. DNI 39.490.098**

**Sebastiani, Melina Anahi. DNI 39.366.233**

**Directora:**

**Lic. Figueroa, Patricia**

**Rosario, Santa Fe, Argentina.**

**Fecha de presentación:**

**14/10/2022**

**Firma de los autores:**

## Resumen

**Introducción:** La abdominoplastía se utiliza para definir el contorno corporal, actuando sobre todas las capas de la pared abdominal mediante la resección del exceso de piel y grasa subcutánea, a través de una incisión suprapúbica con transposición del ombligo y plicatura de los rectos abdominales. La Kinesiología Dermatofuncional es una aliada en los procedimientos posteriores a esta cirugía ya que con sus recursos kinésicos y fisioterapéuticos actúan en un intento de proporcionar un entorno ideal para la reparación de la lesión, estimulando las respuestas adaptativas del organismo y conduciendo el proceso de curación; cuando se utilizan correctamente, ayudan a reducir el tiempo de reposo, restaurar la funcionalidad y acelerar la recuperación del paciente.

**Objetivo general:** Analizar a partir de esta revisión bibliográfica, los tratamientos kinésicos y fisioterapéuticos más utilizados por el kinesiólogo Dermatofuncional en pacientes que cursan un postoperatorio de abdominoplastía.

**Métodos:** Se realizó una revisión bibliográfica consultando en diferentes bases de datos como Bireme, Pubmed, ScELO y Google académico. Se incluyeron artículos publicados desde el año 2010 a 2022. Se utilizaron palabras claves como “Abdominoplasty” [MeSH], “Physicaltherapymodalities” [MeSH], “Fisioterapeuta” [DeCS], “Rehabilitación” [DeCS] y “Lipoabdominoplastía” [AllFields].

**Resultados:** Se encontraron 185 artículos de los cuales se utilizaron sólo 11, 174 fueron excluidos por los criterios de exclusión. El drenaje linfático manual fue empleado en 7 de los 11 artículos, en 1 artículo se aplicó como única terapéutica y en los otros 6 fue combinado con ultrasonido, tapping, LED y microcorrientes. Los 4 restantes emplearon terapia de compresión intermitente, láser y radiofrecuencia.

**Conclusión:** Los artículos científicos seleccionados para esta revisión indican que los tratamientos más utilizados son el drenaje linfático manual, el ultrasonido, láser, LED, microcorriente y tapping linfático, siendo eficaces para reducir el edema postquirúrgico, el dolor, prevenir la aparición de fibrosis y mejorar la calidad de las cicatrices.

## ÍNDICE

I.	INTRODUCCIÓN .....	1
II.	OBJETIVOS .....	4
II.a.	Objetivo general: .....	4
II.b.	Objetivos específicos:.....	4
III.	MARCO TEÓRICO .....	5
III.a.	Piel.....	5
III.b.	Abdomen. ....	6
III.c.	Abdominoplastía.....	7
III.d.	Miniabdominoplastía.....	8
III.e.	Lipoabdominoplastía.....	8
III.f.	Transposición del ombligo. ....	9
III.g.	Tratamiento de la aponeurosis.....	9
III.h.	Onfaloplastía. ....	10
III.i.	COMPLICACIONES.....	10
III.j.	Infección.....	11
III.k.	Edema. ....	11
III.l.	Seroma.....	11
III.m.	Hematoma.....	12
III.n.	Equimosis.....	12
III.ñ.	Lesiones nerviosas.....	13
III.o.	Necrosis.....	13
III.p.	Fibrosis.....	14
III.q.	Trombosis venosa profunda y tromboembolismo.....	14
III.r.	Función respiratoria. ....	15
III.s.	TRATAMIENTOS .....	16
IV	JUSTIFICACIÓN.....	21
V.	METODOLOGÍA .....	22
V.a.	Búsqueda bibliográfica.....	22
V.b.	Criterios de inclusión: .....	22
V.c.	Criterios de exclusión:.....	22
V.d.	MeSH: .....	22
V.e.	DeCS: .....	23

V.f. Términos libres:.....	23
V.g. Combinación de palabras claves: .....	24
VI. RESULTADOS .....	25
VI.a. Análisis de resultados. ....	38
VII. DISCUSIÓN .....	54
VIII. CONCLUSIÓN .....	57
IX. REFERENCIAS BIBLIOGRÁFICAS .....	58

## I. INTRODUCCIÓN

La búsqueda de la belleza y la longevidad son objetivos perseguidos por la humanidad a lo largo de los siglos. A partir del surgimiento del concepto de salud como completo bienestar físico, psicológico y social y no solo la ausencia de enfermedad, es posible entender que la patología estética representa una amenaza a la integridad emocional del individuo, producto del cambio de esquema y la imagen corporal y, en consecuencia, de su autoestima.

La sociedad actual busca incesantemente el fenómeno del “cuerpo perfecto”, generando grandes expectativas y cambios en los estándares de belleza. En este contexto, la cirugía plástica es un procedimiento quirúrgico, que tiene como objetivo mejorar la apariencia, cambiando rasgos o formas corporales que no agradan, proporcionando esta transformación y ayudando a las personas que se someten a este procedimiento a mejorar su autoestima y bienestar.<sup>1</sup>

El abdomen tiene la función estética de contornear el cuerpo, por lo que cuando se producen cambios provoca molestias en el paciente. Una de las intervenciones más realizadas es la abdominoplastía, la cual se utiliza para definir el contorno corporal actuando sobre todas las capas de la pared abdominal mediante la resección del exceso de piel y grasa subcutánea a través de una incisión suprapúbica con transposición del ombligo y plicatura de los rectos abdominales para la reparación del sistema músculo-aponeurótico. Asociada o no a la liposucción, es uno de los procedimientos estéticos más realizados en el mundo, cuyo objetivo es eliminar el exceso de grasa a través de finas cánulas, permitiendo una redefinición satisfactoria del contorno corporal.<sup>1,2</sup>

Según las últimas estadísticas de la Sociedad Americana de Cirujanos Plásticos, la abdominoplastía se encuentra entre las cinco cirugías más realizadas en el año 2017 con un aumento del 107% desde el 2000.

Las principales técnicas son: mini abdominoplastía sin desprendimiento de ombligo; mini abdominoplastía con desprendimiento de ombligo (elimina la piel y tejido inferior del abdomen, reubicando el ombligo de la musculatura), abdominoplastía clásica o completa (se trabaja con todo el abdomen, realizando un desprendimiento amplio hasta la costilla, gran cantidad de tejido inferior se retira y se realiza un nuevo orificio

para el ombligo); en la abdominoplastia con mínimo desprendimiento y en la técnica de lipoabdominoplastia se realiza la liposucción del colgajo abdominal, buscando liberarlo de la musculatura sin lesionar los vasos perforantes.

Si bien, en cualquier cirugía se esperan complicaciones, cuando se trata de cirugía plástica estética es difícil de manejar, principalmente porque es un procedimiento electivo en ausencia de enfermedades previas y genera grandes expectativas en el paciente. Entre las complicaciones más frecuentes se pueden mencionar edema, seroma, equimosis, hematoma, fibrosis y dehiscencia de la herida. Ante estas alteraciones, la Kinesiología Dermatofuncional es una gran aliada en los procedimientos posteriores a la cirugía. Durante este período, los recursos kinésicos actúan en un intento de proporcionar un entorno ideal para que se produzca la reparación de la lesión, estimulando las respuestas adaptativas del organismo y conduciendo al proceso de curación. Estos recursos cuando se utilizan correctamente, ayudan a reducir el tiempo de reposo, restaurar la funcionalidad y acelerar la recuperación del paciente.

Además de promover mejores condiciones de cicatrización, aumenta el aporte circulatorio, actuando en cada fase específica del proceso de cicatrización.<sup>3</sup>

Para promover un resultado quirúrgico exitoso, el trabajo en equipo del kinesiólogo con el cirujano plástico es fundamental, requiriendo conocimientos, no sólo del cirujano sino también del kinesiólogo acerca de la técnica de la cirugía y la fisiopatología del postoperatorio, planificando así un adecuado tratamiento y reducción de complicaciones.<sup>4</sup>

Esta terapia ha sido ampliamente recomendada por los cirujanos plásticos como una forma de tratamiento para la cirugía plástica. Es en el postoperatorio donde la kinesiología presenta su mayor rendimiento y la planificación del tratamiento es variable y depende de las características individuales de cada cirugía. El principal objetivo en esta etapa, apunta a la recuperación funcional a corto plazo y sin complicaciones.

La kinesioterapia al emplear movimientos de todo el cuerpo cobra importancia porque trata integralmente al paciente, pudiendo orientarse a realizar ejercicios en el hogar, incidiendo en la recuperación del paciente, de esta manera no generando costos adicionales y siendo de fácil comprensión y realización para el individuo, previniendo posibles complicaciones y disfunciones de los segmentos corporales.<sup>3</sup>

Ante lo mencionado con anterioridad se plantea la siguiente problemática:

¿Cuáles son los tratamientos más utilizados por el kinesiólogo en el área Dermatofuncional en pacientes que cursan un postoperatorio de abdominoplastía?

## **II. OBJETIVOS**

### **II.a. Objetivo general:**

- Analizar a partir una revisión bibliográfica, los tratamientos kinésicos más utilizados por el Kinesiólogo Dermatofuncional en pacientes que cursan un postoperatorio de abdominoplastía.

### **II.b. Objetivos específicos:**

- Describir el rol del kinesiólogo en el postoperatorio de abdominoplastía.
- Analizar las complicaciones más comunes que podemos tratar como kinesiólogos en el postoperatorio de abdominoplastía.
- Indagar en la literatura sobre los tratamientos kinésicos más utilizados en el postoperatorio de esta cirugía plástica.



### III. MARCO TEÓRICO

#### III.a. Piel.

La piel es el órgano más grande del cuerpo ya que representa entre el 15 y 20% de su masa total. Es la cubierta externa y está constituida por 3 estratos o capas, la epidermis, la dermis y la hipodermis.

Las funciones esenciales de la piel están relacionadas con su ubicación en la superficie externa, desde actuar como una barrera de protección contra agentes físicos, químicos y biológicos del medio externo, proveer información inmunológica obtenida durante el procesamiento antigénico, participar de la homeostasis al regular la temperatura corporal y la pérdida de agua, transmitir información sensitiva del medio externo al sistema nervioso, desempeñar funciones endócrinas al secretar hormonas, citocinas y factores de crecimiento e intervenir en la excreción a través de la secreción exocrina de las glándulas écrinas y apócrinas y las glándulas sebáceas.

La capa más superficial de la piel es la epidermis compuesta por un epitelio estratificado plano donde se identifican cuatro estratos, en el caso de la piel gruesa, un quinto estrato. Desde la profundidad hasta la superficie los estratos son:

El estrato basal o también llamado germinativo por la presencia de células con actividad mitótica, que son las células madre de la epidermis y dan origen a células nuevas llamadas queratinocitos. Es el estrato más profundo de la epidermis y está ubicado sobre la lámina basal, la cual separa dermis de epidermis. Las células basales están unidas entre sí y a los queratinocitos por medio de desmosomas y a la lámina basal por medio de hemidesmosomas. Los queratinocitos se originan por división mitótica en este estrato y se desplazan hacia el estrato siguiente iniciando su migración hacia la superficie. Este proceso termina cuando la célula se convierte en una célula queratinizada madura que al final se descama de la superficie de la piel.

El estrato espinoso sigue a continuación y está formado por células espinosas con proyecciones cortas que se extienden de una célula a otra. A medida que se desplazan hacia la superficie maduran y se adelgazan, alargando también su núcleo.

En el estrato granuloso las células contienen gránulos abundantes de queratohialina (de ahí el nombre del estrato).

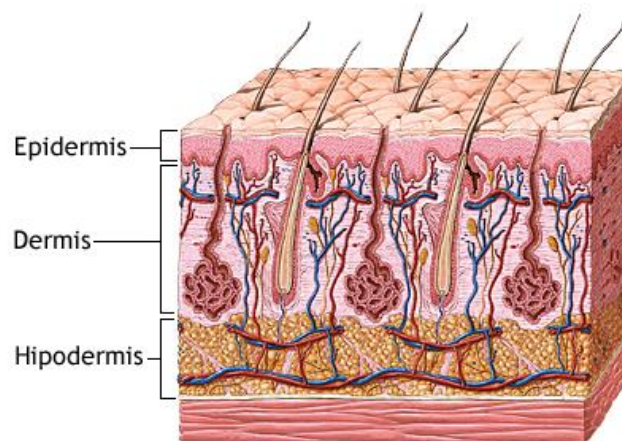
El estrato córneo está compuesto por células queratinizadas. Consiste en células escamosas que pierden su núcleo y sus orgánulos citoplasmáticos y se llenan de filamentos de queratina.

El estrato lúcido se considera una subdivisión del estrato córneo y sólo se encuentra en la piel gruesa, sus células también son anucleadas y están llenas de queratina.

La dermis está compuesta por dos capas, una es la dermis papilar que es la más superficial y consiste en tejido conjuntivo laxo ubicado justo por debajo de la epidermis. Sus fibras de colágeno no son tan gruesas y contiene colágeno tipo I y tipo III y fibras elásticas que se organizan en una red irregular. Contiene vasos sanguíneos que irrigan la epidermis pero no se involucran en ella y también contiene prolongaciones nerviosas que terminan en la dermis o perforan la lámina basal.

La otra capa se denomina dermis reticular y es profunda respecto a la dermis papilar. Se caracteriza por tener gruesos haces irregulares de fibras colágenas sobre todo tipo I y fibras elásticas. Estas no están organizadas al azar sino que están orientadas en líneas regulares de tensión que se conocen como líneas de Langer.

Por último la hipodermis, profunda a la dermis reticular, es una capa de tejido adiposo que cumple la función de almacenar energía y sirve como aislante. Está formada por tejido conjuntivo laxo y también se la denomina tejido celular subcutáneo.



**Figura N°1:** capas de la piel.<sup>5</sup>

La grasa subcutánea es una capa conformada por adipocitos dispuestos en lobulillos separados por trabéculas de tejido conectivo, situada por debajo de la dermis y limitada por la fascia profunda. Funciona como un amortiguador contra los traumas y como barrera térmica, contiene material disponible de alta energía, es decir calorías almacenadas en las células de grasa. También tiene la función cosmética de moldear el contorno corporal.<sup>6</sup>

### **III.b. Abdomen.**

El abdomen se encuentra ubicado entre el tórax y la pelvis formando la porción media del tronco, sus paredes laterales y anteriores están constituidas por músculos dándole movilidad a la región.

El abdomen se divide en nueve partes, el hipocondrio en el tercio superior derecho entre las costillas 9 y 12 donde se encuentra el hígado y la vesícula biliar, hipocondrio izquierdo en tercio superior izquierdo también entre las costillas 9 y 12 y se ubica el bazo. En el centro de estas zonas se encuentra el epigastrio donde se localiza el estómago.

Los flancos se localizan en el tercio medio derecho e izquierdo ubicando a los riñones derecho e izquierdo respectivamente. El mesogastrio o región umbilical es la zona central del abdomen donde se ubica el intestino delgado.

Las fosas ilíacas se encuentran en el tercio inferior derecho e izquierdo del abdomen y se halla el apéndice del lado derecho y la proyección del colón sigmoide del lado izquierdo. Mientras que en el hipogastrio en la zona central se localizan los órganos útero, ovario y vejiga urinaria.

Las causas más comunes de deformidad abdominal son obesidad, flaccidez cutánea y flaccidez muscular, cirugías previas, embarazos múltiples, hernias, etc. Estas alteraciones en la estructura músculo aponeurótica provocan una contención inadecuada de las vísceras abdominales e interfieren en las funciones vitales como respiración, tos, deambulación o trabajo de parto.

### **III.c. Abdominoplastia.**

Dermolipectomía o abdominoplastia se le denomina a la cirugía plástica de abdomen, donde dermo significa piel, lipo grasa y ectomía quiere decir extirpar por incisión.

En esta cirugía se realiza la resección del exceso de piel y grasa, se busca corregir la flaccidez musculoaponeurótica y mejorar la apariencia estética del paciente.

Las alteraciones que se buscan corregir con esta cirugía son alteraciones cutáneas como exceso de piel, estrías, retracciones o flaccidez, lipodistrofias del tejido subcutáneo y a nivel del sistema musculoaponeurótico corregir las diástasis, hernias, abultamientos y eventraciones.

Este procedimiento está indicado en alteraciones estéticas y funcionales de la pared abdominal como también en caso de alteraciones psicológicas relacionadas con la autoestima del paciente. Dentro de las alteraciones estéticas que se pueden corregir mediante la cirugía plástica se mencionan diástasis de los músculos abdominales, flaccidez aponeurótica y cutánea, adiposidad con o sin flaccidez, obesidad seguida de pérdida de peso, secuelas de abdominoplastias previas, embarazos múltiples, abdomen con hernias, estriados, etc.

Las incisiones de la cirugía se ubican en la zona suprapúbica en la porción media, pudiéndose extender en mayor o menor medida dependiendo del volumen de abdomen a corregir. En caso de realizarse una onfaloplastía quedaría otra cicatriz.

En la abdominoplastía clásica se realiza una incisión suprapúbica, se desprende el tejido adiposo de la aponeurosis muscular hasta el apéndice xifoides, se produce el aislamiento del ombligo, se corrige la diástasis de los músculos abdominales mediante plicatura, se tracciona del colgajo resecaando el exceso de tejido adiposo hipogástrico. Se realiza la fijación del colgajo a la aponeurosis mediante los puntos de Barouli, se marca el nuevo sitio umbilical y luego se evierte el colgajo para la hemostasia y creación del nuevo ombligo. Se colocan los drenajes en la zona púbica y se fija la porción inferior del colgajo a la aponeurosis y la sutura final en la región suprapúbica. En caso de no alcanzar el ombligo en la resección del colgajo, queda una cicatriz vertical próxima a la de la zona suprapúbica.

#### **III.d. Miniabdominoplastía.**

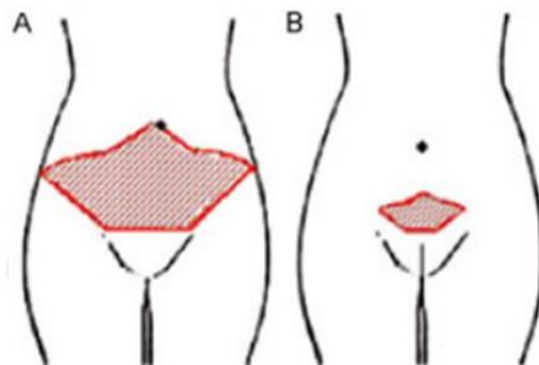
Esta cirugía se realiza únicamente cuando la alteración estética se ubica en la región infraumbilical, con poca flaccidez cutánea, lipodistrofia pequeña o moderada y musculatura normal. Está indicada para mujeres de entre 30 y 45 años de edad, que no han quedado embarazadas o han tenido un solo embarazo.

La incisión es más pequeña que en la abdominoplastía clásica, se restringe el desprendimiento del ombligo eliminando sólo el exceso de tejido. Ésta es suprapúbica y se extiende bilateralmente, se realiza el desprendimiento del tejido adiposo desde la aponeurosis muscular hasta la región umbilical y la corrección de la diástasis de los músculos abdominales a través de una plicatura. La liposucción en los segmentos supraumbilical y flancos completan el procedimiento. Se tracciona el colgajo resecaando el exceso de tejido adiposo hipogástrico para terminal fijándolo a la aponeurosis a la región suprapúbica con la sutura final y la colocación de los drenajes.

#### **III.e. Lipoabdominoplastía.**

Esta cirugía asocia la liposucción con la abdominoplastía para corregir la deformidad estética y funcional del abdomen. Consiste en una liposucción de la parte superior del abdomen y desprendimiento central de los bordes internos del recto abdominal con extracción del colgajo infraumbilical. En comparación con la abdominoplastía clásica, el desprendimiento es menor y se limita sólo a un túnel central para poder dar acceso a la plicatura de la aponeurosis.

Esta técnica es menos invasiva con menos traumatismos vasculares y nerviosos resultando en una menor morbilidad y complicaciones como seromas, dehiscencia, necrosis y hematomas.



**Figura N°2:** Tipos de abdominoplastía: A-Abdominoplastía convencional. B-Miniabdominoplastía.<sup>1</sup>

### **III.f. Transposición del ombligo.**

En la abdominoplastía el cirujano despega la piel hasta la región umbilical para despegar el ombligo y reubicarlo 2 a 3 cm por debajo, en caso de diástasis del recto abdominal también se corrige y se realiza la tracción y fijación del colgajo infraabdominal. Está indicada sólo en pacientes que tengan poca flaccidez supraumbilical y cuerpo alargado ya que la técnica reduce el espacio entre el ombligo y el pubis.

### **III.g. Tratamiento de la aponeurosis.**

El músculo recto del abdomen y la aponeurosis abdominal contienen a las vísceras y mantienen un gradiente de presión intraabdominal, al cubrir músculos rígidos va a evitar contracciones o esfuerzos excesivos y mejora el trabajo muscular.

El tratamiento de estos va a depender del grado de compromiso y biotipo del paciente. En los casos de flaccidez, independientemente de si hay diástasis o no, la plicatura de la aponeurosis en la línea media se realiza sin abrir al paciente y con hilo no reabsorbible.

Lo importante en estos tratamientos es la valoración preoperatoria de la capacidad respiratoria del paciente ya que la corrección con plicatura va a determinar un aumento de la presión intraabdominal con repercusión en la expansión pulmonar. En casos de

pacientes obesos de mediana edad y con abdomen tenso se evita la corrección con plicatura para evitar daños en los sistemas respiratorio y circulatorio. Se recomienda la pérdida de peso y técnicas de fisioterapia respiratoria para preparar el sistema respiratorio a las nuevas condiciones de presión intraabdominal.

### **III.h. Onfaloplastía.**

Se denomina onfaloplastía a la reconstrucción quirúrgica del ombligo. El ombligo es una cicatriz retráctil considerada normal y esencial para la belleza del abdomen, por eso la importancia de mantenerlo posterior a una abdominoplastía. Se encuentra entre el disco intervertebral de la tercera y cuarta vértebra lumbar y por debajo del punto medio de la línea xifopubiana.

Existen diferentes técnicas propuestas por cirujanos plásticos intentando prevenir las cicatrices hipertróficas, queloides, estenosis umbilicales y contracturas cicatriciales.

Todas las técnicas quirúrgicas tienden a cicatrizar en forma de círculo con tendencia a la retracción, estenosis, cicatriz que loide o hipertrófica excepto una técnica que rompe las líneas de tensión en la piel reduciendo la incidencia de estenosis umbilical. Esta se realiza con una incisión estrellada con tres colgajos de piel, uno hacia abajo y los otros dos dirigidos de forma oblicua hacia la derecha e izquierda. Aunque también puede presentar complicaciones como cicatrices visibles, posibilidad de necrosis del cordón umbilical o agrandamiento de la circunferencia.

Existen técnicas circulares como óvalo extendida, óvalo vertical u óvalo horizontal y técnicas no circulares como la técnica Y, V invertida y el triángulo invertido. Según estudios las técnicas circulares muestran un riesgo mayor de estenosis y las no circulares proporcionan mayor satisfacción a los pacientes en el postoperatorio, de todas formas los cirujanos deben tener cuidado al suturar los puntos y al traccionar los bordes del ombligo ya que pueden causar necrosis desencadenando en dehiscencias y cicatrices hipertróficas.

Para el postoperatorio se venda hasta la curación completa al mes, mes y medio y luego se utilizan esferas de silicona para evitar la estenosis.<sup>7</sup>

### **III.i. COMPLICACIONES.**

Si bien las tasas de complicaciones de la abdominoplastía han disminuido, aún se reportan series de casos con altas tasas de complicaciones. Éstas generan

insatisfacción, malestar psicológico, y además, alteraciones funcionales que provocan una recuperación prolongada.<sup>8</sup>

### **III.j. Infección.**

La infección no es tan frecuente en los procedimientos de abdominoplastía. En las incisiones tanto superficiales como profundas, suelen ocurrir en los primeros 30 días de realizado el procedimiento quirúrgico.

Se caracteriza por la presencia de eritema, calor, enrojecimiento y dolor local, acompañado de fiebre y edema. Su aparición depende de la técnica quirúrgica realizada, asepsia, factores de riesgo del paciente, la presencia de seroma, isquemia o necrosis.

El uso de un antibiótico profiláctico reduce la posibilidad de infección postoperatoria.<sup>9</sup>

### **III.k. Edema.**

Durante la cirugía se realiza el desprendimiento del tejido adiposo desde la región suprapúbica hasta el apéndice xifoides ocasionando daño en parte o toda la cadena linfática. Al retirar el colgajo infraumbilical se elimina el flujo linfático hacia los ganglios inguinales, de esta forma el colgajo supraumbilical cubre todo el abdomen provocando que el flujo linfático se dirija por completo a la cadena de ganglios linfáticos axilares.

Alrededor del cuarto o quinto día del postoperatorio se produce la revascularización sanguínea restableciéndose la circulación linfática. En la zona de la cicatriz suprapúbica se produce la anastomosis entre los capilares linfáticos del colgajo y la región infrapúbica, aunque el flujo linfático puede dirigirse tanto a la cadena axilar como a la inguinal. Según autores esto depende del tamaño de la extirpación del colgajo, si es muy grande el desprendimiento puede no ocurrir esta anastomosis.<sup>7</sup>

### **III.l. Seroma.**

El seroma se puede definir como una colección de líquido exudado con predominio de neutrófilos y alto contenido proteico, en áreas de elevación del colgajo, entre el mismo y la aponeurosis. Existen controversias sobre el momento en que realmente se desarrolla, suele ocurrir en la primera semana postoperatoria, pero su mayor incidencia es en día 11 del postoperatorio.

Los posibles mecanismos de formación de seroma son la disección de los vasos linfáticos, el espacio muerto resultante de las áreas que se realiza el desprendimiento,

las fuerzas de cizallamiento entre el colgajo dermoadiposo y la de la fascia del recto, y la liberación de mediadores inflamatorios después de la cirugía.

Clínicamente se aprecia una distensión localizada o difusa, donde se percibe contenido líquido. Las colecciones son tratadas por el cirujano mediante punción transcutánea directa.

Si no es tratado de forma temprana, puede dar lugar a una serie de complicaciones secundarias provocadas por el aumento de presión sobre la línea de sutura como dehiscencia de la herida, necrosis de la piel e infección, incluso en el período postoperatorio temprano.

De forma tardía, se desarrolla una cápsula fibrosa alrededor de la colección de líquido produciendo un aspecto abultado, endurecido y fijo, dando como resultado una deformidad de la pared abdominal que requiere intervención quirúrgica.<sup>10</sup>

### **III.m. Hematoma.**

Se produce por la extravasación de sangre en los tejidos como consecuencia de la ruptura de vasos sanguíneos.

La presentación clínica de un hematoma depende de su volumen. Si es pequeño, puede ser completamente asintomático, si es de mayor volumen, se manifiesta con hinchazón, dolor localizado y equimosis, generalmente durante las primeras 24 horas. Los hematomas de aparición tardía son raros, asociados a la presencia de suturas, y pueden presentarse días o semanas después de la operación.

Su tratamiento dependerá de su volumen, de la evolución temporal, la presencia de signos y síntomas de sangrado y estado hemodinámico. En el caso de un hematoma pequeño, puede ser reabsorbido o drenado mediante punción.<sup>11</sup>

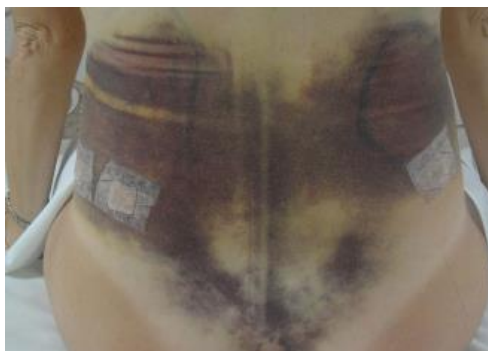### **III.n. Equimosis.**

Se presenta como una mácula de un aspecto oscuro causada por ruptura de capilares sanguíneos y consecuente infiltración difusa de sangre en el tejido subcutáneo, en cuanto a su aparición se produce de forma espontánea tras un traumatismo, apareciendo tanto en la zona lesionada como en zonas distales.

Luego de un período de tiempo variable, la equimosis es reabsorbida progresivamente por macrófagos, pero también depende de la localización de la lesión, la profundidad, el tamaño, extensión de la misma y la circulación sanguínea local.



Inicialmente se presenta roja, de uno a tres días rojo-violeta, de tres a seis días azulada, de siete a diez días verde, de diez a quince días amarilla y, finalmente, color natural de la piel vecina.<sup>7</sup>



**Figura N°3:** equimosis al 4to día del POP, Chi 2018.<sup>12</sup>

### **III.ñ. Lesiones nerviosas.**

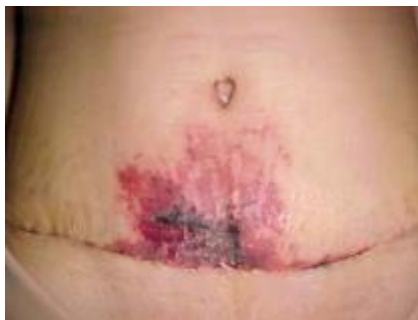El 1,9% de los pacientes sufre algún grado de síntomas neurológicos después de la abdominoplastía, siendo el nervio cutáneo femoral lateral el más afectado, seguido del nervio iliohipogástrico. Una disección cuidadosa alrededor de la espina ilíaca anterosuperior permite la preservación del nervio cutáneo femoral lateral. Las lesiones neurológicas pueden causar dolor neuropático, hipoestesia, parestesia, hiperestesia o alodinia. La meralgiaparestésica es la presentación más común después de una lesión del nervio cutáneo lateral. Una vez diagnosticada, el tratamiento conservador incluye masajes y analgesia. Si después de 6 meses no hay resolución y los síntomas son severos, se recomienda la derivación.<sup>11</sup>

### **III.o. Necrosis.**

Su incidencia varía entre el 3% y 4,4%, la necrosis del colgajo se debe a la isquemia del mismo. Se manifiesta entre el 2° y el 4° día, percibida como un área oscura en el borde de la incisión del colgajo. A menudo es una necrosis combinada de piel y tejido adiposo.

En la disección de abdominoplastía tradicional, el colgajo se secciona hasta el margen costal, son lesionados vasos perforantes periumbilicales y los vasos más pequeños que surgen de los músculos planos, por lo tanto, el mismo, se vale solo de los perforantes intercostales de los márgenes costales y los vasos que llegan desde el flanco lumbar. La línea media inferior es la más alejada del suministro de sangre lo que perjudica la vascularización y es más propensa a la isquemia. Además que puede

estar influenciada por variables como la tensión, en ciertos casos, la presión de los vendajes y las prendas de compresión y de vestir.<sup>7,8</sup>



**Figura N°4:** necrosis al 9no día del POP, Nogueira 2011.<sup>13</sup>

### **III.p. Fibrosis.**

Es una de las principales complicaciones tras la cirugía producida por el aumento excesivo del depósito de tejido fibroso, debido al mecanismo de reparación del tejido lesionado. Suele producirse luego de la fase inflamatoria.<sup>14</sup> Se observa un engrosamiento con contornos irregulares, y a la palpación se aprecian nódulos y rigidez de la zona.<sup>15</sup>

Al sitio lesionado llegan leucocitos, linfocitos, macrófagos y plaquetas que sellan la herida, se libera fibrina en el que forma una red de fibras alrededor de las plaquetas que se unen a los bordes de la herida, la red envuelve las células sanguíneas formando un coágulo, que son los nódulos palpables en la piel. Cuanto mayor sea la pérdida de tejido la formación de tejido de granulación será más intensa. Los fibroblastos que se producen en el sitio, se transforman en miofibroblastos con características contráctiles. Además la ruptura de vasos sanguíneos y linfáticos puede generar un hematoma, seroma o equimosis y edemas en el postoperatorio generando un proceso inflamatorio prolongado.

A través de la palpación se puede observar en algunas regiones, principalmente en la zona donde la equimosis es más intensa, pequeños nódulos y generalmente después de la primera semana, las induraciones de la piel vuelven lentamente a la normalidad en 8 a 12 semanas o pueden ser definitivas si no son tratadas precozmente.<sup>7</sup>

### **III.q. Trombosis venosa profunda y tromboembolismo.**

Es la formación de un coágulo sanguíneo dentro del sistema venoso profundo con mayor frecuencia en los miembros inferiores o piernas, pero también puede ocurrir en

otros lugares como brazos y abdomen. Estos coágulos usualmente se forman en la vena poplítea y/o femoral. La progresión de esta patología conduce a embolia pulmonar, definida como la impactación de un émbolo en el sistema vascular pulmonar, proveniente del sistema venoso profundo.

La incidencia de tromboembolismo oscila entre el 0,3% y el 1,1% y de trombosis venosa profunda es del 2,4%. Está asociado al desprendimiento amplio del colgajo dermoadiposo, la dificultad de la excursión del diafragma por la reducción del volumen abdominal y los apósitos restrictivos asociados a la posición de flexión parcial del tronco adoptada por el paciente durante el postoperatorio y el reposo en cama por un periodo prolongado (mayor a 4 días). El riesgo aumenta con la edad, patologías previas, e índice de masa corporal mayor a 30.

Para evitar estas complicaciones se establecen protocolos de atención que incluyan una correcta evaluación de factores de riesgo. De acuerdo a esta evaluación, se indicará el tratamiento correspondiente, como anticoagulantes, uso de compresión neumática intermitente, en combinación con la deambulación asistida precoz en las primeras horas del postoperatorio.<sup>7,11,16</sup>

### **III.r. Función respiratoria.**

La abdominoplastia con plicatura de los músculos rectos abdominales influye en la presión intraabdominal, elevándola, ya que produce una reducción en el diámetro abdominal, causando importante disminución de la capacidad vital pulmonar. También se relaciona con la técnica quirúrgica utilizada, la región abdominal tratada, el grado de dolor postoperatorio, la posición adoptada del paciente, el uso de prendas de compresión que dificulte la expansión pulmonar.

La capacidad vital disminuida por el proceso quirúrgico a los 15 días no se llega a recuperar hasta los valores iniciales, aunque sí se recupera parcialmente (50%). Tras la cirugía, con pacientes que empezarían con un valor basal de capacidad vital más bajo de lo normal (pacientes con EPOC o fumadoras), tras el procedimiento quirúrgico podrían llegar a valores tan bajos como para causar implicaciones fisiológicas.

Es conveniente que se realice una correcta evaluación previa a la cirugía, en el postoperatorio inmediato, la indicación de kinesioterapia respiratoria y además de educación sobre la realización de ejercicios destinados a aumentar la capacidad vital antes del acto quirúrgico, para la posterior adaptación a los cambios que se producirán con la intervención.<sup>7,17</sup>

### **III.s. TRATAMIENTOS**

En el postoperatorio pueden presentarse algunas complicaciones las cuales interfieren en la calidad de vida de los pacientes como la disminución en el rango de movimiento, los cambios posturales, las adherencias, cambios en la sensibilidad, fibrosis, seroma y edema. Estas van a depender del tipo de cirugía realizada con un riesgo para el desarrollo de traumatismos intensos que llevan a la inflamación del tejido lesionado provocando cambios funcionales y estructurales en los vasos, aparición de edema, hematomas y cambios en la funcionalidad del paciente, influyendo de esta forma el tipo de tratamiento a realizar.

De esta forma, la kinesiología dermatofuncional actúa sobre las complicaciones contribuyendo a mejorar la textura de la piel, a la reducción de edemas, ausencia de nódulos fibróticos en el tejido subcutáneo, acelera la recuperación de áreas con hipoestesia, reduce hematomas y equimosis, y mejora circulación venosa y linfática. Incluso la kinesioterapia previene deformidades y aumenta el metabolismo aeróbico.

El inicio de las sesiones de kinesiología debe ser en un período de entre 72 horas y 15 días después de la cirugía con el objetivo de reducir dichas complicaciones. El número de sesiones a realizar está relacionado con el método quirúrgico utilizado. Los tratamientos además de reducir las complicaciones ayudan a recuperar los tejidos implicados en el acto quirúrgico a través de técnicas manuales como drenaje linfático manual, masajes, uso de terapia miofasciales, ultrasonido y estimulación nerviosa eléctrica transcutánea (TENS). Además se emplea la kinesioterapia respiratoria debido a las molestias que genera el uso de la faja y la disminución de la ventilación en las bases pulmonares propia de la intervención quirúrgica. Se pretende mejorar la función pulmonar, el patrón respiratorio, mejorar la oxigenación, el intercambio gaseoso y reexpansión pulmonar mediante el uso de ejercicios reeducativos para el patrón diafragmático, respiración con labios fruncidos, maniobras manuales y mecánicas para la reexpansión pulmonares y técnicas para estimular la tos.

Estos ejercicios deben respetar los procesos de curación. La movilización y deambulación tempranas son fundamentales para una recuperación y prevención rápidas y eficaces de las complicaciones pulmonares. Hasta las 72 horas en la fase inflamatoria se realizan movimientos para prevenir la trombosis, utilizando movimientos de dorsiflexión plantar y circunducción del tobillo y deambulación precoz en la habitación para mejorar la circulación. Mientras tanto en la fase proliferativa, de 3

a 10 días, se realizan estiramientos musculares de la región cervical y movilización escapular para aliviar tensión en la zona. Ya en la fase de remodelación a los 10 a 40 días se realizan los mismos estiramientos pero a nivel lumbar. También se recomienda regresar gradualmente a sus actividades de la vida diaria.

El primer procedimiento se realiza a las 48 horas posteriores a la cirugía y es el drenaje linfático el cual se lleva a cabo con movimientos suaves y superficiales durante 21 días posteriores al acto quirúrgico. Esta técnica evita el desplazamiento de los tejidos mejorando la capacidad de funcionamiento del sistema linfático. Ayuda a mejorar la congestión de los tejidos y las molestias causadas por el dolor, favoreciendo el retorno temprano a la sensibilidad normal de la piel. También fluidifica el retorno venoso y reduce la sensación de pesadez en las extremidades previniendo úlceras e infecciones.<sup>14</sup>

El drenaje linfático manual es un tipo de terapia manual utilizada para estimular el sistema linfático ayudando a acelerar la eliminación del exceso de líquido, lo que a su vez reduce el tiempo de recuperación y mejora la satisfacción y la calidad de vida del paciente.<sup>2</sup>

Este está representado principalmente por dos técnicas, Leduc y Vodder. Se basan en los trayectos de los colectores linfáticos y ganglios linfáticos asociando tres maniobras, maniobra de captación: se realiza sobre el segmento inflamado con el objetivo de aumentar la captación de linfa por los linfocapilares; maniobra de reabsorción: las maniobras tienen lugar en los precolectores linfáticos que transportan la linfa capitada por los linfocapilares; maniobra de evacuación: el proceso de evacuación se produce en los ganglios linfáticos que reciben la confluencia de los colectores linfáticos.

Su aplicación en el postoperatorio debe cumplir con los siguientes principios: debe ser suave para evitar posibles daños tisulares, evitar movimientos deslizantes y debe seguir el recorrido de las vías que no fueron comprometidas por el procedimiento quirúrgico. Actúa en el desplazamiento de proteínas extravasadas para ser reabsorbidas equilibrando así las presiones hidrostática y tisular y reduciendo el edema.

Los movimientos siempre deben seguir las direcciones fisiológicas de drenaje para que las maniobras faciliten la evacuación, buscando descongestionar las vías linfáticas. Las maniobras deben realizarse de forma rítmica e intermitente con una presión de 45 mmHg en presencia de linfedema. En lesiones recientes se debe prescindir de las maniobras de arrastre por el riesgo de promover una cicatrización inadecuada. Se

deben “desbloquear” las regiones proximales, es decir, iniciar con la región cervical, axilar, región torácica y abdominal.

La duración de las sesiones es de por lo menos 30 minutos con el cuerpo posicionado de manera que la piel esté lo más tensa posible, de esta manera, hay una mejor condición para un mejor desplazamiento de la linfa.<sup>18</sup>

La técnica del drenaje se debe realizar con precaución, en movimientos rítmicos de estiramiento y presión con la intención de producir una estimulación mecánica en los tejidos y ayudar a la circulación venosa y linfática y la absorción de sustancias extravasadas en los tejidos. El mismo tiene como objetivo movilizar estructuras, aliviar el dolor, reducir el edema por un aumento en el flujo sanguíneo al mejorar la nutrición celular y promover el transporte de oxígeno beneficiando a las células. Se debe realizar en la fase de maduración (remodelación) ya que si se utiliza antes puede ocasionar desprendimiento de tejido y consecuente retraso en la recuperación generando seromas y hematomas.

El ultrasonido en el postquirúrgico se utiliza en la fase inflamatoria y tiene como finalidad acelerar el proceso de cicatrización, lograr una resistencia a la tracción normal y prevenir la formación de cicatrices hipertróficas y queloides. El ultrasonido utilizado en dermatofuncional es el de 3 MHz ya que disminuye la formación de fibrosis reabsorbiendo hematomas, ayuda en la nutrición celular y reduce la inflamación y el dolor y genera un aumento en el número de fibroblastos. Este equipo al contacto con la piel transforma la energía mecánica en energía térmica generando así la reparación y aumentando la elasticidad de los tejidos lesionados. Se suele utilizar en modo pulsado con una intensidad inferior a 0,5 W/cm<sup>2</sup> para lograr este aumento en la formación de colágeno.

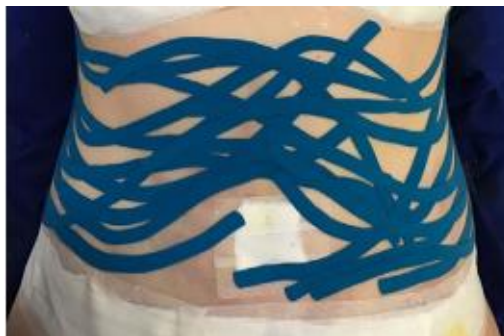El uso del ultrasonido asociado a la sonoforesis genera efectos como neovascularización, aumento de la circulación, reordenamiento y aumento de la extensibilidad de las fibras de colágeno y mejora las propiedades mecánicas del tejido, además de un aumento en la permeabilidad de las membranas biológicas facilitando la penetración de drogas a través de la piel.<sup>4,19</sup>

Los láseres se consideran bioestimuladores para la reparación de tejidos, aumentando la circulación local, la proliferación celular y la síntesis de colágeno. Se utilizan láseres de baja potencia por sus efectos antiinflamatorios y analgésicos ya que estimulan la liberación de endorfinas, inhiben las señales de los nociceptores y controlan los mediadores del dolor, disminuyen el edema tisular y la hiperemia vascular.<sup>20</sup>

Los láseres de Helio-Neón (HeNe) y de Arseniuro de Galio (GaAs) son los más usados en la práctica clínica. El HeNe produce un rayo rojo con una longitud de onda de 632,8 nm, emite de forma continua y tiene una penetración directa de 2 a 5 mm y una penetración indirecta de 10 a 15 mm. Está indicado fundamentalmente para el tratamiento de lesiones cutáneas. El láser de GaAs es invisible con una longitud de onda de 904 nm y se emite de forma pulsante con una potencia de salida muy baja. Tiene una penetración directa de 1 a 2 cm y una indirecta de 5 cm y es utilizado en las lesiones de tejidos blandos más profundos.<sup>19</sup>

Los protocolos propuestos en las intervenciones posquirúrgicas deben considerar la fase del proceso inflamatorio. Las densidades de energía para aumentar la circulación y disminuir el dolor están restringidas al rango de 2,0 a 4,0 J/cm<sup>2</sup> aumentando de 6,0 a 8,0 J/cm<sup>2</sup> en casos de regeneración y cicatrización de tejidos.<sup>4</sup>

Otro tratamiento utilizado en el postoperatorio de abdominoplastía es el linfotapping a través de vendajes elásticos neurofuncionales que logran aumentar la circulación del sistema linfático permitiendo la apertura de nuevos vasos, reduciendo la acumulación de líquidos, el edema, las adherencias y mejorando la textura de la piel.<sup>18</sup>



**Figura N°5:** tapping linfático en forma de abanico, Chi 2018.<sup>12</sup>

La microcorriente es un tipo de electroestimulación que utiliza corrientes polarizadas con un parámetro de intensidad en el rango de los microamperios, a un máximo de 500  $\mu$ A. Es de baja intensidad y puede utilizar una corriente continua o alterna.

Las microcorrientes aceleran la síntesis proteica de trifosfato de adenosina (ATP) siendo esta molécula en gran parte responsable de la síntesis de proteínas y de la regeneración de tejidos. Esta estimulación genera cambios en la cicatrización, liberación de iones bactericidas por el electrodo y estimulación de fagocitos.

En un sitio lesionado puede aumentar el flujo de corriente endógena esto permite que dicha área recupere su capacitancia.

En lesiones causadas por traumatismos o heridas quirúrgicas se produce una afección en el potencial eléctrico de la membrana de las células del tejido dañado, el flujo eléctrico en el área lesionada disminuye por lo que también la capacidad de cicatrización.

Además es capaz de multiplicar las células del tejido conjuntivo, elevando la concentración de receptores del factor de crecimiento lo que aumenta la formación de colágeno.<sup>21</sup>

El módulo analgésico que se utiliza para reducir el dolor del paciente consiste en una forma de onda trapezoidal a una frecuencia de 30 HZ y una corriente de 80-100 microamperios.<sup>22</sup>



## **VI. JUSTIFICACIÓN**

La abdominoplastía es una de las cirugías plásticas más realizadas hoy en día en las mujeres mayores dado que actualmente se busca el cuerpo perfecto, hegemónico intentando alcanzar el estándar de belleza que impone la sociedad el cual afecta su integridad emocional y su autoestima.

Esta revisión bibliográfica se realiza a partir de la cantidad de complicaciones que puede presentar esta cirugía y la escasez de tratamientos kinésicos publicados, en conjunto con la intrascendencia de derivar al paciente a un Kinesiólogo Dermatofuncional.

Por este motivo, es importante conocer cuáles son las modalidades terapéuticas más utilizadas dentro de las incumbencias profesionales de la kinesiología y cuáles derivar a un médico especialista. De esta forma se minimizan las complicaciones originadas de la cirugía y se acelera la recuperación funcional del paciente y su inserción a sus actividades de la vida diaria.

## **V. METODOLOGÍA**

### **V.a. Búsqueda bibliográfica.**

Se llevó a cabo una revisión bibliográfica consultando en diferentes bases de datos como Bireme, Pubmed, ScIELO y Google académico. Se incluyeron artículos científicos publicados en el período de tiempo desde el año 2010 a 2022. Se utilizaron palabras claves (MeSH, DeCS), términos libres y combinaciones de las mismas, para realizar la búsqueda de dichos artículos.

### **V.b. Criterios de inclusión:**

Pacientes que se realizaron abdominoplastía.

Pacientes entre 18 y 60 años

Artículos en idiomas en español, inglés o portugués.

### **V.c. Criterios de exclusión:**

Pacientes que se realizaron otras cirugías en conjunto con la abdominoplastía.

Pacientes sometidos a cirugía bariátrica.

Artículos que incluyan únicamente tratamientos médicos.

Artículos repetidos en bases de datos.

Artículos publicados antes de 2010.

Para la búsqueda de artículos científicos se utilizaron las siguientes palabras claves:

### **V.d. MeSH:**

- Surgery, Plastic
- Physicaltherapist
- Physicaltherapymodalities
- Postoperativeperiod
- Abdominoplasty

- Lipectomy
- Manual lymphatic drainage
- Edema
- Fibrosis
- Rehabilitation
- Phototherapy
- Diastasis, Muscle

**V.e. DeCS:**

- Abdominoplastia
- Cuidados postoperatorios
- Fisioterapeuta
- Período postoperatorio
- Fisioterapia
- Rehabilitación
- Modalidades de fisioterapia
- Cirugía estética
- Terapia por luz de baja intensidad (LLLT)
- Fototerapia
- Diastasis muscular

**V.f. Términos libres:**

- Lipoabdominoplastía
- Láser
- Ultrasonido

**V.g. Combinación de palabras claves:**

Se utilizaron operadores lógicos como “AND”, “NOT” y “OR” para poder combinar dichas palabras claves ya que la búsqueda individual arrojaba una gran cantidad de artículos.

Las combinaciones fueron las siguientes:

- (Lipectomy OR Abdominoplasty) AND Physical therapy AND Postoperative
- Abdominoplasty AND Physical therapy AND postoperative period
- Abdominoplasty AND physicaltherapymodalities
- (Cirugía estética AND abdominoplastía) AND modalidades de fisioterapia
- Abdominoplastía AND fisioterapia
- Abdominoplastía AND fisioterapia AND postoperatorio
- Abdominoplasty AND lymphaticmassage
- Abdominoplastía AND rehabilitación
- Abdominoplasty AND Physicaltherapy
- Abdominoplasty AND Phototherapy
- Lipoabdominoplastía AND Láser AND Ultrasonido
- Abdominoplasty AND (Fibrosis OR Edema) AND Postoperative period
- Abdominoplasty AND Physical therapy modalities NOT Diastasis, Muscle.

## VI. RESULTADOS

Luego de la búsqueda bibliográfica que se llevó a cabo desde todas las páginas de investigación mencionadas anteriormente, se tomaron y analizaron un total de 11 artículos con gran calidad metodológica, de los cuales 8 son ensayos clínicos y 3 son revisiones bibliográficas .

Dentro de los ensayos clínicos, 1 sólo se refiere a drenaje linfático manual y 3 lo combinan con otras terapias como ultrasonido terapéutico, LED, microcorrientes, corriente australiana y tapping linfático. Los restantes artículos incluyen compresión neumática intermitente, LED (light-emittingdiode) y láser como tratamiento para el postoperatorio de abdominoplastía.

Los 174 artículos restantes quedaron fuera del análisis ya que no cumplían con los filtros aplicados y los criterios de inclusión y exclusión nombrados con anterioridad. Se repetían en las distintas bases de datos, por este motivo se decidió tomar aquellos que se encontraban disponibles con mayor información posible.

Aquellos artículos que se centraban en otras cirugías además de la abdominoplastía, o incluían tratamientos médicos también fueron excluidos ya que no eran de utilidad en esta revisión.

La población evaluada dentro de los estudios utilizados en esta revisión fueron en su mayoría mujeres operadas con fines estéticos, no incluimos pacientes postquirúrgicos de cirugía bariátrica.

Las combinaciones utilizadas para llegar a obtener los artículos fueron, en Pubmed (Lipectomy OR Abdominoplasty) AND (Physicaltherapy AND Postoperative) donde aparecieron 19 artículos y sólo se utilizaron 2, el resto se excluyó por no entrar en los criterios de inclusión. Con la segunda combinación (Abdominoplasty AND Phototherapy) se encontraron sólo 5 donde se seleccionó sólo 1 artículo.

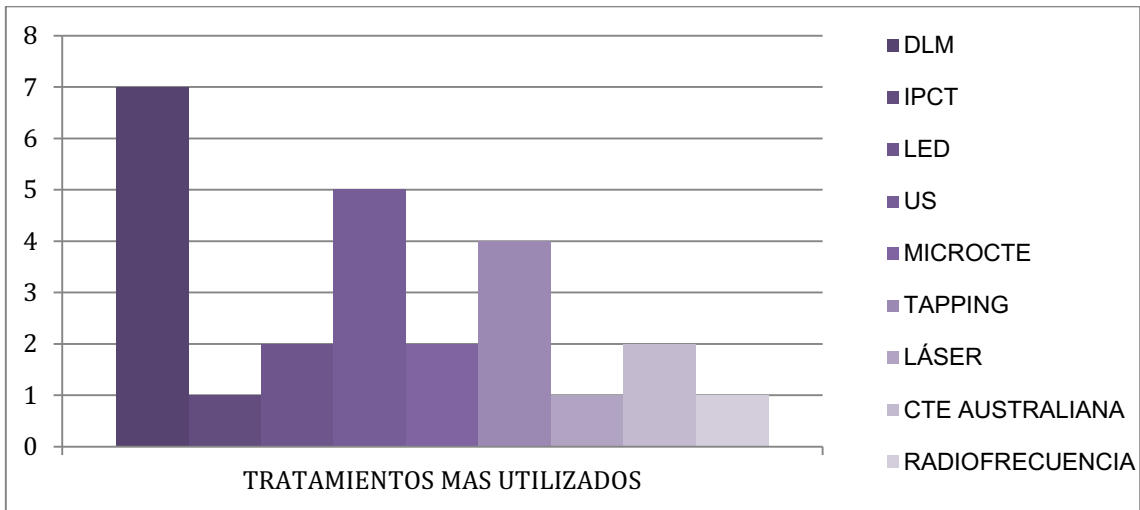
En Bireme con la combinación (Abdominoplasty AND PhysicalTherapyModalities) se encontraron 7 artículos y se escogieron 2 ya que el resto no cumplía con los criterios.

En Scielo con la combinación (Abdominoplasty AND Physicaltherapy) se encontró sólo 2 artículos de los cuales se utilizó 1.

En Google Académico con la combinación (Abdominoplasty AND Physicaltherapy AND postoperativeperiod) se hallaron 152 artículos y se analizó sólo 3 artículos.

Los últimos dos artículos analizados se encontraron en las referencias de otros artículos que no fueron utilizados ya que no correspondían a los criterios de inclusión.

Al llevar a cabo la búsqueda en distintas bases de datos, se obtuvo un total de 185 artículos de los cuales sólo 11 de ellos fueron incluidos en esta revisión bibliográfica y el resto, con un total de 174, fueron eliminados.



**Figura N°6.** Tratamientos más utilizados en los artículos seleccionados.

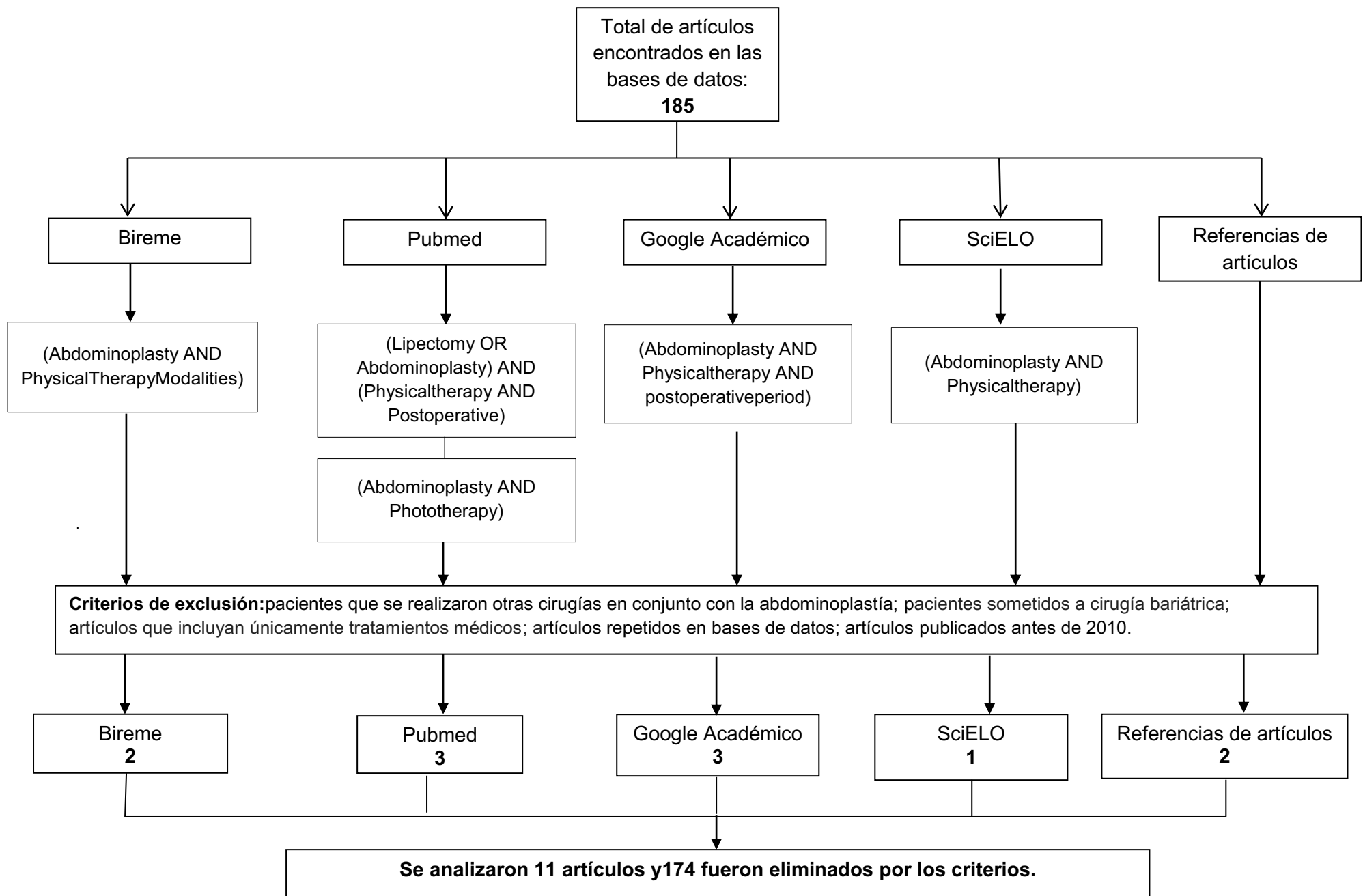


Figura N° 7. Diagrama de flujo para la selección de artículos.

Autor	Título	Año	Diseño de estudio	Objetivo	Métodos y sujetos	Variables	Resultados
Nogueira et al.	Laser e ultrasonificatização em pacientes submetidos à abdominoplastia	2011	Serie de casos.	Analizar la eficacia y rendimiento del ultrasonido y láser de baja intensidad (As-Ga) en el tratamiento fisioterapéutico de pacientes con procesos ulcerativos cutáneos agudos.	<p>Muestra: 4 mujeres de 28 a 53 años con alteraciones en la cicatrización (necrosis) de la herida quirúrgica post abdominoplastia.</p> <p>Protocolo: 5 sesiones consecutivas y luego 3 veces por semana. Tratamientos hasta 4 meses según profundidad de la lesión. Se utilizó ultrasonido de 3Mhz. Y laser Arseniuro de Galio (904nm).</p>	Herida quirúrgica	<p>Las primeras 3 pacientes presentaron lesiones pequeñas y superficiales teniendo una reparación tisular más rápida. La 4º presentó necrosis de la herida quirúrgica lo que conllevó un tiempo mayor para el cierre de la lesión.</p> <p>La intervención temprana con laser y ultrasonido en heridas quirúrgicas ayuda a reducir la lesión con una mejor calidad en la herida cicatricial.</p>



Autor	Título	Año	Diseño de estudio	Objetivo	Métodos y sujetos	Variables	Resultados
Masson et al	Manual lymphatic drainage and therapeutic ultrasound in liposuction and lipoabdominoplasty post-operative period	2014	Ensayo clínico longitudinal prospectivo.	Investigar los efectos de la asociación entre el drenaje linfático manual y el ultrasonido terapéutico sobre el edema, el dolor y la fibrosis tisular en el período postoperatorio de liposucción y lipoabdominoplastía.	<p>Muestra: 18 mujeres entre 18 y 60 años, en el período postoperatorio de lipoabdominoplastía o liposucción.</p> <p>Protocolo: 12 sesiones de fisioterapia 3 veces por semana 40min cada una, con la aplicación de ultrasonido terapéutico seguida del drenaje linfático manual. Faja de compresión por 3 meses POP.</p> <p>Grupo LG: n°10.</p> <p>Grupo LAG: n°8.</p>	Dolor Edema Fibrosis	<p>En el grupo LG, hubo una disminución estadísticamente significativa del dolor desde la IA a FA y DA hacia la FA. En el LAG, se observó una disminución estadísticamente significativa solo de la EI hacia la FA; sin embargo, hacia la FA, hubo ausencia de sensación de dolor.</p> <p>Edema: LG, hubo una disminución estadísticamente significativa de IA a FA y de DA a FA; en el LAG, hubo una disminución estadísticamente significativa de IA a DA y a FA.</p> <p>En FA hubo edema en ambos grupos.</p> <p>Fibrosis:</p> <p>En la EI el 100% presentaba fibrosis. LG, hubo una disminución estadísticamente significativa de la IA a FA y de DA hacia la FA; en el LAG se observó una disminución estadísticamente significativa solo de la IA a FA. En FA, la fibrosis tisular no estuvo totalmente ausente en ambos grupos, sin embargo, la evidencia mostró un grado menor, en comparación con el de la IA.</p>

LG: grupo de lipoaspiración; LAG: grupo de lipoabdominoplastía; IA: evaluación inicial; DA: durante la evaluación; FA: evaluación final.

Autor	Título	Año	Diseño de estudio	Objetivo	Métodos y sujetos	Variables	Resultados
Chi et al	Use of linfotapping, combined therapy and manual lymphatic drainage on fibrosis in postoperative of abdominoplasty	2016	Ensayo clínico experimental prospectivo.	Identificar los efectos de dos protocolos diferentes en el tratamiento de la fibrosis secundaria al POP de abdominoplastía y liposucción abdominal.	<p>Muestra: 10 mujeres entre 44-51 años con abdominoplastía o liposucción asociada o no con 7 días de POP.</p> <p>Protocolo: 10 sesiones de 90min 2 veces por semana.</p> <p>Grupo en fase proliferativa: nº 4. DLM y tapping en forma de abanico.</p> <p>Grupo en fase de remodelación: nº 6. DLM, tapping en forma de abanico y terapia combinada (ultrasonido y corriente australiana).</p>	Fibrosis	Ambas evaluaciones de fibrosis mostraron diferencias estadísticamente significativas al comparar las evaluaciones inicial y final. Los protocolos propuestos fueron eficientes para el tratamiento de fibrosis secundaria a cirugías de abdominoplastía asociada o no a liposucción. El tiempo de inicio de tratamiento interfiere en el resultado ya que cuanto antes se inicie el tratamiento POP mejor será el resultado porque no se instala la desorganización de colágeno.

POP: postoperatorio; DLM: drenaje linfático manual.

Autor	Título	Año	Diseño de estudio	Objetivo	Métodos y sujetos	Variables	Resultados
Ramos et al.	Photobiomodulation Improved the First Stages of Wound Healing Process After Abdominoplasty: An Experimental, DoubleBlinded, Non-randomized Clinical Trial	2018	Ensayo experimental, prospectivo, doble ciego, controlado y no aleatorizado	Evaluar el efecto clínico de la fotobiomodulación en el proceso de cicatrización de heridas posquirúrgicas y analizar su influencia en las etapas de cicatrización para comprender en qué etapa es mejor aplicarla.	<p>Muestra: 17 mujeres de 18 a 55 años en post abdominoplastía.</p> <p>Protocolo: comenzaron 48hs postquirúrgico durante 10 sesiones. Se utilizaron dos dispositivos LED (diodo y placebo).</p> <p>El LED se aplicó en el lado derecho mientras que el segundo dispositivo se utilizó en el lado izquierdo de la cicatriz emitiendo una iluminación simple sin ningún tratamiento. Se colocó un separador en la línea media para evitar cruces de iluminación.</p>	Herida quirúrgica	<p>En la Vancouver ScarScale (VSS) la calidad de las cicatrices fue significativamente mejor en el lado tratado en comparación con el lado no tratado a 1º y 6º meses después de la cirugía.</p> <p>Las puntuaciones obtenidas con la ObserverScarAssessmentScale (OSAS) fueron las mismas. Los resultados estéticos fueron mejores en el lado tratado que el lado no tratado en el 1º y 6º mes después de la abdominoplastía.</p> <p>Los resultados de las evaluaciones de los pacientes (PatientScarAssessmentScale) también mostraron resultados cosméticos significativamente mejores del lado tratado 1º y 6º meses después de la cirugía.</p> <p>Las fotografías demostraron que el área de las cicatrices fue significativamente más pequeña en el lado tratado en comparación con el no tratado en 1º y 6º meses después de la cirugía.</p>

Autor	Título	Año	Diseño de estudio	Objetivo	Métodos y sujetos	Variables	Resultados
Chi, Ángela Lange et al	Prevention and treatment of ecchymosis, edema, and fibrosis in the pre-, trans-, and postoperative periods of plastic surgery	2018	Ensayo clínico controlado.	Evaluar la ocurrencia de equimosis, edema y fibrosis postoperatoria en pacientes sometidos a liposucción y/o abdominoplastía y correlacionar estadísticamente estas ocurrencias con el tratamiento pre y transoperatorio.	<p>Muestra: 20 mujeres de 18 a 56 años con indicación quirúrgica de abdominoplastía y/o liposucción abdominal.</p> <p>Protocolo: un total de 15 sesiones de 1 hora c/u. Se aplicó drenaje linfático manual con el método Leduc, microcorriente 20 min, LED rojo durante 20 min ambas en abdomen y tapping.</p> <p>GE: n°=10. En preoperatorio antiglicante oral nutricosmético, antiglicante tópico, dieta con ingesta baja de glucosa. En intraoperatorio aplicación de tapping en forma de “abanico” en las regiones operadas y espuma de contención 360.</p> <p>GC: n°=10. Recibieron sólo tratamiento postoperatorio.</p>	Edema Fibrosis Equimosis	<p>GE presentó menor número de sesiones que el GC.</p> <p>La aparición de fibrosis en el GE fue significativamente menos común que en el GC.</p> <p>El grado de fibrosis fue menor en el GE. La termografía inicial fue predominantemente normal en el GE. No se presentó edema intenso en el GE.</p> <p>La aparición de equimosis fue menor en el GE.</p> <p>GE mostró mayor reducción en la perimetría en surco inframamario y ombligo que GC, en cresta ilíaca no hubo diferencias.</p>

GE: grupo experimental; GC: grupo control.

Autor	Título	Año	Diseño de estudio	Objetivo	Métodos y sujetos	Variables	Resultados
Maningas et al	Manual Lymphatic Drainage in Postoperative Abdominoplasty With Core Liposuction Patients	2019	Estudio prospectivo y comparativo.	Determinar los beneficios del drenaje linfático manual evaluando la cantidad de edema a las 6 y 8 semanas después de la abdominoplastía con liposucción central en pacientes que recibieron o no DLM durante 3 semanas.	<p>Muestra: 20 mujeres de 30 a 60 años que se sometieron a abdominoplastía y liposucción central.</p> <p>Protocolo: uso de prenda de compresión estándar las 24 horas del día durante 8 semanas después de la cirugía.</p> <p>GC: nº10. Sólo prenda de compresión.</p> <p>GE: nº10. Prenda de compresión y DLM dos veces por semana durante 3 semanas (semanas 6, 7 y 8 posoperatorias). Instrucciones de ejercicios en casa, técnica similar al masaje.</p>	Edema.	La mayoría de las reducciones del edema se encontraron 3 cm por debajo del ombligo. Los participantes perdieron un promedio de 4,3 cm en el GE y 3,6 cm en el GC. Aunque los pacientes en el grupo de tratamiento tuvieron mayores reducciones en el edema, no se encontraron diferencias en las reducciones medias entre los grupos.

GC: grupo control; GE: grupo experimental; DLM: drenaje linfático manual.

Autor	Título	Año	Diseño de estudio	Objetivo	Métodos y sujetos	Variables	Resultados
Abdelhalim et al	Influences of Intermittent Pneumatic Compression Therapy on Edema and Postoperative Patient's Satisfaction After Lipoabdominoplasty	2021	Estudio prospectivo aleatorizado	Evaluar los efectos de la terapia de compresión neumática intermitente en el control postoperatorio en el edema abdominal y la satisfacción del paciente después de lipoabdominoplastía.	<p>Muestra: 43 mujeres cursando postoperatorio de lipoabdominoplastía.</p> <p>Protocolo: prenda de compresión durante 24hs, durante 4 semanas.</p> <p>Grupo A: 22 pacientes usaron prenda de compresión.</p> <p>Grupo B: 21 pacientes usaron prenda de compresión y terapia de compresión neumática intermitente por 45 min, 3 veces por semana, por 4 semanas.</p>	Edema  Satisfacción del paciente.	<p>En la circunferencias abdominales en los tres niveles de medición hubo diferencias estadísticamente no significativas entre ambos grupos en el inicio de la evaluación y durante la evaluación, mientras que en la evaluación final, hubo diferencia estadísticamente significativa entre ambos grupos a favor del grupo B.</p> <p>En cuanto a la puntuación satisfactoria de VAS, se observó diferencia no significativa entre ambos grupos en el inicio de la evaluación, mientras que durante la evaluación y al final de la evaluación hubo diferencias estadísticamente significativas entre ambos grupos a favor del grupo B.</p>

Autor	Título	Año	Diseño de estudio	Objetivo	Métodos y sujetos	Variables	Resultados
Chi et al	Use of lymphatic taping to prevent the formation of ecchymosis in abdominoplasty and liposuction	2021	Ensayo clínico controlado.	Evaluar la ocurrencia de equimosis en pacientes sometidas a abdominoplastía asociada a liposucción tradicional de abdomen y flancos, y correlacionar estadísticamente estas ocurrencias con el tratamiento de taping linfático durante la cirugía.	<p>Muestra: 20 mujeres entre 20 y 60 años que se encontraban en fase preoperatoria, transoperatoria y posoperatoria de cirugía plástica de abdominoplastía y/ o liposucción tradicional de abdomen y flancos.</p> <p>Protocolo: uso tapping linfático intraoperatorio hasta el 4° día del postoperatorio en forma de abanico.</p> <p>GE: n°=10, uso de tapping linfático.</p> <p>GC: n°=10, no recibió ningún tratamiento.</p>	Equimosis  Dolor	<p>El grupo experimental mostró una mejor respuesta en la resolución de la equimosis, en relación al grupo control.</p> <p>La aparición de equimosis fue menor en el GE en comparación con el GC, con resultados estadísticamente significativos.</p> <p>En la escala visual analógica de dolor (VAS), el grupo experimental no reportó dolor en la región operada.</p>

GE: grupo experimental; GC: grupo control.

Autor	Título	Año	Diseño de estudio	Objetivo	Método	Resultados
Patricia Froes et al.	Protocolo fisioterapêutico para o pósoperatório de abdominoplastia	2012	Revisión bibliográfica	Desarrollar y presentar una propuesta fisioterapêutica para el postoperatorio de pacientes sometidos a abdominoplastia, teniendo en cuenta las fases de cicatrización, complicaciones más frecuentes y nuevas tecnologías.	Recolectaron datos de 260 historias clínicas de pacientes sometidas a este tipo de cirugía.	El drenaje linfático manual y el ultrasonido de 3 MHz fueron los recursos utilizados por todos los pacientes. En menor medida la radiofrecuencia para tratar la fibrosis. Para la endermoterapia consideran que se necesitan más estudios para su aplicación segura.



Autor	Título	Año	Diseño de estudio	Objetivo	Método	Resultados
Lorrayne Pereira Santos et al.	Dermatofunctional physiotherapy in postoperative of abdominoplasty: a literature review	2013	Revisión bibliográfica	Identificar los recursos fisioterapéuticos dermatofuncionales existentes en la literatura para el postoperatorio de pacientes intervenidos de abdominoplastía	Se realizaron búsquedas en diferentes bases de datos.	Hallaron varios recursos fisioterapéuticos para actuar en el postoperatorio de la abdominoplastía como drenaje linfático manual, ultrasonido, crioterapia, corriente galvánica y microcorrientes, estimulación eléctrica (TENS), radiofrecuencia, endermoterapia, masoterapia, kinesioterapia (movilización, ejercicios) y fisioterapia respiratoria.

Autor	Título	Año	Diseño de estudio	Objetivo	Método	Resultados
Adriano José Silva et al.	Physical therapy resources in the postoperative period of plastic surgery: literature review	2020	Revisión bibliográfica	Buscar los recursos más utilizados por la fisioterapia dermatofuncional en el postoperatorio de cirugía plástica corporal con énfasis en las terapias manuales.	Se realizaron búsquedas en diferentes bases de datos. Incluyeron los siguientes estudios centrados en el postquirúrgico de abdominoplastía <ul style="list-style-type: none"> <li>● Zanella et al (2011)</li> <li>● Silva et al (2014)</li> <li>● Miranda et al (2015)</li> <li>● Chi et al (2016)</li> </ul>	Las terapias más utilizadas fueron las manuales como el drenaje linfático y el masaje clásico pero también puede ser de eficacia el uso de ultrasonido, láser de baja intensidad, también kinesioterapia y estiramientos.

## **VI.a. Análisis de resultados.**

**Nogueira et al. (2011)** realizaron un estudio retrospectivo a través de una serie de historias clínicas de pacientes sometidas a abdominoplastía cuyo objetivo fue analizar la eficacia y rendimiento del ultrasonido y láser de baja intensidad (As-Ga) en el tratamiento kinésico de pacientes con procesos ulcerativos cutáneos agudos.

Formaron parte del estudio 4 mujeres de 28 a 53 años con alteraciones en la cicatrización (necrosis) de la herida quirúrgica post abdominoplastía.

El protocolo de tratamiento consistió en ultrasonido con una frecuencia de 3 MHz, potencia de 0,5 W/cm<sup>2</sup>, modo continuo y tiempo de 4 a 6 minutos; y láser (As-Ga) con longitud de onda de 904 nm, frecuencia de 5 Hz, profundidad de 5 mm, dosis de 50mj, con un tiempo de 4 a 7 minutos (dependiendo de la extensión de cada lesión) con aplicación de modo puntual y en barrido.

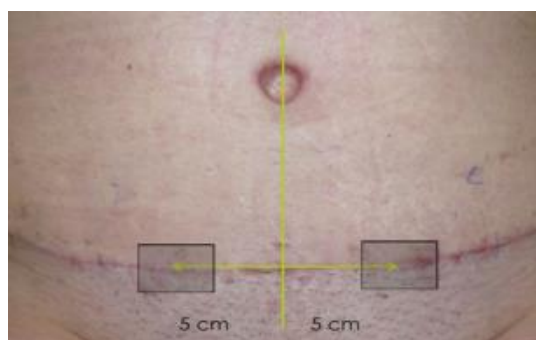Se sometieron a 5 sesiones consecutivas y luego 3 veces por semana. Tratamientos hasta 4 meses según profundidad de la lesión.

Las primeras 3 pacientes presentaron lesiones pequeñas y superficiales teniendo una reparación tisular más rápida. La 4ª presentó necrosis de la herida quirúrgica lo que llevó a un tiempo mayor para el cierre de la lesión.

La intervención temprana con láser y ultrasonido en heridas quirúrgicas ayuda a reducir la lesión con una mejor calidad en la herida cicatricial.<sup>13</sup>

**Ramos et al. (2018)** realizaron un ensayo experimental, prospectivo, doble ciego, controlado y no aleatorizado que tuvo como objetivo evaluar el efecto clínico de la fotobiomodulación en el proceso de cicatrización de heridas posquirúrgicas y analizar su influencia en las etapas de cicatrización para comprender en qué etapa es mejor aplicarla.

Participaron 17 mujeres de 18 a 55 años que se sometieron a una abdominoplastía. Los tratamientos de fotobiomodulación comenzaron 48hs después de la cirugía y se realizaron en días alternos, durante 10 sesiones. Se utilizaron dos dispositivos LED (diodo emisor de luz); el dispositivo que proporcionaba el tratamiento se aplicó en el lado derecho de la cicatriz postoperatoria, mientras que el segundo dispositivo se utilizó en el lado izquierdo emitiendo una iluminación simple sin ningún tratamiento y se colocó un separador en la línea media para evitar cruces de iluminación.



**Figura N°8:** área a tratar con dispositivos LED, Ramos 2018.

Se programaron evaluaciones clínicas de ambas partes de las cicatrices al mes, a los 6 y 12 meses después de la operación utilizando escalas de evaluación de la cicatriz, fotografías estandarizadas y cuestionarios subjetivos simples durante un período de seguimiento de 1 año.

La Vancouver ScarScale (VSS) y la Patient and ObserverScarAssessmentScale (POSAS) fueron aplicadas por dos cirujanos plásticos independientes. La evaluación se realizó siempre en un área marcada de 2cm<sup>2</sup>, localizada a 5 cm de la línea media al lado tratado y al lado no tratado. VSS evalúa cuatro variables (pigmentación, vascularización, flexibilidad y altura) para dar una puntuación total de 0 a 13, donde 0 corresponde a una piel normal. POSAS está compuesto por dos escalas numéricas, una la completa el médico (OSAS: ObserverScarAssessmentScale) y la otra la completa el paciente (PSAS: PatientScarAssessmentScale). OSAS evalúa cinco características (vascularización, pigmentación, grosor, relieve y flexibilidad), para dar una puntuación total de 5 a 50, donde 5 corresponde a una piel normal. PSAS evalúa seis variables (dolor, picazón, color, rigidez, grosor e irregularidad) para dar una puntuación total de 6 a 60, donde 6 representa una piel normal sin síntomas.

En la Vancouver ScarScale (VSS) la calidad de las cicatrices fue significativamente mejor en el lado tratado en comparación con el lado no tratado a 1 y 6 meses después de la cirugía.

Las puntuaciones obtenidas con la ObserverScarAssessmentScale (OSAS) fueron las mismas. Los resultados estéticos fueron mejores en el lado tratado que el lado no tratado en el 1er y 6to mes después de la abdominoplastía.

Los resultados de las evaluaciones de los pacientes (PatientScarAssessmentScale) también mostraron resultados cosméticos significativamente mejores del lado tratado 1 y 6 meses después de la cirugía.

Las fotografías demostraron que el área de las cicatrices fue significativamente más pequeña en el lado tratado en comparación con el no tratado en 1 y 6 meses después de la cirugía.

La fotobiomodulación tuvo un efecto beneficioso general sobre la calidad de la cicatriz en el 1º y 6º mes después de la cirugía. De hecho, la calidad de la cicatriz mejoró en el lado tratado en comparación con el lado no tratado según todas las diferentes herramientas de evaluación utilizadas en este ensayo. Al año de seguimiento, los participantes no notaron diferencias entre el lado tratado y no tratado de la cicatriz, lo que sugiere que la terapia LED parece ser una tecnología prometedora para acelerar las primeras etapas del proceso de cicatrización de heridas.<sup>24</sup>

Ambos autores evaluaron terapéuticas para tratar la herida cicatricial. En el caso de Ramos et al. obtuvo mejores resultados ya que el inicio de las sesiones fue a las 48 hs del postoperatorio y tuvo una muestra mayor que la de Nogueira et al. que contaba con 4 pacientes solamente. A pesar de utilizar diferentes terapias lograron resultados similares, el área más pequeña y superficial y una mayor calidad de cicatriz con mejor resultado estético. Ambos concluyeron que el tiempo de inicio de tratamiento debe ser lo antes posible para acelerar el proceso de cicatrización y prevenir complicaciones mayores como necrosis.

**Masson et al (2014)** realizaron un ensayo clínico longitudinal prospectivo, con el objetivo, de investigar los efectos de la asociación entre el drenaje linfático manual y el ultrasonido terapéutico sobre el edema, el dolor y la fibrosis tisular en el período postoperatorio de liposucción y lipoabdominoplastía.

Participaron de este estudio 18 mujeres con edades entre 18 y 60 años, en el período postoperatorio de lipoabdominoplastía o liposucción en abdomen, flancos y tronco inferior, que presentaron fibrosis tisular. Todos los pacientes usaron la prenda de compresión elástica durante 3 meses continuos en el período postoperatorio.

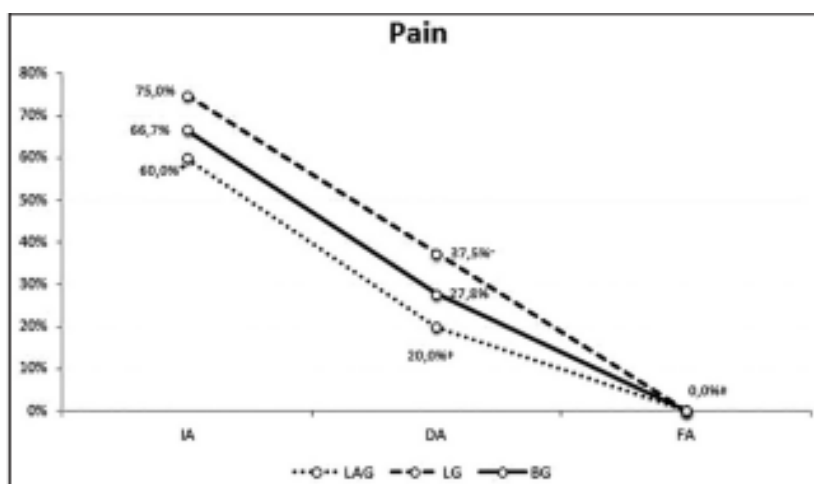
Los pacientes fueron divididos en 2 grupos según el tipo de cirugía a la que fueron sometidos, los cuales 10 pacientes formaron parte del grupo de liposucción (LG) y 8 de lipoabdominoplastía (LAG). Ambos grupos se sometieron a 12 sesiones de

kinesiología, 3 veces por semana, 40 minutos cada una, con la aplicación de ultrasonido terapéutico seguida del drenaje linfático manual.

Para la aplicación del ultrasonido se utilizó una frecuencia de 3 MHz, modo continuo, intensidad de 0,8 W/cm<sup>2</sup>, potencia de 2,8 W, y la técnica de aplicación fue de contacto directo. El tiempo de aplicación se calculó específicamente para cada paciente, siendo la relación entre el área de tratamiento y el área de radiación efectiva = 1. Posteriormente se aplicó la técnica de drenaje linfático manual mediante el método de Leduc, en la parte superior e inferior de abdomen y flancos.

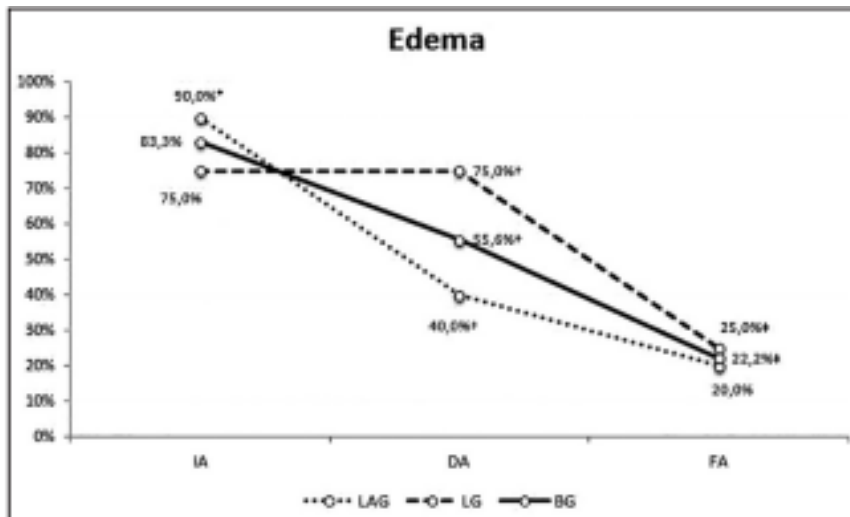
Fueron evaluadas en tres momentos diferentes: en la preintervención, denominada evaluación inicial (AI), que se realizó previo al inicio de las sesiones; después de la 6ª sesión, llamada durante la evaluación (DA) y en la postintervención, tras la duodécima sesión, la evaluación final (FA).

En cuanto a la presencia de dolor en el grupo LG, hubo una disminución estadísticamente significativa de la IA a la FA y una tendencia hacia la significancia DA a la FA. En el LAG, se observó una disminución estadísticamente significativa sólo de la IA a la FA; sin embargo, en la AF, hubo ausencia de sensación de dolor.



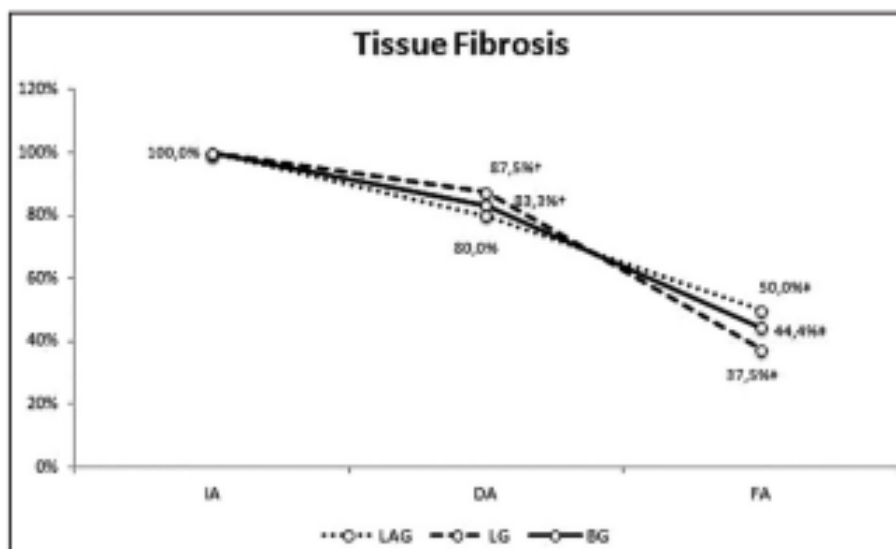
**Figura N° 9:** presencia de dolor en los grupos LG y LAG antes de la intervención, durante y al final de la misma, Masson 2014.

En la presencia de edema en el LG, hubo una disminución estadísticamente significativa de la IA a la FA y DA a la FA; en el LAG, hubo una disminución estadísticamente significativa de la IA a DA y a la FA. En la evaluación final ambos grupos presentaron edema. El grupo de LG tenía el 25% y el LAG el 20% de edema diagnosticado.



**Figura N°10:** presencia de edema en los grupos LG y LAG antes de la intervención, durante y al final de la misma, Masson 2014.

En cuanto a la presencia de fibrosis tisular, en la IA, el 100% de los pacientes presentaba fibrosis tisular diagnosticada clínicamente mediante el protocolo de evaluación de los niveles de fibrosis. En el grupo de LG, hubo una disminución estadísticamente significativa de la IA a la FA y DA a FA; en el LAG se observó una disminución estadísticamente significativa sólo de la IA a la FA. En la AF, la fibrosis tisular no estuvo totalmente ausente en ambos grupos, en el grupo LG todavía tenía un 37% de fibrosis tisular y LAG un 50%.



**Figura N°11:** presencia de fibrosis en los grupos LG y LAG antes de la intervención, durante y al final de la misma, Masson 2014.

La asociación entre drenaje linfático manual y el ultrasonido terapéutico proporcionó una disminución estadísticamente significativa del edema y la fibrosis y también logró eliminar el dolor en ambos grupos.<sup>23</sup>

**Maningas et al (2019)** realizaron un estudio prospectivo y comparativo. El propósito de este estudio fue determinar los beneficios del drenaje linfático manual (DLM) evaluando la cantidad de edema a las 6 y 8 semanas después de la abdominoplastía con liposucción central en pacientes que recibieron o no DLM durante 3 semanas.

Participaron 20 mujeres de 30 a 60 años, que se sometieron a una abdominoplastía y liposucción central. Las participantes se dividieron en 2 grupos iguales. Todos los participantes usaron una prenda de compresión estándar durante 8 semanas después de la cirugía. El grupo control solo usó la prenda de compresión.

A partir de las 6 semanas posteriores a la cirugía, el grupo de tratamiento fue tratado dos veces por semana durante 3 semanas (6 visitas). También se les dio instrucciones de ejercicios en el hogar, utilizando una técnica de masaje similar a la indicada. El drenaje se realizó mediante la técnica Método Vodder.

A las 6 y 8 semanas después de la cirugía, se midió la circunferencia de la cintura de todos los participantes en 3 lugares: en el ombligo, 3 cm por encima del ombligo y 3 cm por debajo. Para el grupo de tratamiento las circunferencias se midieron en la segunda visita de la semana. El grupo control fue a la clínica para realizar las mediciones en la semana 6 y luego en la semana 8.

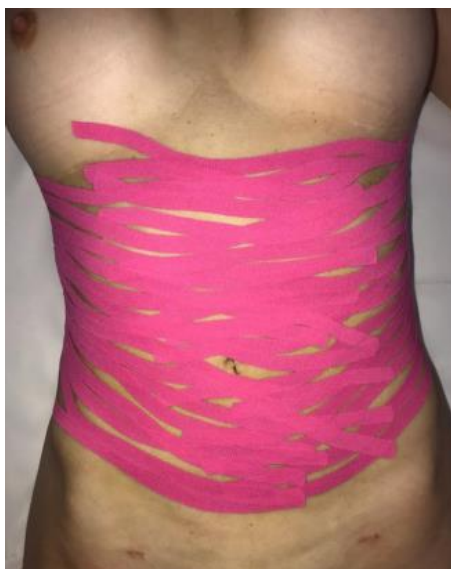La mayoría de las reducciones del edema se encontraron 3 cm por debajo del ombligo; los participantes perdieron un promedio de 4,3 cm en el grupo de tratamiento y 3,6 cm en el grupo de control. Aunque los participantes en el grupo de tratamiento tuvieron mayores reducciones en el edema, no se encontraron diferencias en las reducciones medias entre los grupos.

Los resultados de este estudio sugirieron que recibir DLM después de la abdominoplastía con liposucción central causó una mayor reducción del edema que las prendas de compresión solas.<sup>2</sup>

**Chi et al. (2016)** realizaron un ensayo clínico experimental prospectivo, en el que tuvieron como objetivo identificar los efectos de dos protocolos diferentes en el tratamiento de la fibrosis secundaria al postoperatorio de abdominoplastía y liposucción abdominal.

Se incluyeron 10 mujeres entre 44 y 51 años, sometidas a abdominoplastía o liposucción abdominal asociada o no, con al menos 7 días de postoperatorio.

Se dividieron en 2 grupos determinados según la fase de reparación tisular. En la fase de proliferación después de 7 días, se realizó drenaje linfático manual con el método Leduc en todo el cuerpo y tapping en forma de abanico, el cual se corta la cinta en toda su longitud con al menos 5 cortes, siendo unida por el ancla fija sin tensión. Se instruyó a los pacientes para que mantuvieran las cintas en el cuerpo durante un período de 3 días, prolongando el efecto del drenaje. En la fase de remodelación 20 días después de la operación, se realizó drenaje linfático, tapping en forma de abanico y terapia combinada (ultrasonido y corriente australiana). El protocolo utilizado fue programado en el dispositivo como posquirúrgico tardío (modo continuo, frecuencia portadora de 1 KHz, frecuencia de modulación de corriente de 50 Hz, y máxima intensidad tolerada por el paciente). Un día antes del regreso de todos los pacientes sometidos al estudio, se les indicó retirar las cintas para reposo de 24 horas de la piel.



**Figura N°12:**tapping linfático en forma de abanico, Chi 2016.

El tratamiento consiste en 10 sesiones, con una duración media de 90 minutos cada una, 2 veces por semana.

Los pacientes que se encontraban en fase proliferativa lograron una reversión completa de fibrosis tras someterse a drenaje linfático acompañado de tapping ya que se cree que promueve una mejora en el metabolismo debido al constante drenaje que proporciona. Los pacientes en fase de remodelación obtuvieron resultados satisfactorios con el uso de tapping junto con drenaje linfático y terapia combinada, incluso en el postoperatorio tardío.



Cabe destacar que los pacientes de la fase proliferativa se sometieron a una combinación de abdominoplastía y liposucción, lo que puede atraer mayores complicaciones tanto durante la cirugía como en el postoperatorio.

El drenaje linfático manual asociado con tapping para la fase proliferativa de reparación tisular y drenaje linfático manual asociado a terapia combinada y tapping para la fase de remodelado, mostraron resultados eficaces en el tratamiento de la fibrosis secundaria a cirugías de abdominoplastía asociadas o no a liposucción.

El tratamiento postoperatorio debe iniciarse lo más temprano posible, para evitar posibles complicaciones postoperatorias. Cuanto más tardío es el tratamiento de la fibrosis tisular, peor es su pronóstico, ya que se acentúan todas las fases de cicatrización y también la desorganización del colágeno, dificultando su reorganización.<sup>15</sup>

**Chi, Ángela Lange et al (2018)** realizaron un ensayo clínico controlado donde su objetivo fue evaluar la ocurrencia de equimosis, edema y fibrosis postoperatoria en pacientes sometidos a liposucción y/o abdominoplastía y correlacionar estadísticamente estas ocurrencias con el tratamiento pre y transoperatorio.

Incluyó a 20 mujeres de 18 a 56 años que se dividieron en dos grupos, el grupo de control y el grupo experimental con 10 pacientes en cada uno. Los pacientes del GC y GE fueron evaluados preoperatoriamente y diariamente después del 4º día postoperatorio hasta el final del tratamiento.

El postoperatorio en el GC se inició a partir del 4º día con sesiones de 1 hora con un total de 15 sesiones.

Los recursos terapéuticos utilizados en todas las sesiones fueron: drenaje linfático manual con el método Leduc en miembros inferiores, miembros superiores, abdomen y flancos, microcorriente (frecuencia, 250 Hz; intensidad, 150  $\mu$ A) durante 20 minutos en abdomen, LED rojo (650-959 nm) durante 20 minutos en el abdomen, y aplicación de vendaje en la zona operada con la aplicación elegida de acuerdo a la alteración encontrada (edema, equimosis o fibrosis), con corte en “tela” o “cesta” para fibrosis, “abanico” o “pulpo” para edema, y corte “hashtag” para equimosis, con un descanso de 3-5 días entre ellos y 1 día a la siguiente aplicación cuando sea necesario.

El grupo GE recibió atención durante los períodos pre, trans y postoperatorio. En el preoperatorio, pautas sobre cuidados postoperatorios, orientación nutricional con ingesta de glucosa baja, un antiglicante oral nutricosmético y uno tópico en la zona

intervenida, durante un mes; todo esto para un mejor control de la inflamación y el estrés oxidativo.

El tratamiento intraoperatorio del grupo GE se realizó con la aplicación de vendajes linfáticos en forma de abanico en las regiones operadas, se cortaron en cinco porciones diferentes posicionados con tensión mínima en las regiones de abdomen (con base fija en la región axilar bilateralmente) y flancos (con base fija en la región coxígea) y espuma de contención 360° en la región operada debajo de la malla quirúrgica. Se ofreció el mismo tratamiento postoperatorio a los pacientes del GE y del GC.

La fibrosis se evaluó durante todas las sesiones mediante palpación, inspección visual, análisis de termografía de contacto y documentación fotográfica en ambos grupos. El edema se evaluó con perimetría y el peso corporal; y la equimosis mediante documentación fotográfica.

Los resultados mostraron que el GE presentó menor número de sesiones que el GC. El GE no reportó dolor en la región operada, mientras que el GC sí reportó. En cuanto a la perimetría que se realizó en el surco inframamario, obliquo y cresta ilíaca el GE mostró una mayor reducción que el GC en todas las medidas excepto en cresta.

La aparición de fibrosis en el GE fue significativamente menor que en el GC al igual que el grado de fibrosis. La termografía inicial fue predominantemente normal en el GE. No se presentó edema intenso en el GE. La aparición de equimosis fue menor en el GE.

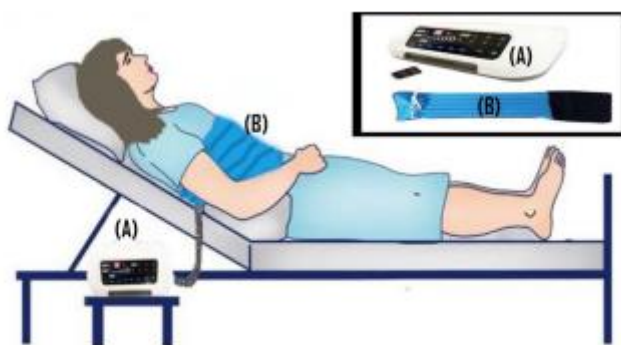Estos resultados sugirieron que el uso preoperatorio de cosméticos antiglicantes, nutricosméticos y medicamentos antiinflamatorios asociados con la colocación transoperatoria de tapping linfático debajo de la espuma de contención reducen el edema, la formación de equimosis y formación de fibrosis en el período postoperatorio. También disminuye el número de sesiones de kinesiología y acelera la recuperación del paciente.<sup>12</sup>

**Abdelhalim et al (2021)** realizaron un estudio prospectivo aleatorizado en el que tuvo como objetivo evaluar los efectos de la terapia de compresión neumática intermitente en la resolución del edema y la mejora en la satisfacción del paciente en postoperatorio de lipoabdominoplastía.

Se incluyeron 43 mujeres de 35 a 55 años de edad, que se sometieron a lipoabdominoplastía. Se dividieron al azar en dos grupos, grupo A conformados por 22 pacientes y Grupo B por 21 pacientes.

Los pacientes del Grupo A usaron una prenda de compresión (presión de 17 a 20 mmhg) durante 24hs y visitaron la clínica de fisioterapia 1 vez por semana durante 4 semanas para una evaluación de rutina del uso de la prenda.

El Grupo B también usó el mismo tipo de prenda además de la aplicación de IPCT (terapia de compresión neumática intermitente) supervisada por un kinesiólogo. Este dispositivo es una bomba de aire mecánica con un cinturón que introduce una presión intermitente dinámica, potente y cómoda (30-240 mmhg) en el área abdominal a través de un manguito de cintura o abdomen. El borde superior del cinturón de compresión se colocó por debajo del esternón y la presión del cinturón fue de 40 mmhg sin molestias durante la aplicación de IPCT. Los pacientes fueron colocados en posición de semi-Fowler; el cinturón de compresión se conectó al dispositivo IPCT y luego alrededor del área abdominal. Éste se infla gradualmente de distal a proximal alrededor del área abdominal seguido por el desinflado. El tiempo de tratamiento fue 45 minutos, 3 veces por semanas, durante 4 semanas (12 sesiones). El uso de la prenda de compresión se eliminó antes de la aplicación de IPCT.



**Fig. 2** Illustration of patient position in a semi-Fowler's position with the abdominal compression belt (B) connected to the IPCT device (A)

**Figura N°13:** paciente en posición semi-Fowler conectado al dispositivo IPCT, Abdelhalim 2021.

Los resultados se evaluaron 3 veces, antes del comienzo del estudio (IA), después de 2 semanas (DA) y al final del estudio, (después de 4 semanas de tratamiento, FA).

Para medir las circunferencias abdominales se utilizó una cinta métrica y se midió 3 cm por encima del ombligo, a nivel del ombligo y 3 cm por debajo. Estas mediciones se repitieron 3 veces para el mismo nivel y el valor se calculó en cm.

Para evaluar la satisfacción del paciente se utilizó la Escala Visual Analógica (VAS) de Satisfacción, la cual consiste en una línea horizontal de 100 mm el cual el extremo izquierdo de la línea (0) se refiere a la plena satisfacción y el extremo derecho (100) se refiere a ninguna satisfacción. La evaluación se realizó colocando una marca en la línea horizontal que apuntaba a su satisfacción y midiendo la distancia desde el punto final izquierdo hasta la marca del paciente y se registró como puntajes VAS para la satisfacción en mm. La pregunta precisa era “¿está satisfecho con el aspecto cosmético de su contorno abdominal?”.

En las circunferencias abdominales en los tres niveles de medición no hubo diferencias estadísticamente significativas entre ambos grupos en el inicio de la evaluación y durante la evaluación, mientras que en la evaluación final, hubo diferencia estadísticamente significativa entre ambos grupos a favor del grupo B.

En cuanto a la puntuación satisfactoria de VAS, se observó diferencia no significativa entre ambos grupos en el inicio de la evaluación, mientras que durante la evaluación y al final de la evaluación hubo diferencias estadísticamente significativas entre ambos grupos a favor del grupo B.

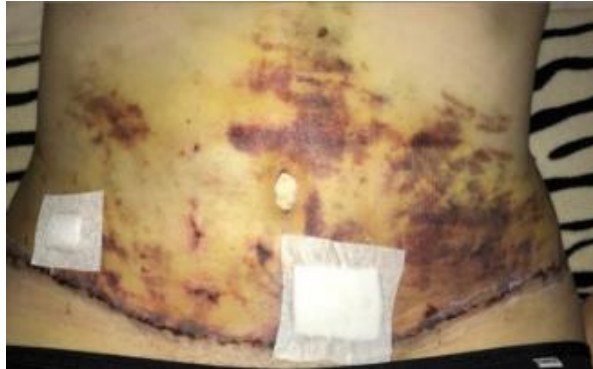Los resultados de los estudios revelaron una reducción significativa en las circunferencias abdominales en los tres niveles de medición y hubo un aumento considerable en la satisfacción del paciente después del IPCT.<sup>25</sup>

**Chi et al (2021)** realizaron un ensayo clínico controlado con el objetivo de evaluar la ocurrencia de equimosis en pacientes sometidas a abdominoplastía asociada a liposucción tradicional de abdomen y flancos, y correlacionar estadísticamente estas ocurrencias con el tratamiento de tapping linfático durante la cirugía.

Se incluyó a 20 mujeres entre 20 y 60 años que se encontraban en fase preoperatoria, transoperatoria y postoperatoria de cirugía plástica de abdominoplastía y/o liposucción tradicional de abdomen y flancos. Se dividió en dos grupos, 10 en el grupo control (GC) y 10 en el grupo experimental (GE).

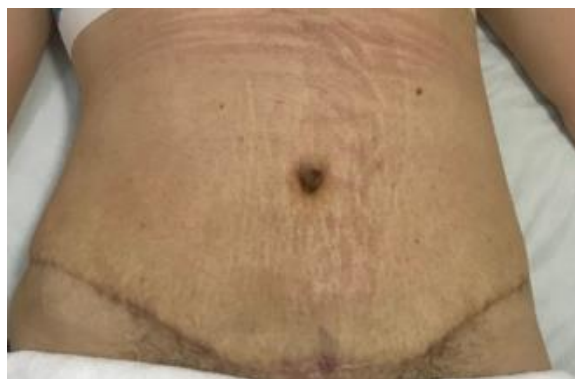El grupo control no recibió ningún tipo de tratamiento, fueron evaluados en el preoperatorio y al 4° día postoperatorio con fotodocumentación para la equimosis y VAS (Escala Visual Analógica del Dolor) para análisis del dolor. El grupo experimental

recibió tratamiento intraoperatorio con la aplicación de tapping linfático en el abdomen y los flancos con forma de abanico, con mínima tensión hasta el 4° día postoperatorio, siendo removido para reevaluación de los pacientes.



**Figura N°14:** equimosis en grupo control al 4to día del POP, Chi 2021.

Se encontraron resultados estadísticamente significativos entre el grupo de tratamiento experimental y el grupo control en relación con la resolución de la equimosis. El grupo experimental mostró una mejor respuesta en la resolución de la equimosis, en relación al grupo control. La aparición de equimosis fue menor en el GE en comparación con el GC, con resultados estadísticamente significativos. También se realizó una escala analógica visual de dolor (VAS), donde el grupo experimental no reportó dolor en la región operada.



**Figura N°15:** grupo experimental al 4to día del POP, Chi 2021.

Se concluyó que el uso de tapping linfático en el intraoperatorio reduce la formación de equimosis y la incidencia de dolor en el postoperatorio por su acción sobre el sistema linfático pudiendo así reducir el número de visitas del Kinesiólogo Dermatofuncional y acelerar la recuperación del paciente.<sup>26</sup>

Chi, Lange, Maningas, Masson y Abdelhalim llegaron a los mismos resultados en cuanto a la disminución del edema, fibrosis y dolor en el postoperatorio. Todos utilizaron muestras similares de pacientes aunque el inicio del tratamiento fue tardío para Masson et al que lo inició antes del año de la cirugía. El resto de los autores iniciaron entre los 7 días y 6 semanas del postoperatorio. También concluyen que se deben estudiar muestras mayores de pacientes para poder observar resultados diferentes con pacientes en distintas etapas de recuperación. Aunque Abdelhalim et al. utilizaron una muestra mayor al resto, concluyeron que a los 6 meses del postquirúrgico los pacientes presentaban resolución completa del edema sin haber utilizado su terapéutica IPCT. Sus tratamientos fueron positivos para resolver las complicaciones en un postoperatorio inmediato pero después de cierto tiempo los pacientes de ambos grupos no presentaban diferencias.

Chi et al (2018-2021) fueron los únicos en usar una terapéutica en el intraoperatorio como el tapping linfático y lograron evitar la formación de equimosis y el dolor en el postquirúrgico de sus pacientes. Al igual que la intervención en preoperatorio con dieta para evitar la inflamación y cuidados postoperatorios.

**Patricia Froes et al. (2012)** realizaron una revisión bibliográfica con el objetivo de desarrollar y presentar una propuesta kinésica para el postoperatorio de pacientes sometidos a abdominoplastía, teniendo en cuenta las fases de cicatrización, complicaciones más frecuentes y nuevas tecnologías.

En este estudio recolectaron datos de 260 historias clínicas de pacientes sometidas a este tipo de cirugía.

Se reveló que la mayoría de los pacientes (45%) iniciaron el tratamiento entre el 5° y 8° día del postquirúrgico, el resto de los pacientes lo inició pasado los 9 días del postoperatorio.

En cuanto a la cantidad de sesiones de kinesiología, la gran mayoría realizó entre 11 a 20 sesiones debido a que antes no mostraban resultado con los tratamientos. El resto realizó 10 sesiones y un pequeño porcentaje de la muestra realizó 30 sesiones de fisioterapia.

De acuerdo a los datos recopilados, el drenaje linfático manual y el ultrasonido de 3 MHz fueron los recursos utilizados por todos los pacientes. El DLM redujo el edema, dolor y la toma de analgésicos, mientras que el US está ligado al proceso de

cicatrización ya que mejora la circulación sanguínea y linfática posibilitando una mejor nutrición celular.

En caso de adherencias y fibrosis instaladas también se puede utilizar el US para disminuir esas secuelas y aumentar la elasticidad del tejido conjuntivo. También podría usarse la radiofrecuencia, para fibrosis reciente como tardía, siempre que la termosensibilidad del paciente sea medible y no acentúe el edema

También se utilizó la endermoterapia aunque tenga resultados cuestionables ya que se utiliza una presión negativa a través de vacío, por lo que debe ser necesario estudiar sus efectos.

Los autores concluyeron que luego de la revisión completa de la literatura, hay variedad de tratamientos pero pocos estudios muestran los efectos de estos recursos utilizados en la Kinesiología Dermatofuncional.<sup>27</sup>

**Lorraine Pereira Santos et al (2013)**, realizaron una revisión bibliográfica con el objetivo de identificar los recursos kinésicos dermatofuncionales existentes en la literatura para el postoperatorio de pacientes intervenidos de abdominoplastía.

En base a la investigación realizada hallaron varios recursos, entre ellos drenaje linfático manual, ultrasonido, crioterapia, corriente galvánica y microcorrientes, estimulación eléctrica (TENS), radiofrecuencia, endermoterapia, masoterapia, kinesiología (movilización, ejercicios) y kinesiología respiratoria.

Los autores concluyen que la Kinesiología Dermatofuncional juega un papel importante en el tratamiento postoperatorio de la abdominoplastía, previniendo y/o minimizando las complicaciones habituales de esta cirugía. Para que el tratamiento sea efectivo, el Kinesiólogo Dermatofuncional debe conocer y comprender las fases de curación y sus características clínicas.

Además relatan que de todos estos recursos kinésicos descritos, el drenaje linfático es el más utilizado y es necesario que se realicen nuevos trabajos en el área, con el fin de profundizar aún más el conocimiento sobre el tema, ya que el área de dermatofuncional carece de publicaciones.<sup>22</sup>

**Adriano José Silva et al. (2020)** realizaron un estudio de revisión sistemática de la literatura cuyo objetivo fue buscar los recursos más utilizados por la Kinesiología dermatofuncional en el postoperatorio de cirugía plástica corporal con énfasis en las terapias manuales.

Incluyen sólo 6 artículos por tratarse de ensayos clínicos de los cuales 4 se centraron en postquirúrgico de abdominoplastía.

Zanella et al (2011) efectuaron un estudio cuyo objetivo fue abordar la importancia del drenaje linfático manual en el postoperatorio de abdominoplastía. Se aplicó un cuestionario y demostró que el drenaje linfático manual en el postoperatorio fue eficaz al contribuir en el proceso de cicatrización, disminución de edemas, absorción de hematomas y seromas, así como en el alivio del dolor.

Silva et al (2014) realizaron un estudio en el que evaluaron los efectos de los tratamientos kinésicos en el postoperatorio de liposucción y/o abdominoplastía en cuanto a la presencia de fibrosis. La muestra estuvo constituida por 23 pacientes femeninas sometidas a un tratamiento kinésico en postoperatorio de liposucción asociada o no a abdominoplastía en la que presentaban fibrosis residual. Observaron una variación en los niveles de fibrosis, en los primeros días los niveles fueron mayores comparados con el 7º día de evaluación de la fibrosis en el que los grados de esta disminuyeron.

Miranda et al (2015) realizaron un estudio en el que evaluaron el nivel de satisfacción de los pacientes tras la finalización de la aplicación de drenaje linfático manual en postoperatorio de abdominoplastía. La muestra consistió en 3 mujeres con edades entre 27 y 47 años sometidas a dermolipectomía abdominal. Presentaban edema debajo de la cicatriz umbilical, hematoma en regiones difusas del abdomen y dolor a la palpación en las regiones donde presentaba edema. El drenaje fue aplicado desde el 8º hasta 30 días del postoperatorio. Se realizó un cuestionario para la evaluación, la satisfacción de los pacientes con los resultados obtenidos demuestran que el drenaje linfático manual aceleró la recuperación del postoperatorio presentando una significativa reducción en el edema y hematomas.

Chi et al (2016) realizaron un estudio en el cual el objetivo fue identificar los efectos de dos protocolos diferentes en el tratamiento de la fibrosis secundaria al postoperatorio de abdominoplastía y liposucción abdominal. Incluyeron 10 mujeres entre 44-51 años con abdominoplastía o liposucción asociada o no con 7 días de postoperatorio. Recibieron 10 sesiones de 90 min 2 veces por semana. Fueron divididas en dos grupos, grupo en fase proliferativa (4 pacientes en el que se le realizó drenaje linfático manual y tapping en forma de abanico, y otro grupo en fase de remodelación (6 pacientes) recibió drenaje linfático manual, tapping en forma de abanico y terapia combinada (ultrasonido y corriente australiana). Se demostró en el análisis



comparativo entre la evaluación inicial y la evaluación final que hubo una reducción significativa del cuadro fibrótico. Los protocolos propuestos fueron eficientes para el tratamiento de fibrosis secundaria a cirugías de abdominoplastía asociada o no a liposucción.

Los autores de este estudio concluyeron que las terapias más utilizadas fueron las manuales como el drenaje linfático y el masaje clásico pero también puede ser de eficacia el uso de ultrasonido, láser de baja intensidad, también kinesioterapia y estiramientos. Deben ser aplicados precozmente para evitar complicaciones derivadas de la cirugía.<sup>14</sup>

En cuanto a las revisiones bibliográficas analizadas todas concluyeron que hay variedad de tratamientos para el postquirúrgico de abdominoplastía pero que no hay un protocolo claro sobre cómo utilizar las terapéuticas o en qué momento del postoperatorio, no se especifica la cantidad de sesiones a realizar. Hay estudios sobre los tratamientos investigados pero no sus efectos aplicados a un postoperatorio de cirugía plástica. Es decir, se necesitan muestras mayores y más cantidad de información sobre el tema para seguir profundizando.

## VII. DISCUSIÓN

Luego de llevar a cabo la recolección de artículos científicos para esta revisión bibliográfica, se observó que estos estudios realizaban diversas intervenciones que no sólo incluían al drenaje linfático manual sino que también lo combinaban con ultrasonido, láser, terapia LED, linfotapping, compresión neumática intermitente, microcorriente, corriente australiana y la faja de compresión elástica.

Las muestras presentadas en los mismos variaban en cantidad, desde 4 hasta 260 participantes que cursaban un postquirúrgico de abdominoplastía y fueron evaluadas con diferentes cuestionarios y pruebas diagnósticas. Las muestras de los ensayos clínicos eran pequeñas ya que los pacientes habían sido operados por el mismo cirujano plástico en cierto período breve de tiempo. Las edades de los pacientes fueron variadas, todos incluían participantes mayores de 18 años hasta 60 años de edad.

Las intervenciones aplicadas en esta selección de estudios fueron muy variadas, algunos realizaban sólo sesiones de drenaje linfático manual, mientras que otros lo combinaban con ultrasonido terapéutico o linfotapping. Algunos también combinaban tratamientos postquirúrgicos con intervenciones intraoperatorias como el tapping linfático.

Por lo tanto, no todas las intervenciones aplicadas en los pacientes fueron de igual manera ya que dependían de la fase de cicatrización que cursaban y de las complicaciones que presentaban.

Por otra parte, los estímulos semanales de tratamiento variaban de 2 a 3 veces por semana, excepto un estudio que realizó 5 sesiones consecutivas, todas con duración de 30 a 90 minutos cada sesión, mientras que otras no fueron especificadas y la extensión de tratamiento era de 4 a 8 semanas hasta 12 semanas con seguimiento de hasta un año posterior a la cirugía con cuestionarios a los pacientes.

En base a las complicaciones mencionadas en nuestra revisión bibliográfica nos centramos en las que nos competen como kinesiólogas para poder resolverlas o prevenirlas ya que muchas son de resolución médica.

Los ensayos clínicos seleccionados evidenciaron que los tratamientos mencionados anteriormente fueron eficaces para disminuir dichas complicaciones postquirúrgicas aunque utilizaron diferentes intervenciones, duraciones de tratamiento y escalas de evaluación.

Para llevar a cabo la medición de estas variables, estos autores utilizaron escalas de medición del dolor, de la circunferencia abdominal en centímetros, termografía y escalas

visual y de palpación para fibrosis, documentación fotográfica y escalas específicas para la calidad de las cicatrices.

En cuanto a la medición del dolor se utilizó en todos los ensayos clínicos la Escala Visual Análoga (VAS) y se medía al inicio de la sesión, durante y al final del tratamiento. Para la medición del edema, todos los autores midieron la circunferencia abdominal en tres niveles, a nivel del ombligo, 3 centímetros por encima y 3 centímetros por debajo del mismo. También fue evaluada antes, durante y después de la intervención fisioterapéutica.

Respecto a la fibrosis se utilizaron mediciones como termografía y la evaluación visual y palpable de las áreas con posible fibrosis, clasificándolas desde nivel 0 que indica ausencia de fibrosis a nivel 3 que refiere fibrosis palpable y a la inspección visual con el paciente de pie y en los decúbitos dorsal y ventral.

Para la evaluación y control de hematomas, equimosis y cicatrices se realizó documentación fotográfica de las zonas afectadas.

Por último para la calidad de las cicatrices se utilizó las escalas de VSS (VancouverScarScale) y también se aplicaron al observador y al paciente con las escalas OSAS (ObserverScarAssessmentScale) y PSAS (PatientScarAssessmentScale) para saber cómo percibían las cicatrices en cuanto a pigmentación, relieve, dolor, etc.

Cabe destacar que ninguno de los recursos utilizados en el postoperatorio de abdominoplastía produjo efectos adversos, todos generaron cambios positivos en los pacientes desde disminuir su dolor y edema hasta la cantidad de sesiones necesarias de fisioterapia y su reinserción a sus actividades de la vida diaria.

Los autores que evaluaron el drenaje linfático manual como tratamiento en el postquirúrgico de abdominoplastía obtuvieron resultados satisfactorios en cuanto a la reducción del edema, la fibrosis y el dolor. Las muestras de dichos artículos son pequeñas ya que incluían entre 10 a 20 mujeres en sus estudios. El inicio de las sesiones varía desde 7 a 20 días hasta la 6ta semana del postoperatorio mientras que un artículo no especifica en qué momento arranca su tratamiento. No hubo mayores diferencias entre los grupos de control y los de tratamiento a largo plazo pero sí en el postquirúrgico inmediato. Lograron disminuir la cantidad de sesiones y acelerar la recuperación del paciente. Todos concluyen que cuanto más temprano comiencen sus tratamientos en el postoperatorio mejor serán los resultados obtenidos.

El autor que evaluó el edema mediante la terapia de compresión neumática intermitente utilizó una muestra mayor de pacientes y comenzó el tratamiento a los 3-7 días del postoperatorio logrando una resolución más rápida del edema en el período inmediato de postoperatorio en comparación con los pacientes que sólo utilizaron la prenda de

compresión. A pesar de que a los 6 meses de la cirugía no se encontraron diferencias entre ambos grupos.

En cuanto a los tratamientos en el intraoperatorio con tapping linfático lograron disminuir el dolor en el postquirúrgico y evitar la aparición de equimosis en los pacientes tratados, logrando una reversión completa de las complicaciones en estos pacientes. Deberían ampliar las muestras para poder diferenciar mejor los resultados en las distintas fases de cicatrización en el postquirúrgico.

En cuantos a los autores que evaluaron la herida quirúrgica utilizaron el ultrasonido y láser AsGa y LED iniciando sus tratamientos a las 48 horas y 10 días del postoperatorio con sesiones en días consecutivos y alternos hasta los 4 meses. Todos lograron una mejor calidad cicatricial y área más pequeña y superficial de la lesión y coincidieron que cuanto antes comience el tratamiento el paciente mejor será el resultado.

En cuanto a las revisiones sistemáticas, estas incluían estudios que variaban en años y en calidad metodológica aunque todos buscaban proponer un protocolo de tratamiento según cada paciente haciendo énfasis en el conocimiento por parte del kinesiólogo acerca del acto quirúrgico. También hicieron hincapié que se debe continuar investigando nuevos tratamientos o protocolos de rehabilitación ya que la información es escasa. Al igual que los ensayos clínicos, concluyeron que el drenaje linfático manual, el ultrasonido terapéutico, la terapia láser y la microcorriente son eficaces para reducir el edema, dolor y la fibrosis en el postoperatorio, además de mejorar la satisfacción del paciente y la calidad de la cicatriz. Adicionalmente incluyeron otras terapéuticas como crioterapia, radiofrecuencia y kinesioterapia donde obtuvieron los mismos resultados.

Para aquellos pacientes que se hayan sometido a una abdominoplastía el protocolo ideal sería un tratamiento intraoperatorio con tapping linfático en forma de abanico y retirarlo a los 3-4 días del postoperatorio. De no poder realizarse este tratamiento lo recomendable es drenaje linfático manual en el post inmediato con ultrasonido terapéutico para disminuir edema y el dolor en la zona operada y prevenir la formación de equimosis. En caso de que el paciente presente dehiscencia de la herida o necrosis se recurre al tratamiento LED o láser AsGa para cerrar la lesión y obtener una cicatriz más pequeña y estética. Las sesiones deben ser en el postoperatorio inmediato y 3 veces por semana hasta que el paciente no presente complicaciones, con seguimientos de hasta un año después de la cirugía.

## **VIII. CONCLUSIÓN**

Mediante este trabajo de investigación se trató de buscar los tratamientos más utilizados en postoperatorio de abdominoplastía e indagar sobre el rol del Kinesiólogo Dermatofuncional en esta instancia.

De acuerdo a la evidencia presentada en los artículos seleccionados se puede concluir que los tratamientos más utilizados son el drenaje linfático manual, el ultrasonido terapéutico, terapia láser, LED, microcorriente y tapping linfático, siendo eficaces para reducir el edema postquirúrgico, dolor, fibrosis, mejorar la calidad de las cicatrices.

Creemos que las muestras de los artículos deberían ser mayores para poder ver diversas respuestas a los resultados, coincidimos que cuanto antes de inicio al tratamiento kinésico mejor va a ser el resultado esperado. Realizar tratamientos con mayor cantidad de sesiones y un seguimiento en el tiempo para evaluar la evolución del paciente. También combinar diversos protocolos en un mismo tratamiento y no realizar una sólo terapéutica para lograr mejoras más rápido.

En cuanto a los tratamientos, a pesar de la escasa cantidad de información publicada, queda en evidencia que no hay un protocolo estandarizado para la rehabilitación de estos pacientes, sino que el mismo Kinesiólogo Dermatofuncional debe tener un conocimiento anatomofisiológico de lo que produce la cirugía por lo tanto, se debe efectuar una correcta evaluación y anamnesis del paciente para poder llevar a cabo un correcto tratamiento.

## IX. REFERENCIAS BIBLIOGRÁFICAS

1. Silva D, Machado C. ATUAÇÃO FISIOTERAPÊUTICA NO PÓS-OPERATÓRIO IMEDIATO DE ABDOMINOPLASTIA. RevVisãoUniv [Internet]. 18 de diciembre de 2015 [citado 4 de octubre de 2022];3(1). Disponible en: <http://www.visaouniversitaria.com.br/ojs/index.php/home/article/view/66>
2. Maningas T, Sturm L, Mangler A, Pazdernik VK. Manual Lymphatic Drainage in Postoperative Abdominoplasty With Core Liposuction Patients: Am J CosmetSurg [Internet]. 16 de septiembre de 2019 [citado 10 de diciembre de 2021]; Disponible en: <https://journals.sagepub.com/doi/10.1177/0748806819874941>
3. O uso da cinesioterapia no pós-operatório de cirurgias plásticas. [Internet]. [citado 3 de octubre de 2022]. Disponible en: <https://fisiosale.com.br/assets/10cirurgia-pl%C3%A1stica-facial-2910a.pdf>
4. 106\_-\_Laserterapia\_e\_ultrassom\_no\_tratamento\_pYs-operatYrio\_da\_cirurgia\_plystica\_de\_abdominoplastia\_RevisYo\_de\_literatura.pdf [Internet]. [citado 4 de octubre de 2022]. Disponible en: [https://portalbiocursos.com.br/ohs/data/docs/18/106\\_-\\_Laserterapia\\_e\\_ultrassom\\_no\\_tratamento\\_pYs-operatYrio\\_da\\_cirurgia\\_plystica\\_de\\_abdominoplastia\\_RevisYo\\_de\\_literatura.pdf](https://portalbiocursos.com.br/ohs/data/docs/18/106_-_Laserterapia_e_ultrassom_no_tratamento_pYs-operatYrio_da_cirurgia_plystica_de_abdominoplastia_RevisYo_de_literatura.pdf)
5. Capas de la piel: MedlinePlus enciclopedia médica ilustración [Internet]. [citado 4 de octubre de 2022]. Disponible en: [https://medlineplus.gov/spanish/ency/esp\\_imagepages/8912.htm](https://medlineplus.gov/spanish/ency/esp_imagepages/8912.htm)
6. M. H. Ross, Pawlina, MD. Piel y faneras. En: Histología Texto y Atlas color con Biología Celular y Molecular. 5ª edición. Buenos Aires: Editorial Médica Panamericana; 2008. p. 480-6.
7. Lange, Angela. Abdominoplastía. En: Fisioterapia Dermatofuncional aplicada à Cirurgia Plástica. 22ª ed. Curitiba, PR: VitóriaGráfica&Editora; 2014. p. 305-35.
8. Rangaswamy M. Minimising complications in abdominoplasty: An approach based on the root cause analysis and focused preventive steps. Indian J PlastSurgOffPublAssocPlastSurg India. 2013;46(2):365-76.
9. Zapata-Sirvent R. Infecciones postoperatorias en la cirugía plástica del contorno corporal. En 2016. p. xx.
10. Di Martino M, Nahas FX, Kimura AK, Sallum N, Ferreira LM. Natural evolution of seroma in abdominoplasty. PlastReconstrSurg. abril de 2015;135(4):691e-8e.
11. Vidal P, Berner JE, Will PA. Managing Complications in Abdominoplasty: A Literature Review. ArchPlastSurg. septiembre de 2017;44(5):457-68.
12. Chi A, Lange A, Guimarães MVTN, Santos CB dos. Prevenção e tratamento de equimose, edema e fibrose no pré, trans e pós-operatório de cirurgias plásticas. RevBrasCirPlást. 2018;343-54.

13. Nogueira VC, Cunha MD, Gonçalves J, de Castro, Serafim GL, Albertini R. LASER E ULTRA-SOM NA CICATRIZAÇÃO EM PACIENTES SUBMETIDOS À ABDOMINOPLASTIA. :4.
14. Silva AJ, Quaresma MR, Santos TPM, Almeida CP de, Rodrigues L de CS, Santos RM dos, et al. RECURSOS FISIOTERAPÊUTICOS NO PÓS-OPERATÓRIO DE CIRURGIA PLÁSTICA: REVISÃO DE LITERATURA. Rev CPAQV - Cent PesquiAvançadasEmQual Vida - CPAQV J [Internet]. 22 de abril de 2020;12(2). Disponible en: [https://www.cpaqv.org/revista/CPAQV/ojs-2.3.7/index.php?journal=CPAQV&page=article&op=view&path\[\]=498](https://www.cpaqv.org/revista/CPAQV/ojs-2.3.7/index.php?journal=CPAQV&page=article&op=view&path[]=498)
15. Chi A, Oliveira AVM de, Ruh AC, Schleder JC. O uso do linfotaping, terapia combinada e drenagem linfática manual sobre a fibrose no pós-operatório de cirurgia plástica de abdome. FisioterBras. 20 de octubre de 2016;17(3):197-203.
16. Martínez CFM, Sánchez-Sierra LE, López DMB, Vásquez LM, Vaquero RP. PROFUNDA EN PACIENTES DE CIRUGÍA GENERAL. 2016;10.
17. Vaca Escobar B, Guerra Navarrete D, Manzano Manzano R. Cambios respiratorios post-abdominoplastia. Cir Plástica Ibero-Latinoam. marzo de 2007;33(1):69-72.
18. Bezerra BR, Ferreira TV. A IMPORTÂNCIA DA FISIOTERAPIA DERMATOFUNCIONAL NO PÓS OPERATÓRIO EM ABDOMINOPLASTIA. :12.
19. Lic. Bordachar, Diego Licl Leonardo. Medidas de prevención y tratamiento de los efectos de la inmovilización-Evidencia de eficacia clínica. En: Clínica Kinefisiátrica Quirúrgica Tramatología. Rosario, Santa Fe, Argentina; 2017. p. 14-5.
20. Santariano CD, Vacaro JE. O laser de baixapotência no pósoperatório de cirurgia plástica. AnMostIniciaç CIENTÍFICA CESUCA - ISSN 2317-5915. 17 de diciembre de 2018;(12):55-9.
21. Cavalcante MFB, Mejia DPM. O USO DA MICROCORRENTE NA CICATRIZAÇÃO DA ABDOMINOPLASTIA. :11.
22. Santos LP. Fisioterapia dermatofuncional no pós-operatório de abdominoplastia: revisão de literatura. :12.
23. Masson IFB, de Oliveira BDA, Machado AFP, Farcic TS, Júnior IE, Baldan CS. Manual lymphatic drainage and therapeutic ultrasound in liposuction and lipoabdominoplasty post-operative period. Indian J PlastSurgOffPublAssocPlastSurg India. 2014;47(1):70-6.
24. Ramos RM, Burland M, Silva JB, Burman LM, Gelain MS, Debom LM, et al. Photobiomodulation Improved the First Stages of Wound Healing Process After Abdominoplasty: An Experimental, Double-Blinded, Non-randomized Clinical Trial. Aesthetic Plast Surg. febrero de 2019;43(1):147-54.
25. Influences of Intermittent Pneumatic Compression Therapy on Edema and Postoperative Patient's Satisfaction AfterLipoabdominoplasty | SpringerLink [Internet]. [citado 5 de octubre de 2022]. Disponible en: <https://link.springer.com/article/10.1007/s00266-021-02272-w>

26. Chi A, Marquetti MDG, Dias M. Uso do *taping* linfático na prevenção da formação de equimoses em abdominoplastia e lipoaspiração. Rev Bras Cir Plástica. 27 de junho de 2022;36:144-50.
27. Da Silva RMV, De Sousa Martins ALM, Cavalcanti Florêncio Maciel SL, Da Cunha Resende RAR, Froes Meyer P. Protocolo fisioterapêutico para o pós-operatório de abdominoplastia. [Internet]. [citado 5 de outubro de 2022]. Disponível em: <https://patriciafroes.com.br/gestao/files/publicacao/arquivo/108/5p.pdf>



