



TRABAJO FINAL

Presentado para acceder al título de

ESPECIALISTA EN KINESIOLOGIA Y FISIOTERAPIA NEUROLOGICA

**Título: “Efectos de la terapia de inducción miofascial en el
tratamiento de la
espasticidad de miembro superior en un paciente con
hemiplejia por ACV”**

Autor:

Rodriguez, Irma Soledad–DNI 28185286

Director/a:

Esp. Villegas, Marisa Beatriz

**Lugar:
Rosario**

**Fecha de presentación
14/11/2022**

Firma autor

A handwritten signature in black ink, appearing to read 'Irma Soledad', is written over a faint, light-colored rectangular stamp or watermark.

INDICE

I.RESUMEN.....	3
II. INTRODUCCION	4
III. OBJETIVOS	7
III. I OBJETIVO GENERAL	7
III.II OBJETIVOS ESPECÍFICOS	7
III MÉTODOS.....	8
III. I. ESTRATEGIA DE BÚSQUEDA BIBLIOGRÁFICA.	8
III. I. A Palabras claves	8
III.I.B Combinación de palabras claves	8
III.I.C Términos libres	8
III.I.D Combinación de términos libres	8
III.I. E Fuentes Consultadas	9
III.I.F Período de publicaciones analizadas: 2000 – 2022.....	9
III.II. VARIABLES DE ESTUDIO	9
III. III GENERALIDADES DEL CASO CLÍNICO.....	10
IV.I ANÁLISIS DE LA LITERATURA RECUPERADA Y MARCO TEÓRICO	12
IV.I.1 Accidentes vasculares cerebrales	12
IV.I.1.I Clasificación	12
IV.I.1.II Clínica de los pacientes con ACV	13
IV.I.1.III Secuelas de los pacientes con ACV	13
IV.I.1.IV Patrones anormales de movimiento en hemiplejia	13
VI.I.2 Espasticidad.....	14
IV.I.2.I Evolución de la espasticidad	17
IV.I.3 Fascia.....	18
IV.I.3.I Piezoelectricidad	20
IV.I.3.II Mecanotransducción y tensegridad.....	20
IV.I.3.III Disfunción miofascial	21
IV.I.3.IV Inducción miofascial	22
IV.I.3.V Técnicas básicas y principios para el tratamiento	24
IV.II CASO CLÍNICO	30
IV.II.1 Datos del paciente	30
IV.II.2 Inicio y Evolución.....	31
IV.II.3 Tratamientos realizados	34
IV.II.4 Tratamiento actual	35
IV.II.5 Resultados.....	36
IV.II.5.I Escala de Ashworth	36

IV.II.5.II Goniometría	37
IV.II.5.III Índice de Barthel	37
IV.II.6 Imágenes al inicio y luego de 4 meses de tratamiento con inducción miofascial.....	38
V. DISCUSION	41
VI. CONCLUSION	44
VII. REFERENCIAS BIBLIOGRAFICAS	45
VIII. ANEXOS	48
VIII.IFotografías de tratamiento	48
VIII.II Abreviaturas	52;Error! Marcador no definido.
VIII.III Modelo consentimiento informado que fue firmado por el paciente	53

I.RESUMEN

Introducción: La espasticidad de las extremidades superiores y el deterioro de la función motora y funcionalidad son preocupaciones comunes en los pacientes después de un accidente cerebrovascular. Es fundamental planificar técnicas terapéuticas para recuperarse del accidente cerebrovascular y disminuir las secuelas del mismo.

Objetivo general: El objetivo de este estudio fue investigar los efectos de la inducción miofascial sobre la espasticidad, el movimiento y las funciones motoras de la extremidad superior en un paciente con secuela de accidente cerebrovascular.

Métodos: Se trabajó con un paciente que había realizado neurokinesiología, se realizó inducción miofascial en la cintura escapular y miembro superior izquierdo durante 4 meses una sesión semanal (16 sesiones) de una hora y media. Se evaluó el paciente con escala de Ashworth modificada para la espasticidad de los músculos de las extremidades superiores (bíceps braquial, pronador redondo y flexores largos de los dedos) goniometría de las articulaciones de miembro superior e índice de Barthel para evaluar la funcionalidad del paciente.

Resultados: se observó una mejora en la espasticidad de los músculos bíceps braquial, pronadores de antebrazo y flexores de los dedos, aumento de los rangos de movilidad y mayor puntaje en el índice de Barthel.

Conclusión: la inducción miofascial en combinación con el tratamiento de neurokinesiología convencional tendría un efecto positivo en los músculos espásticos y en el aumento de ROM del miembro superior hemipléjico en un paciente con secuela de ACV. Lo cual se vería reflejado en mejoras en las funciones motoras del miembro superior.

II. INTRODUCCION

El accidente cerebrovascular es una de las principales causas de lesión central en nuestro país y en el mundo. Es un cuadro complejo, que abarca una variada sintomatología, la clínica y las probables secuelas suelen repercutir en la funcionalidad del paciente ⁽¹⁾.

La espasticidad es uno de los signos que predominan cuando hay lesión de la primera neurona o vía piramidal. La vía corticoespinal o piramidal, es la que nace en la corteza cerebral en el área 4 y va descendiendo hasta llegar a la medula donde se encuentra la segunda motoneurona o neurona inferior que es la que hace sinapsis con el musculo, cualquier lesión que ocurra en la corteza, capsula interna, tronco hasta la medula, puede generar espasticidad.

La espasticidad va a impactar según los músculos que afecte y la edad de los pacientes, acarrea problemas en el control postural, en las actividades de la vida diaria, en el desarrollo y puede además producir dolor, problemas estéticos y de higiene ⁽¹⁾.

La espasticidad que se produce a consecuencia del accidente cerebrovascular afecta al hemicuerpo por lo general contralateral a la lesión en el cerebro y el miembro superior e inferior son los más afectados. La alteración el tono, espasticidad o hipotonía, acarrear problemas que se ven en el control postural y repercuten en la funcionalidad del paciente, con la imposibilidad de realizar actividades de la vida diaria ⁽²⁾.

“La espasticidad”, además de un componente central, en su origen, posee un componente periférico. Este componente periférico no se refiere exclusivamente al huso neuromuscular, el cual es evidente se encuentra implicado en la hiperreflexia característica, sino al tejido conectivo que lo envuelve, lo compone e interfiere directamente en su función ⁽³⁾.

Las muestras histológicas de tejidos espásticos muestran una significativa alteración en su composición estructural, especialmente en el perimio que rodea a los paquetes neurovasculares. Por otro lado, sabemos a día de hoy que la composición del tejido conectivo resulta una variable fundamental para permitir la libertad del movimiento corporal, tanto en condiciones en las que el SN (sistema nervioso) se encuentra sano o cuando no lo está ⁽³⁾.

La espasticidad se evalúa a través de la escala de Asworth Modificada, existen otras mediciones para el tono muscular pero actualmente es esta la más usada ⁽⁴⁾.

El tipo tratamiento elegido para la espasticidad depende de la distribución, la gravedad y la cronicidad de la misma, existen tratamientos farmacológicos, quirúrgicos y físicos, todos parecen funcionar en determinados tipos de pacientes, no trabajan demasiado el componente periférico de la espasticidad y muchas veces no logran mejorar la funcionalidad de este ⁽⁴⁾.

Actualmente las terapias manuales están en auge para mejorar la calidad muscular. La terapia manual es un conjunto de técnicas para evaluar y tratar cualquier alteración corporal articular-nerviosa-muscular. Se utiliza como herramienta de base el razonamiento clínico, la evidencia científica y clínica, así como el enfoque de cada paciente según el modelo biopsicosocial. Este tipo de tratamientos utiliza técnicas manuales según el problema que presente el paciente.

Las técnicas de inducción miofascial forman parte de la gran familia de las terapias manuales. Por esta razón, algunos de los principios incluidos en las bases para la aplicación de las técnicas manuales siguen vigentes también dentro de los aplicados en la inducción miofascial.

La inducción miofascial es un proceso en el que, a través de movimientos y presiones sostenidas tridimensionales, aplicadas en todo el sistema fascial, se busca la liberación de las restricciones del sistema miofascial, con el fin de recuperar el equilibrio funcional del cuerpo ⁽⁵⁾.

La terapia manual, es el procedimiento manual que utiliza el kinesiólogo con finalidad evaluativa y terapéutica, se encuentra fuertemente desarrollada en el ámbito de la ortopedia y traumatología. El kinesiólogo moderno ha incorporado esta herramienta terapéutica casi "milenario" como una "piedra angular" en su abordaje. Si bien las manos del kinesiólogo son inevitablemente la herramienta de trabajo en todas las áreas de su competencia, existen diferentes formas de proceder con ellas, y es evidente que en el ámbito neurológico no hace prevalente su presencia en los tratamientos. Claramente, y por razones obvias, en el tratamiento del paciente neurológico predomina fuertemente la kinesiología con un predominio en el abordaje funcional por sobre el manual. Quizás, unos de los argumentos de tal proceder se asientan en los modelos fisiopatológicos que subyacen la patología neurológica, la cual se caracteriza por una alteración del funcionamiento de circuitos neuronales, dando como resultado una alteración del control del movimiento ⁽³⁾.

La rehabilitación neurológica se basa en la constante búsqueda de la funcionalidad del individuo, la premisa del aprendizaje motor es el movimiento activo de calidad y en patrones de movimientos.

La neurorrehabilitación es un proceso asistencial complejo dirigido a restituir, minimizar o compensar en lo posible los déficits funcionales aparecidos en la persona afectada por una discapacidad grave, como consecuencia de una lesión del sistema nervioso⁽¹⁾.

Se le plantea a quien escribe el interrogante de si se trabaja de manera selectiva los componentes estructurales y periféricos de los músculos espásticos, aplicando la técnica de inducción miofascial, ¿disminuye la espasticidad?? si esto pasase ¿impacta en el patrón de movimiento? ¿hay cambios en la funcionalidad?

Con este trabajo se busca analizar los efectos de la terapia de inducción miofascial en el grado de espasticidad y en el rango de movimiento del miembro superior de un paciente post acv., también ver la repercusión de esto en la selectividad de movimiento, en el patrón de miembro superior y de esta forma como impacta en toda la funcionalidad del paciente. Para esto se utilizó la escala de Asworth modificada⁽⁴⁾, ya que es la que es una de las más utilizadas para medir el grado de espasticidad, la medición goniométrica de los rangos de movilidad, para ver la calidad de movimiento y la escala de Barthel, que se utiliza actualmente para medir la funcionalidad del paciente post acv.

En consonancia con los objetivos de la neurorrehabilitación, cuando se presenta el caso clínico dicha autora al comienzo de la atención de este paciente realiza una evaluación y un tratamiento funcional, en ese marco pasado seis meses, se plantea poder trabajar sumando una terapia manual, es por eso el desarrollo de este, explicando el tratamiento inicial.

III. OBJETIVOS

III. I OBJETIVO GENERAL

El objetivo de este trabajo es analizar los efectos sobre el grado de espasticidad y rango de movilidad, de la técnica de inducción miofascial en los músculos espásticos del miembro superior izquierdo de un paciente con hemiplejia fasciobraquiocrural izquierda post accidente cerebrovascular, durante cuatro meses de tratamiento.

III.II OBJETIVOS ESPECÍFICOS

Los objetivos específicos de este trabajo son:

- ✓ Determinar, investigar y analizar los fundamentos teóricos de la espasticidad y la inducción miofascial y la relación de estos, mediante la búsqueda y revisión bibliográfica.
- ✓ Evaluar y detallar el grado de espasticidad en los músculos flexores de codo, flexores de los dedos y pronadores de antebrazo mediante escala de Asworth modificada en el miembro superior izquierdo, antes y después de cuatro meses de tratamiento con inducción miofascial.
- ✓ Evaluar y detallar el rango articular de hombro, codo y muñeca mediante goniometría en el miembro superior izquierdo de un paciente con hemiplejia, antes y después de cuatro meses de tratamiento con inducción miofascial
- ✓ Valorar y describir el grado de discapacidad de una paciente con hemiplejia utilizando la escala de Barthel antes y después de cuatro meses de tratamiento con inducción miofascial.
- ✓ Valorar mediante la descripción y análisis de fotografías la variación de la postura de bipedestación de una paciente con hemiplejia izquierda secuela de ACV antes y después de cuatro meses de tratamiento con inducción miofascial.

III MÉTODOS

En este trabajo final se llevó a cabo el reporte de un caso clínico. Se utilizó una técnica manual, la inducción miofascial, para analizar los efectos de la misma en el grado de espasticidad de miembro superior izquierdo afectado por accidente cerebrovascular. Se analizó el impacto de la espasticidad en la función motora del miembro superior y a su vez en la funcionalidad del paciente.

III. I. ESTRATEGIA DE BÚSQUEDA BIBLIOGRÁFICA.

III. I. A Palabras claves

Se realizó una búsqueda bibliográfica para el desarrollo de marco teórico en la cual las palabras claves para la consulta (DeCs/MeSh) fueron:

- ✓ stroke/ acv
- ✓ spasticity muscle/ espasticidad muscular
- ✓ physical therapy/ terapia física
- ✓ Myofascial Release therapy / inducción miofascial
- ✓ Therapy manual / terapia manual

III.I.B Combinación de palabras claves

- ✓ Ischemic Stroke and muscle spasticity and rehabilitation (todos mesh)
- ✓ Myofascial Release therapy and spasticity muscle (mesh)
- ✓ Muscle spasticity and stroke (mesh)
- ✓ Therapy manual and spasticity muscle (mesh)

III.I.C Términos libres

- ✓ Rehabilitation/ Rehabilitación
- ✓ Manual techniques/Técnicas manuales
- ✓ Modified Asworth/Asworth modificada
- ✓ Scale

III.I.D Combinación de términos libres

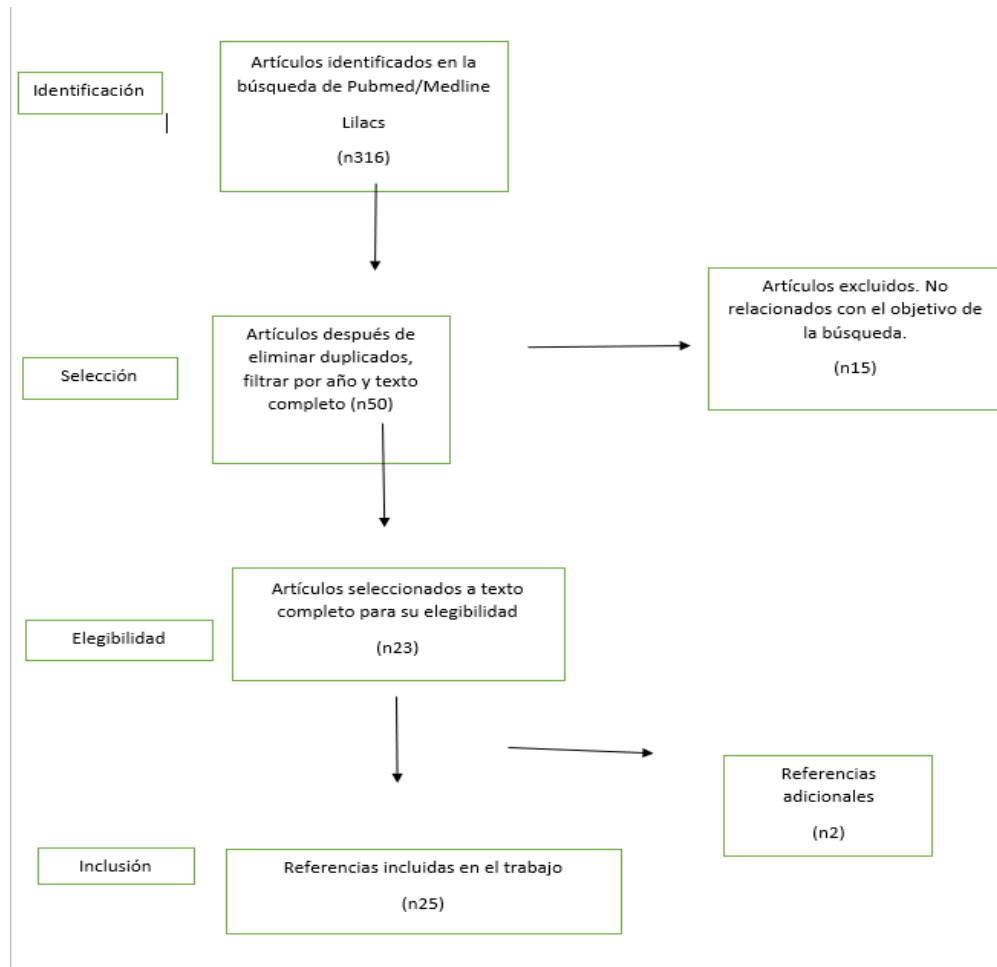
- ✓ Rehabilitation and manual techniques.

III.I. E Fuentes Consultadas

Para realizar la investigación se consultaron las bibliotecas virtuales: PubMed, Lilacs, IBECS y la Biblioteca de la Colaboración Cochrane. De las cuales se obtuvo información principalmente de IBECS y PubMed.

III.I.F Período de publicaciones analizadas: 2000 – 2022

Diagrama de flujo



III.II. VARIABLES DE ESTUDIO

Para el análisis de la eficacia de la terapia de inducción sobre la espasticidad, las siguientes variables serán motivo de estudio:

Tono muscular/ Nivel espasticidad

Escala de Ashworth Modificada (EAM): valoración cualitativa de la resistencia producida por el estiramiento muscular con una graduación de valores en un rango de 0 (sin aumento del tono muscular) a 4 (la parte afectada esta rígida en flexión y extensión). Se diferencia de la original en la sumación de un nuevo rango entre el Grado 1 y 2; 1+ (aumento ligero del tono muscular a menos de la mitad de amplitud

de movimiento completo) ⁽⁶⁾. Se ha demostrado que esta escala tiene una gran fiabilidad (0,84 para comparaciones entre evaluadores y 0,83 para comparaciones intraevaluadores) ⁽⁷⁾. Se considera una prueba de "estándar de oro" mediante la cual se validan otras pruebas ⁽⁸⁾. Se utilizó la escala de Ashworth modificada para medir la espasticidad del bíceps braquial, el pronador redondo y los músculos flexores largos de los dedos.

Funcionalidad y actividad:

Valoración funcional

Índice de Barthel: Se trata de asignar a cada paciente una puntuación en función de su grado de dependencia para realizar una serie de actividades básicas. Los valores que se asignan a cada actividad dependen del tiempo empleado en su realización y de la necesidad de ayuda para llevarla a cabo ^(9,10). Las AVD incluidas en el índice original son diez: comer, trasladarse entre la silla y la cama, aseo personal, uso del retrete, bañarse/ ducharse, desplazarse (andar en superficie lisa o en silla de ruedas), subir/bajar escaleras, vestirse/desvestirse, control de heces y control de orina. Las actividades se valoran de forma diferente, pudiéndose asignar 0, 5, 10 ó 15 puntos. El rango global puede variar entre 0 (completamente dependiente) y 100 puntos (completamente independiente).

Rango de movimiento articular:

Goniometría: Valoración objetiva del rango de movimiento articular del miembro superior izquierdo.

III. III GENERALIDADES DEL CASO CLÍNICO

En este trabajo final se ha realizado el reporte de un caso clínico de una paciente de 61 años con diagnóstico de accidente cerebrovascular isquémico con secuela de hemiplejía fasciobraquiocrural izquierda.

La paciente ingreso al hospital San Luis el día 13 de Julio 2021, el familiar relata que el día anterior comenzó con vértigos, vómitos, cefalea y episodio sincopal, por pedido médico, se realiza TAC, RMN, lo cual revela el diagnóstico de ACV isquémico de territorio posterior por trombosis de la arteria basilar. Continúa internada hasta el día 6/08 /21 donde se la da el alta y se le indica tratamiento de rehabilitación.

Se realiza evaluación en servicio de Kinesiología del Centro de Rehabilitación San Luis por pedido del médico fisiatra al mes y cinco días de ocurrido el ACV, con indicación de Fonoaudiología, Terapia ocupacional. Psicología y Trabajo Social.

A la evaluación se realiza test de Barthel con un puntaje de 26 y escala de Asworth para evaluar espasticidad en miembro superior e inferior.

Se observa como limitación funcional la imposibilidad de realizar pasajes, el uso del miembro superior para las actividades de la vida diaria y la imposibilidad de marcha y bipedestación.

Se plantearon objetivos funcionales a corto y largo plazo, como sedestación sin asistencia y marcha. Se ha trabajado utilizando concepto Bobath, buscando mejorar la alineación, regularizar el tono y favorecer los patrones de movimientos normales. A los dos meses de iniciada la rehabilitación, comienza a realizar sin asistencia y con supervisión en su hogar, actividades como peinarse, bañarse, vestirse, prepararse un té, pero utiliza el miembro superior izquierdo solo como apoyo, debido al progresivo aumento del tono muscular.

La paciente logra marcha asistida a los 5 meses de iniciada la rehabilitación, realiza tramos de 5 metros con asistencia y en su casa comienza a moverse de manera independiente por tramos cortos.

A los seis meses de iniciada la rehabilitación y luego de quince días de vacaciones, se realiza nuevamente una evaluación y al realizar la escala de Asworth, surge el interrogante de cuáles serían las modificaciones, utilizando una sesión para realizar la técnica de inducción miofascial.

En la evaluación se observó que realiza tramos de un metro de marcha independiente, pero ante diferentes estímulos aumenta el tono de miembro superior y levemente el de miembro inferior, lo que no le permite realizar de manera correcta la fase de apoyo de miembro inferior izquierdo, con la consecuente pérdida de descarga y la no contra rotación de tronco. Pierde estabilidad dinámica de su tronco superior, que impacta en el tronco inferior.

V. DESARROLLO

IV.I ANÁLISIS DE LA LITERATURA RECUPERADA Y MARCO TEÓRICO

IV.I.1 Accidentes vasculares cerebrales

En el paciente adulto las enfermedades neurológicas constituyen un amplio grupo de entidades que afectan al sistema nervioso y neuromuscular, pudiendo producir discapacidades psíquicas, físicas o ambas, con carácter crónico y progresivo. Dentro de este grupo encontramos al accidente vascular cerebral.

Se define accidente vascular cerebral o accidente cerebrovascular (ACV) al trastorno circulatorio cerebral que altera transitoria o definitivamente el funcionamiento de una o varias partes del encéfalo ⁽¹⁾.

IV.I.1.1 Clasificación

Existen diversos subtipos de ACV según etiología, mecanismo de producción, tamaño, topografía de la lesión, perfil evolutivo y características de neuroimagen, pero puede hacerse una primera división según los mecanismos fisiopatológicos que lo producen, dividiéndolo en isquémicos y hemorrágicos. (FIGURA 1-1).

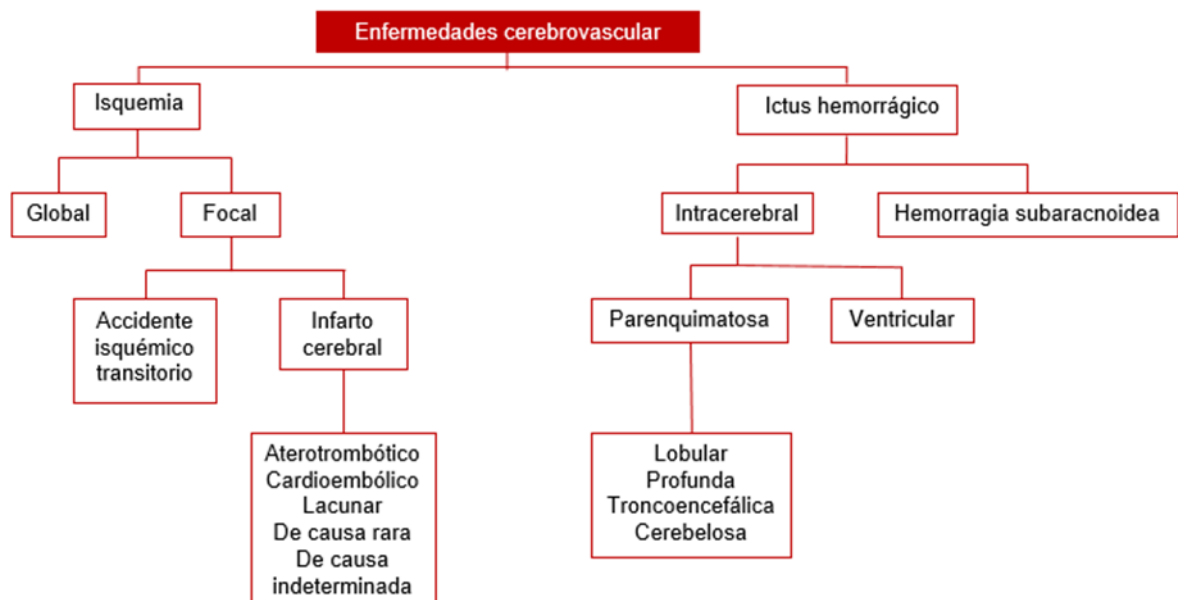


FIGURA 1-1 Clasificación de la enfermedad cerebrovascular según su etiología. Adaptado de Neurorrehabilitación, p22, Cano de la Cuerda, Collado Vázquez. 2012.

IV.I.1.II Clínica de los pacientes con ACV

Según el territorio cerebral afectado nos encontraremos con diferentes clínicas, la más común es la afectación de un hemicuerpo (hemiplejia) tanto la parte motora como sensitiva, parálisis, alteración del tono postural, trastornos del lenguaje, heminegligencia, etc.

IV.I.1.III Secuelas de los pacientes con ACV

De los pacientes que sobreviven a un ictus la mayoría se encuentra con limitaciones de su independencia funcional y deterioro de la calidad de vida.

Los parámetros funcionales que se deben considerar en un paciente con acv son deglución, comunicación, deambulación, capacidad para realizar AVD, situación cognitiva estado de ánimo ⁽¹⁰⁾.

Entre las secuelas más frecuentes después de un ACV tenemos hemiplejia, disfagia, disartria, afasia y depresión.

IV.I.1.IV Patrones anormales de movimiento en hemiplejia

Todas las reacciones de equilibrio y secuencias de movimiento armónico dependen de un tono postural y una sensibilidad normales, el prerequisite para ello es una conducción intacta del impulso nervioso en una gran variedad de posturas y actividades, que a su vez necesita de gran movilidad en el propio sistema nervioso. También depende de la habilidad para mover selectivamente las partes del cuerpo necesarias para realizar la tarea mientras se inhibe la actividad de otras partes. La inhibición tiene mucha más importancia de la que normalmente se le da, de modo que se enseña a enfatizar la excitación mientras se ignora la inhibición ⁽¹⁾. De hecho, la inhibición de la hiperactividad es uno de los papeles más importantes del sistema nervioso, en el tronco cerebral y la medula espinal. Si el sistema nervioso está alterado de algún modo, los movimientos aparecerán demasiado bruscos o estereotipados, con un derroche de energía debido a la pérdida de control central. De esta manera pueden aparecer las sinergias.

VI.I.1.V Sinergias asociadas a la hemiplejia en miembro superior.

Sinergia	Estructura	Posición
Flexora	Escápula	Elevada y retraída
	Hombro	Abducido y rotado externamente (internamente)
	Codo	Flexionado
	Antebrazo	Supinado (Pronado)
	Muñeca	Flexionado
	Dedos	Flexionado y aducidos
Extensora	Escapula	Descendida y protruida
	Hombro	Aducido y rotado internamente
	Codo	Extendido en pronación
	Muñeca	Extendida
	Dedos	Aducido en flexión

Cuadro 1-1. Sinergias asociadas en miembro superior. Adaptado de Pasos a seguir

VI.1.2 Espasticidad

Según Lance, “la espasticidad es un trastorno motor caracterizado por un aumento dependiente de velocidad en el reflejo de estiramiento muscular, también llamado miotático, con movimientos exagerados en los tendones, que se acompaña de hiperreflexia e hipertonia, debido a la hiperexcitabilidad neuronal, siendo uno de los signos del síndrome de neurona motora superior”

Así, podemos definirla como una hipertonia producida por una alteración de las vías piramidales, produciendo un incremento del tono muscular dependiente de la velocidad, asociado a un reflejo miotático exagerado ⁽¹¹⁾.

Éste provoca posturas anormales, dolor a causa del hipertono y disminución de la calidad de vida, por lo que dificulta realizar las actividades de la vida diaria (AVD).

Sin embargo, a causa de la complejidad del desorden motor, la fisiopatología de la espasticidad actualmente no está completamente descrita, siendo aún motivo de estudio.

Las últimas publicaciones determinan que la espasticidad se produce a consecuencia de la lesión de la motoneurona superior, disminuyéndose así las señales inhibitoras

dirigidas a las motoneuronas de la asta anterior. De esta manera, la disminución de los controles facilitadores se ve reducida, generando un síndrome de rigidez provocado por el reflejo motor ^(11,12).

Se genera así la resistencia al estiramiento pasivo, hecho que no sucede únicamente por la hiperreflexia, sino que existen componentes no reflejos afectados, dando origen a la exageración de este reflejo miotático: ⁽¹¹⁾

- ✓ La hiperactividad gamma
- ✓ Hiperexcitabilidad de la motoneurona alfa
- ✓ Modificación de la inhibición presináptica sobre las fibras 1a.

Su evolución natural es hacia la cronicidad, producida por la alteración de las propiedades del tejido blando, instaurándose una fibrosis muscular, con alteración del tejido conjuntivo y por ende de la fascia. En consecuencia, aparecerán deformidades osteoarticulares, retracciones o dolor ⁽¹²⁾.

La espasticidad puede verse intensificada durante el movimiento activo, la bipedestación, mal ajuste de aparatos ortopédicos, ropa y calzado mal apretado, estímulos nocivos como pellizcar y el aumento de los estímulos sensoriales de causas externas. Otros factores agravantes son la distensión o infección de la vejiga, estreñimiento, irritaciones de la piel y asientos inapropiados o mal posicionamiento en silla de ruedas ^(6,13).

Sea cual sea el mecanismo subyacente, en estos pacientes se manifiesta a modo de patrones típicos estereotipados en flexión o extensión. Tan estereotipados resultan, que permiten identificar de inmediato a un paciente con hemiplejía. Los patrones más comunes son

Estructura	Posición
Cabeza	Inclinada lateralmente hacia el lado hemipléjico y rotada hacia el lado sano
Miembro superior (patron flexor)	<u>Escapula:</u> retraída y deprimida <u>Hombro:</u> aducido y rotado internamente <u>Codo:</u> flexionado con pronación del antebrazo <u>Muñeca:</u> flexionada con desviación cubital <u>Dedos:</u> flexionados y aducidos.
Miembro inferior (patrón extensor)	En el lado hemipléjico la pelvis esta rotada hacia atrás y desplazada cranealmente <u>Cadera:</u> extendida, aducida y rotada internamente.

Cuadro 1-2. Patrón típico de espasticidad Adaptado de Pasos a seguir tratamiento integrado en pacientes con hemiplejia, p. 68. Davies P.M. 2002

A consecuencia de estas afectaciones psicomotoras, la atención precoz es importante, siendo necesaria y de gran vitalidad el tratamiento en fisioterapia para reducir estas complicaciones e intentar lograr una evolución lo más cercana a la normalidad establecida ^(6,14,15).

Las características clínicas de la espasticidad son las siguientes:

- ✓ Desarrollo gradual a las 6-8 semanas pos-lesión en ACV.
- ✓ Presencia de desregulación del control motor: contracción relajación.
- ✓ Dolor.
- ✓ Movimientos involuntarios de cocontracción.

Estas manifestaciones clínicas tienen una repercusión global en el paciente con DCA: disminución o pérdida del equilibrio y de la marcha, disminución de la habilidad manual, interferencia en la higiene personal, repercusión en la comunicación/deglución y dificultad en la participación en los procesos terapéuticos.

Ante un paciente con lesión cerebral siempre hay que tener en cuenta que no sólo presenta déficits neuromotores, sino que puede tener además un conjunto de déficit neuropsicológicos (cognitivos y sensoriales). Todo ello obliga a plantear de forma integral cualquier tipo de tratamiento. No se trata de valorar una mano o un pie espástico, sino al paciente con un conjunto de déficits.

IV.1.2.1 Evolución de la espasticidad

La espasticidad es un fenómeno duradero, dinámico y cambiante, con múltiples factores que influyen en ella y, por tanto, que habrá que valorar en su evolución y tenerlos en cuenta para programar un tratamiento efectivo.

Su evolución natural es hacia la cronicidad, acompañada de fenómenos estáticos por alteraciones de las propiedades de los tejidos blandos (elasticidad, plasticidad y viscosidad). Cuando se alteran estas propiedades, se instaura una fibrosis del músculo y de las estructuras adyacentes, la contractura se hace fija, aparecen retracciones y deformidades osteoarticulares y/o dolor. Por tanto, el tratamiento debe ser lo más precoz posible, en los primeros estadios.

En esta evolución se pueden valorar cuatro fases bien definidas que van a determinar el tratamiento:

- ✓ Fase de espasticidad: debido al aumento del tono muscular, pudiendo definirla como el estado de aumento de la tensión de un músculo cuando se alarga de forma pasiva por exageración del reflejo muscular de estiramiento.
- ✓ Fase de actitud viciosa: desequilibrio muscular por predominio de la espasticidad en determinados grupos musculares, siendo clásico el predominio de los flexores plantares y varizantes del pie, de los aductores y flexores en la cadera y de los flexores de codo, muñeca y dedos en la extremidad superior.
- ✓ Fase de retracción muscular: por la persistencia de esta actitud viciosa se produce un crecimiento desigual entre grupos musculares agonistas y antagonistas que conduce a la estructuración de esta actitud, por la falta de acomodación del sarcómero, que es incapaz de conseguir el crecimiento muscular normal. Se entiende como retracción muscular la resistencia opuesta por el músculo a la movilización cuando no está en contracción.
- ✓ Fase de deformidades osteoarticulares: en el caso de niños en fase de crecimiento, consecutivamente a todas las fases anteriores, se modifican las presiones y los estímulos de tracción del cartílago de crecimiento. Según la clásica, y todavía vigente, ley de Delpech, ello da lugar a deformidades osteoarticulares, que representan el fracaso del tratamiento de la espasticidad en las fases anteriores ⁽¹⁶⁾.

IV.1.3 Fascia

Durante muchos años, la fascia ha sido el tejido humano que más ha permanecido en desconocimiento para los investigadores del ámbito médico. Sin embargo, ante la visión de la fascia como tejido envolvente que oculta todo músculo, actualmente podemos establecer una definición más exacta y consecuente con la realidad ⁽¹⁷⁾.

Podemos describirla como el conjunto de tejido conectivo del mismo origen embrionario, unificador de la dinámica corporal, que a consecuencia de la distribución densa e irregular que forma por sus componentes microestructurales, rodea todo órgano de manera tridimensional, permitiendo el mantenimiento de la correcta posición y su funcionamiento gracias al sistema de tensegridad ^(17,18).

Estas redes fasciales están conectadas entre sí, formando grosso modo una sola envoltura de recorrido continuo e ininterrumpido, creando dobleces para encerrar y envolver elementos anatómicos corporales. De tal manera que, cualquier cambio estructural de la fascia en una determinada parte corporal, provocará cambios restrictivos en zonas adyacentes del cuerpo ^(19,20,21).

Tanto las características organolépticas como la densidad y distribución que ofrece permiten un comportamiento sinérgico, absorbiendo y repartiendo un estímulo local a otras partes de ésta misma.

Así, los estímulos químicos, térmicos, de presión y cinestésicos son transmitidos al sistema nervioso central ⁽²²⁾.

Por este motivo el sistema fascial tiene gran importancia a nivel postural y la organización del movimiento, adaptándose al estrés corporal.

En consecuencia, la función anatómica de la fascia es muy relevante entre todas las demás. Gracias a la distribución de sus membranas y a la microestructura que presenta, forma pequeñas cavitaciones que posibilitan la expansión de nervios y vasos linfáticos, cumpliendo así una función metabólica y sensitiva. Es importante también su relación con el metabolismo del agua y función nutritiva respecto a la sangre y linfa, convirtiéndose la fascia en un medio de transporte a través de todos los sistemas del organismo ^(18,22).

Estas características se deben a la composición especial del tejido. Antiguamente la fascia se conocía como el tejido conectivo formado por fibras de colágeno y elastina, pero gracias a los últimos avances y al estudio de la microestructura, se ha encontrado una abundante red de raíces nerviosas en el sistema microvacuolar. Entre

sus múltiples fibras de colágeno, la fascia se ve inmediatamente envuelta en fibras del sistema nervioso autónomo.

A su vez, encontramos una inervación de mecanorreceptores como los corpúsculos de Golgi. Los receptores intrafasciales que encontramos se pueden dividir en 3 grupos: ^(17,18,19)

1. Corpúsculos de Pacíni. Sensibles a variaciones rápidas y de vibración. Capacidad de respuesta dinámica.

2. Órganos de Ruffini. Sensibles a impulsos lentos y presiones ininterrumpidas, activándose con aplicación de técnicas profundas sostenidas. Especialmente en las fuerzas tangentes y las de dirección transversal. En este proceso se disminuye la activación simpática, produciendo un efecto relajante y disminución del tono muscular.

3. Terminaciones libres sensitivas III (mielínicos) y IV (desmielinizados). Son los receptores más abundantes del sistema miofascial, también llamadas receptores musculares intersticiales. Responden a la presión y tensión mecánica y producen un efecto vasodilatador, relacionándose con el Sistema Nervioso Autónomo.

La fascia no solo recorre el músculo a nivel externo, sino que pequeños fascículos llamados endomisio, epimisio y perimisio también la rodean a nivel interno. Por tanto, este tejido conectivo también forma parte del recubrimiento fascial, en su caso encargándose en mayor medida de la estructuración muscular interna y organización de las fibras musculares.

A su vez, los fibroblastos que se encuentran en este medio pueden transformarse en miofibroblastos si la tensión intrínseca generada es mayor a la normal, provocando el aumento de conversión de estas células. Estos fibroblastos, junto a las células musculares Smooth, son las encargadas de la expresión de α -actina en su citoesqueleto ^(17,18,19,20).

Tanto en las fascias musculares (endomiso, perimisio y epimisio) como en el tejido fascial que encontramos en el resto del cuerpo humano también se ha evidenciado la presencia de miofibroblastos, que junto a las células musculares Smooth poseen una posible función de pretensión funcional, ajustando a la fascia a diferentes demandas de tono muscular ^(22,17,18,19).

De esta manera, se ha demostrado la capacidad de contracción activa que presenta la fascia en toda su expansión, siendo mayor en la fascia toracolumbar, la fascia lata, o en la fascia de la pierna.

Al considerar que el músculo es un tejido contráctil que permite al cuerpo realizar distintos tipos de movimiento, desde un punto de vista biomecánico, se debe considerar entonces a la fascia como el tejido conectivo intramuscular y a las fibras musculares como la unidad funcional, considerando que, por una parte, cada contracción muscular moviliza el sistema fascial y, por otra parte: cada restricción del sistema fascial afecta al funcionamiento correcto del sistema muscular es lógico pensar entonces en una unidad funcional denominada miofascia.

IV.1.3.I Piezoelectricidad

El movimiento fascial generado por la contracción de estas células no es el único factor que acompaña a la capacidad retráctil de la fascia. Otros mecanismos, relacionados con la propiedad física de estructuras caracterizadas por distribución geométrica y simétrica, también apoyan este movimiento. Es el efecto piezoeléctrico, consistente en la producción de una diferenciación de potencial eléctrico a consecuencia de una alteración estructural molecular producida por una fuerza mecánica observada normalmente en cristales o estructuras con una distribución geométrica simétrica y generalizada. En el cuerpo humano principalmente los huesos y estructuras formadas por colágeno tipo 1 se comportan como estructuras cristalinas. Al realizarse la acción mecánica, el sistema fascial se comprime y genera una pequeña diferencia de potencial eléctrico, realizando una despolarización de la membrana. El potencial eléctrico, a través del colágeno, se transmite a lo largo de la matriz, formando una red eléctrica. Así, gracias al efecto piezoeléctrico, la señal eléctrica generada por un estímulo mecánico se transmite a través de las fibras de colágeno por toda la matriz celular ⁽²²⁾.

IV.1.3.II Mecanotransducción y tensegridad

Las características organolépticas, densidad y distribución que ofrece la fascia, y junto al gran número de fibrocitos y fibras de colágeno que contiene en su matriz, ofrecen la capacidad de actuar como un todo sinérgico, repartiendo todo estímulo externo absorbido a lo largo de su conjunto.

Tanto los fibrocitos como el colágeno responden a estiramiento mecánico a través del proceso de mecanotransducción, provocando un cambio en la morfología celular.

El denominado proceso de mecanotransducción, transforma el estímulo mecánico en señal química permitiendo la adaptación celular a su microambiente. Si el estímulo se

mantiene o resulta excesivo en el tiempo, el efecto mecano-químico remodela el sistema de tensegredad tisular, aportando nueva información al SNC y transformándolo en nuevas condiciones moleculares como reparando daños tisulares si fuera necesario. En consecuencia, la fascia está implicada en la transmisión de la fuerza de un tejido a otro, y en mayor medida cuando ésta es tratada mediante métodos manuales.

En este proceso, las integrinas, receptores intracelulares, son clave para la transformación de la señal, transmitiendo la señal a través de la matriz intracelular y generando así una respuesta mecano-química interna al estímulo del medio externo y viceversa.

Además, en base al principio de la tensegredad, capacidad de mantener y equilibrar un sistema formado por estructuras rígidas y elásticas como las fibras de colágeno, en el tejido fascial el sistema microvacuolar permite actuar sobre la transmisión mecánica a todo complejo celular que se sustenta sobre él. Así, la fascia forma parte de un complejo arquitectónico en el cual un estímulo externo conlleva a una reacción en cadena produciendo un efecto mecánico, eléctrico y químico ⁽²²⁾.

IV.1.3.III Disfunción miofascial

- ✓ La disfunción miofascial significa la anomalía o carencia de una correcta respuesta estabilizadora. En presencia de la disfunción se produce una sobrecarga en todos los segmentos del sistema fascial y, particularmente, en la columna vertebral, alterando el funcionamiento de la estructura corporal. Además, se crea una descoordinación (temporal o definitiva) de los movimientos en todos los niveles y segmentos corporales.
- ✓ La disfunción miofascial no supone directamente un problema muscular, pero implica a los músculos.
- ✓ La disfunción miofascial implica el cambio de la onda muy organizada de movimientos especializados a través de la matriz viviente.
- ✓ Desde el enfoque de las patologías miofasciales, hay que subrayar el hecho de que el desequilibrio y la disfunción miofascial se producen antes del inicio de la enfermedad como tal.
- ✓ En presencia de una disfunción, todo el sistema miofascial se afecta.

Restricción miofascial: el incremento del estrés mecánico estimula la secreción de las fibras de colágeno en el tejido afectado y, al mismo tiempo, produce la disminución del volumen de la sustancia fundamental, quedando el tejido conectivo más sólido y

menos fluido. El endurecimiento del tejido conectivo altera la libre circulación de los fluidos; en consecuencia, queda total o parcialmente bloqueada la entrada de nutrientes y, simultáneamente, se produce el atrapamiento de los desechos metabólicos. Las capacidades del tejido conectivo con respecto a la elasticidad, la plasticidad y la viscoelasticidad, quedan reducidas. Por lo tanto, la capacidad de deslizamiento de las diferentes estructuras adyacentes queda también reducida o bloqueada, lo que obliga al cuerpo a la creación de movimientos o posiciones sustitutos, es decir, se inicia el proceso de compensaciones.

Otra de las formas de analizar la lesión del sistema fascial consiste en observar el cambio de sus propiedades eléctricas. Esto ocurre cuando el flujo de información disminuye o se interrumpe por los cambios en la calidad de sus componentes. A raíz de una fuerza mecánica traumatizante, las propiedades mecánicas del tejido se afectan. El medio gelatinoso de la sustancia fundamental pierde sus propiedades piezoeléctricas de transmisión del impulso mecánico inicial. El endurecimiento de la sustancia fundamental y su deshidratación, con el consecuente atrapamiento de las toxinas y los desechos del metabolismo, forman la barrera que distorsiona o bloquea el impulso mecánico inicial y contamina las reacciones de su transmisión (Oschmann, 1993) ⁽¹⁸⁾.

En base a esto cualquier alteración en los tejidos corporales, nerviosos o musculares repercuten directamente en la fascia.

IV.1.3.IV Inducción miofascial

La inducción miofascial, también conocida como “Myofascial Release”, es una técnica basada en el movimiento miofascial, provocando una inducción profunda a nivel subcutáneo que nos permite valorar y tratar las restricciones e hipomovibilidades de la fascia corporal. Para ello el terapeuta realiza una secuencia de movilizaciones pasivas, sobre la piel del paciente, mantenidas con la misma presión durante 90-120s aproximadamente hasta lograr disipar la “barrera tisular” y disminuyéndose así el tono muscular.

Una vez superada la barrera, manteniendo la misma fuerza, se acompaña la liberación en sentido tridimensional hasta encontrar la siguiente restricción.

La técnica puede aplicarse de innumerables posiciones adaptándose al paciente en base a sus necesidades.

Generalmente, ante afectaciones neuromusculoesqueléticas de origen traumático, utilizar las técnicas de inducción miofascial antes que el estiramiento o reeducación neuromuscular beneficia el transcurso del tratamiento, ya que la terapia produce un efecto de descompresión, permitiendo una mayor extensibilidad y facilitándose el proceso de estiramiento muscular.

La eficacia de la técnica se fundamenta sobre las propiedades y características que la fascia aporta al cuerpo humano, siendo la mecanotransducción, la tensegridad y la piezoelectricidad los conceptos neurofisiológicos más destacados. Como bien se ha explicado, mediante un estímulo externo producido por el fisioterapeuta en el cuerpo del paciente, el proceso de la mecanotransducción entra en marcha.

Basándonos en estas teorías y según los estudios que demuestran la activación nerviosa, parece probable que parte de los efectos de la inducción miofascial sean debidos a procesos neurofisiológicos.

La existencia de una densa red nerviosa y la abundante presencia de receptores a nivel fascial, posibilitan una relación entre la fascia y el Sistema Nervioso Central.

Una presión manual profunda, lenta o mantenida (como la inducción miofascial), provoca una estimulación de los mecanoreceptores intersticiales, alterando la propiocepción del SN y mediante la activación de los receptores Ruffini, es capaz de provocar una actividad vagal, generando cambios fluídicos a nivel local y una relajación muscular.

Además, si analizamos un nervio muscular, la cantidad de raíces nerviosas motoras son un tercio menores a las sensitivas. No obstante, las fibras I y II no son tan abundantes como las encargadas de los receptores intersticiales, fibras tipo III y IV, cuales están íntimamente relacionadas con el SNA. Por lo tanto, esta activación parasimpática producida por la movilización del sistema miofascial genera una reducción del tono muscular general, disminución de la actividad de las células interfasciales Smooth, aumento de riego sanguíneo y reducción del dolor.

Esta disminución del tono muscular también se ve explicada gracias a la propiedad de la piezoelectricidad, donde tras la tensión generada por el practicante, produce una despolarización a nivel de la membrana en el tejido fascial, generando de esta manera un “reset” de los receptores intersticiales y disminuyendo la activación de la motoneurona Gamma.

En cuanto al tejido fascial, la tensión que favorece la transformación de fibrocitos en miofibroblastos se ve reducida tras la terapia. Encontrándose menor número de

miofibroblastos a nivel fascial, la capacidad contráctil se ve reducida y así, en el entorno espástico que la fascia se encuentra, resulta más difícil que pueda cooperar indirectamente en esta contracción mantenida, liberando cierta tensión del miembro afectado.

A causa de la espasticidad, el sistema fascial se ve inmovilizado, el cual junto al tejido muscular pierde su elasticidad y flexibilidad iniciándose un proceso de entrecruzamiento de fibras de colágeno. Estas restricciones del sistema fascial limitan la elasticidad de los tendones para la realización de movimientos y a su vez disminuyen la capacidad de estiramiento muscular ⁽¹⁸⁾.

IV.1.3.V Técnicas básicas y principios para el tratamiento ⁽¹⁸⁾

El lugar donde se realiza el tratamiento debe tener buena temperatura, buena ventilación, silencioso. El terapeuta debe disponer de espacio para poder desplazarse libre alrededor de toda la camilla, el paciente debe tener la menor cantidad de ropa posible y ningún accesorio.

La inducción miofascial cuenta con dos tipos de técnicas:

- ✓ **Técnicas superficiales que a su vez se subdividen en deslizamiento en forma de J, deslizamiento transverso, deslizamiento longitudinal y**
- ✓ **Técnicas profundas que se subdividen en manos cruzadas, técnica telescópica y balanceo de la duramadre.**

Técnicas superficiales: el objetivo principal de estas técnicas es eliminar las restricciones superficiales o locales, la regla principal es dirigir el movimiento de deslizamiento en la dirección de la restricción.

Deben realizarse siempre antes de las técnicas profundas, se debe evitar el dolor y se pueden combinar con otras técnicas manuales manipulativas.

Técnicas profundas: estas técnicas deben aplicarse luego de las superficiales cuando ya el paciente y su tejido tienen más confianza con la terapia.

En los casos crónicos, puede ser necesario un tratamiento de mantenimiento cada cierto tiempo (cada 7-10 días), para ayudar al paciente a una mejor recuperación.

Técnicas de inducción en cintura escapular y miembro superior ⁽¹⁷⁾

Inducción de la fascia del músculo subescapular

El paciente se colocará en decúbito supino, con el brazo elevado unos 90-160 grados, dependiendo del grado de restricción del movimiento. El terapeuta se coloca de pie a la cabecera de la camilla.

Con su mano craneal, el terapeuta sujeta el brazo del paciente y realiza una tracción muy suave. La palma de la mano caudal, con el pulgar hacia arriba, la coloca sobre el borde externo del omóplato, lo más cerca posible de la articulación glenohumeral. Se realiza una leve tracción con ambas manos en direcciones opuestas, siguiendo posteriormente la dirección de la liberación.

Inducción miofascial del dorsal ancho

El paciente se posiciona decúbito supino, el terapeuta, de pie en el lado que se va a tratar mirando al paciente. Con su mano craneal, el terapeuta sostiene el antebrazo del paciente, e introduce su mano caudal en el espacio axilar posterior, contactando con el tendón del músculo dorsal ancho en el extremo superior del brazo. A continuación, realiza una ligera tracción y rotación interna con el brazo y, al mismo tiempo, mantiene la presión sostenida sobre el dorsal ancho. Las dos maniobras deben realizarse de forma simétrica, manteniendo la posición entre 90-120 segundos.

Las restricciones de la fascia del dorsal ancho provocan en el brazo una exagerada posición de rotación interna, incrementando de esta forma los cambios posturales relacionados con la protrusión de la cabeza que impiden el retorno linfático normal.

Inducción miofascial del infraespinoso

El paciente debe ubicarse en decúbito prono, con el brazo fuera de la camilla.

El terapeuta de pie en la esquina de la cabecera de la camilla del lado que se va a tratar.

El terapeuta coloca una de sus manos, con la palma hacia abajo, de tal forma que pueda contactar con la eminencia tenar de su pulgar, el borde superior del músculo infraespinoso. La segunda mano refuerza a la primera. La presión debe ser

tridimensional y mantenerse durante unos cinco minutos, siguiendo las tres barreras de liberación. Al encontrar restricciones bien localizadas sobre un espacio muy reducido, se puede aplicar el deslizamiento transversal con ambos pulgares, manteniendo la misma posición de las manos.

Inducción miofascial del músculo pectoral mayor (técnica global)

El paciente debe colocarse en decúbito supino, el terapeuta en bipedestación a la cabecera de la camilla, en el lado que se va a tratar.

El terapeuta apoya una de sus rodillas sobre la esquina de la camilla y coloca sobre ella el brazo del paciente, elevándolo a unos 160 grados. Con una de sus manos sujeta ese brazo, y coloca la otra mano debajo de la apófisis xifoides del esternón. A continuación, con la primera mano realiza una suave tracción y con la otra una presión oblicua y caudal sobre el esternón. Una vez colocado el tejido en tensión, se debe seguir la dirección de la liberación de la fascia en esa región.

Como resultado de la liberación, la mano caudal puede desplazarse hasta la pelvis en cualquier dirección, a la derecha o a la izquierda. Es una técnica larga y su aplicación debe durar un mínimo de 5 minutos.

Inducción de la fascia del pectoral mayor

El paciente se ubica en decúbito supino, con el brazo a tratar en abducción y con la otra mano sobre la región esternal del lado contrario a tratar. El grado de abducción depende de las fibras que estén más afectadas por la patología. Una leve abducción permite tratar las fibras claviculares; una abducción mediana, las fibras esternales, y una completa elevación, las fibras costales. El paciente debe estar tumbado muy cerca del borde de la camilla del lado tratado.

El terapeuta se coloca sentado a la cabecera de la camilla.

Inducción miofascial del pectoral mayor y menor

El paciente se coloca en decúbito supino, con el brazo abducido a unos 120 grados, el terapeuta de pie al lado del paciente, a la altura de la cabeza.

Con su mano craneal el terapeuta sujeta el brazo del paciente, y con la mano caudal, colocada en posición prona, contacta con el espacio que existe entre el pectoral mayor y las costillas. Este contacto se realiza con las yemas de los dedos.

La presión debe mantenerse durante unos 5 minutos. Hay que recordar que las restricciones miofasciales del pectoral mayor pueden ser particularmente dolorosas, lo que obliga al terapeuta a aplicar una fuerza controlada. A medida que se produce la liberación, las dos manos del terapeuta deben adaptarse a la dirección de los cambios. Al detectar la restricción en el pectoral menor, se debe profundizar la penetración con la mano, deslizándola sobre las costillas. El contacto con el pectoral menor suele ser particularmente doloroso. Hay que tomar las precauciones correspondientes.

Inducción de los espacios intercostales

Se realiza para eliminar las restricciones miofasciales en los espacios entre la clavícula y las primeras costillas.

El paciente se coloca en decúbito supino, sin almohada, el terapeuta de pie al lado del paciente, el terapeuta ubica el espacio intercostal de la zona restringida. Posteriormente realizan el deslizamiento longitudinal desde el esternón hacia el arco costal. La presión se realiza con el dedo índice reforzado por el dedo medio, o con el nudillo del dedo índice. Las restricciones miofasciales en los espacios intercostales suelen ser muy dolorosas; por esta razón, al realizar la técnica se debe aplicar una fuerza progresiva.

Al tratar a una paciente, hay que tener especial cuidado con las mamas. En esta situación, el recorrido del deslizamiento es muy corto; en algunas situaciones, llega apenas a unos 3-4 centímetros.

Inducción miofascial del romboide

El paciente se posiciona decúbito lateral. el terapeuta de pie frente al paciente. El terapeuta coloca su mano caudal debajo del brazo del paciente, y los dedos de ambas manos sobre el borde interno de la escápula. A continuación, eleva el hombro y la escápula de la pared torácica. El recorrido se realiza de forma lenta y progresiva, sin producir dolor ni incomodidad al paciente.

Inducción miofascial del trapecio superior

El paciente en decúbito supino, con el codo flexionado y la mano reposada sobre el abdomen, y el brazo en una ligera abducción, el terapeuta sentado a la cabecera de la camilla. El terapeuta coloca su mano sobre el hombro del paciente, de tal forma que pueda sujetar las fibras del trapecio superior entre los dedos índice, medio y anular, por arriba, y el pulgar, por debajo. Posteriormente, ejerce una presión suave y sostenida venciendo las barreras de restricción.

Inducción miofascial del angular del omóplato

el paciente se coloca en decúbito supino, con el brazo reposando a lo largo del tronco, el terapeuta de pie o sentado a la cabecera de la camilla. El terapeuta coloca una de sus manos debajo del omóplato, abrazando con las yemas de los dedos el ángulo inferior y llevándolo ligeramente en dirección craneal. Esta maniobra libera el acceso al ángulo superior de la escápula, lo que facilita que los dedos índice y medio de la otra mano contacten con la inserción del angular. Se aplica más presión sostenida en este punto, mientras la mano colocada sobre la escápula realiza el movimiento en dirección de la liberación.

Inducción profunda de la fascia bicipital

El paciente se posiciona en decúbito supino con el brazo extendido en supinación, el terapeuta de pie al lado de la camilla.

El terapeuta coloca una de sus manos sobre el hombro del paciente y la otra sobre el tercio inferior del bíceps. Utilizando la técnica de manos cruzadas, ejerce una presión tridimensional durante un mínimo de tres a cinco minutos.

Deslizamiento transverso para el bíceps braquial

El paciente se coloca en decúbito supino con el codo extendido y el brazo ligeramente abducido. El terapeuta se ubica de pie o sentado. El terapeuta sostiene con sus manos el brazo del paciente, de tal forma que los pulgares se encuentren sobre ambos lados del bíceps, sobre su tercio medio, y los restantes dedos sobre el tríceps braquial. A continuación, con ambos pulgares ejerce una presión profunda y realiza el deslizamiento transverso. El deslizamiento se repite siete veces.

Deslizamiento transverso en la corredera bicipital

El paciente se coloca en decúbito supino con el brazo ligeramente abducido, el terapeuta sentado en el lado que se va a tratar. El terapeuta, con una de sus manos, flexiona el codo aproximadamente a 90 grados. La otra mano la coloca sobre el hombro del paciente, de tal forma que el pulgar pueda entrar en contacto con el tendón largo del bíceps braquial en la corredera bicipital, mientras los restantes dedos realizan una contrapresión. A continuación, manteniendo la presión con el pulgar sobre el tendón del bíceps, con la mano que sostiene el antebrazo realiza el movimiento de rotación interna-externa de manera cíclica. El movimiento se repite de 7 a 15 veces.

Deslizamiento transverso sobre el tendón del tríceps braquial

El paciente se coloca sentado o en decúbito prono, el terapeuta de pie o sentado. El terapeuta ejerce con el dedo índice una suave presión sobre la inserción del tríceps. (Hay que tener un cuidado especial y evitar la presión sobre el nervio cubital.) A continuación, aplica un suave deslizamiento transverso. En total se realizan 7 movimientos.

Deslizamiento transverso de los flexores de la muñeca y de los dedos

El paciente se coloca en decúbito supino con el codo extendido y el antebrazo en supinación, el terapeuta de pie en el lado que se va a tratar.

El terapeuta, utilizando la técnica de deslizamiento transverso, realiza la liberación sobre la masa de los flexores. El recorrido del movimiento depende del lugar de la restricción, determinado con la evaluación previa. Hay que recordar que antes de realizar el deslizamiento se debe aplicar una presión profunda. Esta técnica es más efectiva si se aplica sobre el tercio superior del antebrazo.

Deslizamiento longitudinal de los flexores de la muñeca y de los dedos

El paciente se coloca en decúbito supino con su antebrazo en supinación, el terapeuta de pie en el lado que se va a tratar.

El terapeuta coloca sus manos sobre la cara ventral en el tercio distal del antebrazo del paciente, de tal forma que los pulgares se unan en mitad del antebrazo, y los restantes dedos «abracen» el resto del antebrazo. A continuación, con sus pulgares, realiza un deslizamiento longitudinal. La evaluación previa de la restricción determina el recorrido del movimiento, que debe ser lento, dependiendo la fuerza del impulso del grado de dolor. La técnica se debe detener al encontrarse los nódulos de la restricción, y esperar el tiempo apropiado para la liberación.

Manos cruzadas para los flexores de la muñeca y de los dedos

Posición del paciente, decúbito supino con el codo extendido y el antebrazo en supinación, posición del terapeuta de pie en el lado que se va a tratar.

El terapeuta coloca sus manos, previamente cruzadas, sobre el tercio superior de la cara ventral del antebrazo y la otra por encima de la muñeca. A continuación, realiza la técnica según los principios aplicados en la técnica de manos cruzadas

Manos cruzadas para los extensores de la muñeca y de los dedos

El paciente se coloca en decúbito supino con el codo extendido y el antebrazo en pronación, el terapeuta de pie en el lado que se va a tratar.

El terapeuta coloca sus manos sobre la masa muscular de los extensores de la muñeca y de los dedos y, aplicando la técnica de manos cruzadas, realiza la liberación. Hay que recordar que no se debe aplicar una presión exagerada, sino seguir la respuesta del cuerpo y superar, barrera por barrera, las restricciones existentes. El tiempo mínimo de aplicación es de tres minutos.

Todas las técnicas tienen como objetivo liberar la fascia.

IV.II CASO CLÍNICO

IV.II.1 Datos del paciente

- ✓ Nombre: G.M
- ✓ Sexo: Femenino
- ✓ Fecha de nacimiento:
- ✓ Edad: 62
- ✓ Ocupación: ama de casa
- ✓ Diagnostico medico: Accidente cerebrovascular isquémico

- ✓ Diagnostico kinésico: Hemiplejia braquiocrural izquierda.
- ✓ Antecedentes patológicos: diabetes tipo II, HTA, hipotiroidismo, ex tabaquista.

IV.II.2 Inicio y Evolución

Como ha citado quien escribe anteriormente, en este trabajo se ha realizado el reporte de un caso clínico de una paciente que sufrió en ACV isquémico con secuela de hemiplejía fasciobraquiocrural izquierda.

La paciente comienza con vértigo y vómitos el día 12 de julio de 2021, luego comienza con cefaleas y episodio sincopal, por lo que es derivada a la guardia e ingresa a clínica médica el día 13 de julio 2021. Se le realiza TAC y RMN en donde se observan calcificación de la vasculatura, principalmente de arteria basilar y media derecha, infarto protuberancial derecho, infartos cerebelosos con trombosis de la arteria basilar. Se observo la evaluación hemiplejia fasciobraquiocrural izquierda, disartria, GSC 15/15, orientada en tiempo y espacio.

Se realiza ecocardiograma el día 16 de julio HVI, en donde en los resultados no se encontraron trombos, se evaluó una función sistólica normal, con relajación prolongada del VI, VD sin particularidades, se encontró una dilatación leve de la aurícula izquierda, esclerocalcificación de la válvula aortica e Insuficiencia aortica leve, sin derrame pericárdico.

La paciente fue medicada y recibió atención en internación por las áreas de fonoaudiología, kinesiología motora y neurología.

Luego se solicita internación domiciliaria por obra social en contexto riesgo- beneficio por pandemia SARS COV 19. El día 6 de agosto por falta de respuesta de la obra social y en consenso con la familia, estando la paciente hemo dinámicamente estable, afebril, descomplejizada, con alimentación por sus propios medios, sin requerimientos de oxígeno, sin sonda vesical con catarsis y diuresis positiva, con mejora en cuanto a la disartria, plejia braquial izquierda y paresia 1/5 crural, se le da alta hospitalaria con ingreso a consultorio externo en centro de rehabilitación provincial para continuar tratamiento. Los familiares obtienen por sus propios medios, colchón antiescara, cama y silla de ruedas.

Al mes es evaluada en CERP (Centro de Rehabilitación Provincial), por medico fisiatra, el cual pide ingreso para las áreas de neurokinesiología, fonoaudiología, TO, psicología.

Al mes y cinco días es evaluada por servicio de neurokinesiología en la evaluación se observa, que la paciente ingresa al consultorio en silla de ruedas, propulsada por su hija.

Se realiza pasaje totalmente asistido hacia el camastro, donde se observa que sostiene el sentado con apoyo del miembro superior derecho, el tronco se encuentra sin alineación, con mayor descarga de peso hacia el lado derecho, la cabeza se encuentra levemente girada hacia la derecha. Se le pide que vaya a decúbito supino, llega sola, pero necesita asistencia para elevar miembros inferiores.

En D.S se observa rangos óptimos de movilidad pasiva en miembro superior e inferior derecho. En miembro superior e inferior izquierdo no tiene movilidad activa y a la movilización pasiva se observa leve aumento del tono. (periodo agudo)

Se ha realizado evaluación de la sensibilidad de ambos hemicuerpos, explicándole a la paciente que se va a realizar de manera comparativa en ambos hemicuerpos. Se comienza evaluando la sensibilidad superficial táctil epicrítica, la cual este cargo de los haces de Goll y Burdach, con un compás, protopática con elemento romo que nos habla del haz espinotalámico y la algésica con alfiler, en todos los dermatomas. Se encuentran zonas de hipostesia a nivel de C6, C7, C8. La sensibilidad profunda consciente se encuentra conservada.

Puede llegar por si sola a ambos decúbitos laterales, asistiendo el lado más afectado con el menos afecto, necesita asistencia para llegar del decúbito a sentado y para la bipedestación.

En bipedestación asistida y con apoyo anterior de miembro superior se observa: flexión de cadera y por momentos hiperextensión de rodilla del lado izquierdo, también que realiza mayor descarga de peso en el hemicuerpo derecho.

La paciente relata necesitar ayuda para todas las AVD, expresa que su objetivo de tratamiento es poder caminar de manera independiente y utilizar su miembro superior.

Se realiza índice de Barthel, con un puntaje de 35 lo que nos da una dependencia grave.

Se utilizó la ficha de evaluación adaptada proporcionada en esta especialidad para realizar la evaluación del paciente, se identificaron fortalezas, problemas principales, diagnóstico de movimiento y en base a eso se realizo un plan de tratamiento funcional con estrategias el cual se realizó durante 6 meses.

En el transcurso de esos seis meses la paciente mejora la alineación biomecánica y estabilidad de tronco en sedestación, lo cual le permite comenzar a realizar de manera independiente en su hogar las AVD. Logra realizar el pasaje de sedestación a bipedestación de manera independiente.

Realiza una descarga simétrica en miembros inferiores, buena flexión de tronco, pero aun los músculos peri escapulares no permiten la alineación correcta de la misma, con el consecuente aumento de tono del miembro superior.

Durante el tratamiento logra bipedestación con buen control de pelvis y camina con un andador tramos cortos ayudándose con el miembro superior menos afecto.

La paciente relata que aún le molesta el aumento de tono ante actividades funcionales en el miembro superior izquierdo, y en varias sesiones expresa sentir dolores en miembro superior e inferior izquierdo.

A los seis meses se reevalúa test de Barthel, goniometría, Asworth modificada con los siguientes resultados:

Test de Barthel: Puntaje 80 con leve dependencia

Escala de Asworth modificada:

- ✓ Flexión de codo (bíceps braquial): 3.
- ✓ Pronación de antebrazo: 4
- ✓ Flexión de dedos: 4
- ✓ Flexores plantares de tobillo (tríceps sural) 2

Goniometría

Movimiento	Pre	
Hombro	Pas.	Act.
Flexión	110°	45°
Extensión	70°	20°
Aducción		
Abducción	90°	70°
Rotación interna	70 °	35°
Rotación externa	70°	35°
Codo		
Flexión	120°	120°
Extensión	0°	20°
Antebrazo		
Supinación	70°	20°
Pronación	90°	80°
Muñeca		
Flexión	50°	35°
Extensión	45°	20°
Desviación radial	25°	30°
Desviación cubital	25°	30°

IV.II.3 Tratamientos realizados

Actualmente

- ✓ Medicación
- ✓ Rehabilitación neuro kinésica dos veces por semana, sesiones una hora.
- ✓ Psicología una vez por semana
- ✓ Controles medico:

Cada 6 meses fisiatría

Cada 3 meses cardiología

Cada 6 meses neurología.

Anteriores

- ✓ Fonoaudiología

- ✓ No realizo T.O

IV.II.4 Tratamiento actual

Se propone una sesión más de tratamiento con aplicación de técnicas de inducción miofascial.

El objetivo actual de tratamiento es disminuir el tono en miembro superior, para poder lograr un movimiento mas selectivo del tronco superior y de esta manera trabajar sobre el equilibrio y la alineación, para lograr marcha independiente.

Se realiza evaluación de la paciente según técnica de inducción miofascial

Se realizó: Inducción de la fascia del músculo subescapular, dorsal ancho, infraespinoso, musculo pectoral mayor, pectoral menor, intercostales, romboides, trapecio, angular del omoplato, fascia bicipital, deslizamiento transverso, del bíceps y tríceps, deslizamiento longitudinal, transverso y manos cruzadas de flexores de muñeca y manos cruzadas de extensores de muñeca y dedos.

El tiempo que se ha trabajado cada musculo o grupo dependía de la tensión encontrada en cada sesión.

Se realizó en sesiones de una hora y media, se sumó a las dos sesiones de rehabilitación por cuatro meses.

Evaluacion de la postura según técnica de inducción miofascial.

Bipedestación

Vista anterior

- ✓ Cabeza y cuello levemente rotada a la derecha.
- ✓ Hombro izquierdo levemente descendido.
- ✓ Brazos: izquierdo en aducción, rotación interna.
- ✓ Antebrazos: izquierdo en flexión.
- ✓ Muñeca: izquierda en flexión.
- ✓ Pelvis: izquierda descendida.
- ✓ Rodillas: leve varo.
- ✓ Tobillos y pies: pie abducido.

Vista posterior:

- ✓ Cabeza y cuello levemente rotada ala derecha.
- ✓ Hombros: levemente descendido, escapula abducida.
- ✓ Brazos: el izquierdo en aducción, derecho al lado del cuerpo.
- ✓ Pelvis: descendida.
- ✓ Rodillas: leve valgo.
- ✓ Observamos la línea de fascias laterales.

Lateral izquierda:

- ✓ Cabeza y cuello con extensión.
- ✓ Hombro levemente atrás en retropulsión.
- ✓ Brazo levemente flexionado, rotación interna aducción.
- ✓ Codo en flexión, antebrazo pronado.
- ✓ Pelvis en anteversión.
- ✓ Rodilla en extensión.
- ✓ Lateral derecha
- ✓ Cabeza y cuello en extensión.
- ✓ Hombro neutro.
- ✓ Brazo en aducción.
- ✓ Codo extendido.
- ✓ Pelvis neutra.
- ✓ Rodilla con semiflexión.
- ✓ Observamos las líneas de fascias anterior y posterior.
- ✓ Aumento de tono en pectorales, dorsal ancho, romboides, bíceps braquial.

IV.II.5 Resultados

IV.II.5.I Escala de Ashworth

La evaluación del tono del paciente evidenció al inicio del tratamiento un incrementado aumento del tono flexor de codo en la mayor parte de rango de movimiento recorrido, correspondiente a un puntaje 3 en esta escala y al finalizar la terapia el paciente presento un ligero aumento de la resistencia muscular, pero al final del movimiento, lo que se corresponde con una mejoría al puntaje 1 de la escala. Al igual que los pronadores de antebrazo y los flexores de dedos que antes de la inducción miofascial tenían un marcado incremento en la resistencia del músculo; el movimiento pasivo era difícil en la flexión o extensión, que se corresponde a un grado

4 en la escala y se finalizó con un ligero aumento en la resistencia del músculo al movimiento en flexión o extensión que se corresponde a un grado 2 de la escala.

IV.II.5.II Goniometría

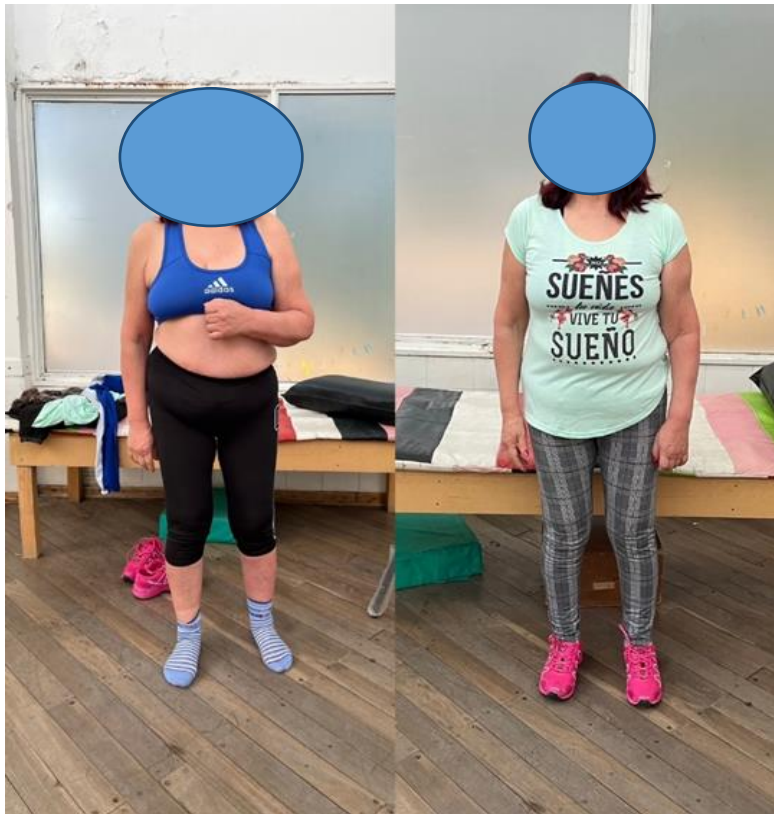Movimiento	Pre		Post	
	Pas.	Act.	Pas.	Act.
flexión	110°	45°	110°	55°
extensión	60°	20°	60°	30°
aducción			0°	
Abducción	90°	70°	100°	80°
Rotación interna	70°	35°	70°	40°
Rotación externa	70°	35°	70°	45°
Codo				
Flexión	120°	120°	130°	120°
Extensión	0°	+ 20°	0°	+ 10°
Antebrazo				
Supinación	70°	20°	70°	30°
Pronación	80°	80°	80°	80°
Muñeca				
Flexión	50°	35°	50°	45°
Extensión	45°	20°	45°	30°
Desviación radial	20°	20°	20°	20°
Desviación cubital	30°	20°	30°	30°

En la goniometría se evidencia aumento de rangos articulares en hombro, codo antebrazo y muñeca.

IV.II.5.III Índice de Barthel

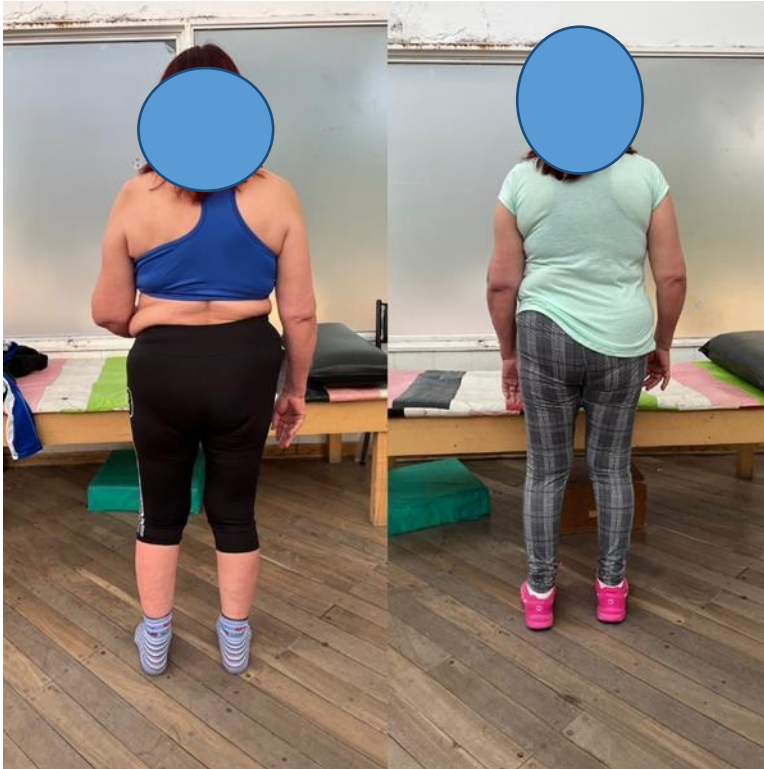En cuanto al índice de Barthel, el puntaje fue evidenciando una mejoría en la funcionalidad de la paciente, dichos puntajes mejoraron en las actividades que incluyen el miembro superior y las actividades bimanuales.

IV.II.6 Imágenes al inicio y luego de 4 de tratamiento con inducción miofascial



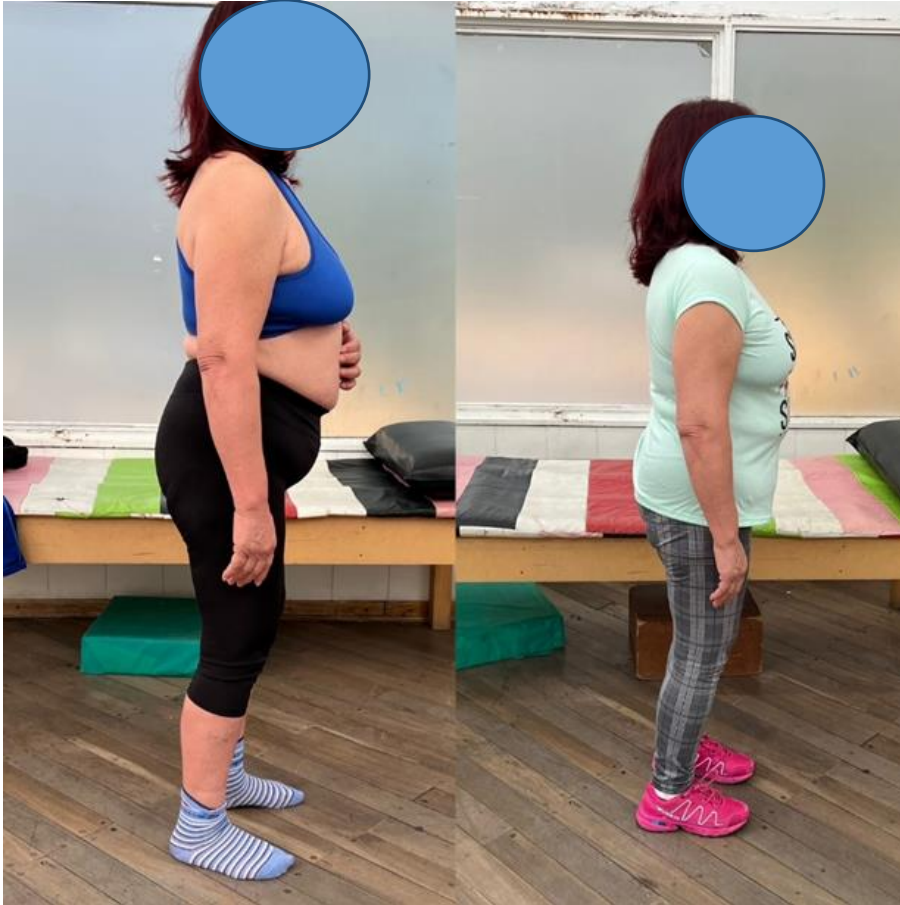Vista anterior

En la imagen tomada luego de realizar la técnica de inducción miofascial, se observa mayor alineación de cabeza, cintura escapular, el miembro superior izquierdo se encuentra con codo en extensión, muñeca semiflexionada y dedos con menos flexión la disminución del tono por liberación de la fascia en el tronco superior ha permitido una mejor alineación de pelvis y miembro inferior. Descarga de peso con mejor simetría. El centro de gravedad torácico se ubica más cerca de la vertical, que pasa por el cuerpo vertebral de la segunda vértebra sacra, con mayor simetría entre ambos hemicuerpos y una mayor elongación de los mismos. Disminuye la lateralización y la rotación hacia el lado del dorsal ancho que antes estaba más hipertónico.



Vista posterior

Lo mismo se observa en la vista posterior, aún persiste la asimetría de escapula, pero el trabajo de la fascia ha permitido la mejor alineación del miembro superior, lo que colabora a alinear el resto del cuerpo.



Vista lateral derecha

En la vista lateral se observa: mejora en la alineación de cabeza, mayor activación abdominal, extensión de cadera.

V. DISCUSION

Este trabajo tuvo como objetivo investigar los efectos de la inducción miofascial en el grado de espasticidad, rango articular y las funciones motoras del miembro superior en un paciente con secuela de accidente cerebrovascular.

La paciente recibió tratamiento con neurokinesiología funcional convencional más liberación miofascial en el miembro superior, durante cuatro meses, 16 sesiones de inducción miofascial de 1 hora 30.

Los resultados del análisis revelaron mejoras significativas en la espasticidad del bíceps braquial, el pronador redondo y los músculos flexores largos de los dedos, con un aumento del rango de movimiento en articulaciones del miembro superior izquierdo.

Como citamos con anterioridad hemos podido observar una mejora en el grado de espasticidad, luego de la aplicación de la inducción miofascial lo que probablemente ha repercutido en la flexibilidad, como Wilke et al informaron en una revisión sistemática que la liberación miofascial en el músculo superficial mejora la flexibilidad muscular. La liberación miofascial puede mejorar las características musculares, la capacidad funcional y las actividades de la vida diaria en pacientes con accidente cerebrovascular crónico ⁽²³⁾.

Durante la realización de este trabajo se ha valorado que inmediatamente después de la sesión con inducción miofascial, había una notable disminución de la espasticidad en los músculos trabajados, como lo expuesto por Bahalara, en su estudio, en donde concluyo que la liberación miofascial disminuye la espasticidad al inhibir la excitabilidad de las neuronas motoras a través del estiramiento y la compresión prolongados en los husos musculares, el órgano tendinoso de Golgi, las articulaciones y los receptores de la piel ⁽²⁶⁾, por lo que , la relajación muscular con inducción miofascial puede mejorar la inhibición de la espasticidad. Kumar et al sugirieron que el mecanismo más probable para mejorar la espasticidad es la modificación neuro reflexiva que ocurre cuando se aplica fuerza manual al sistema musculoesquelético cuando se realiza la liberación miofascial. El método práctico proporciona estimulación aferente a través de receptores, luego se procesa centralmente a nivel de la médula espinal y el cerebro ⁽²⁸⁾. La inducción miofascial combinada con la fuerza externa de la tracción manual y los ejercicios de estiramiento sostenidos provocan la ruptura de los tejidos adhesivos fibrosos del músculo. Este tratamiento también requiere poca carga y tiempo prolongado, lo que ayuda a estirar

el complejo miofascial y restaurar su longitud ideal, aumentando la flexibilidad y la función muscular ^(29,39).

En esta investigación también hemos podido observar una mejora en el rango articular del miembro superior, una mejor biomecánica articular, mayor flexibilidad muscular,^[24] y menor adhesión fascial. Esto podría encontrar su explicación en que la liberación miofascial puede romper mecánicamente los enlaces cruzados y el tejido cicatricial, removilizando la fascia a su condición de gel. La distensibilidad de los tejidos blandos mejora a medida que la fascia se vuelve más gelatinosa, lo que permite un ROM más grande después de solo 2 minutos de liberación miofascial ⁽³¹⁾ .

Otro punto a tener en cuenta en este trabajo fue la mejora en la funcionalidad del paciente, como se observa en el índice de Barthel y la postura de bipedestación, esto podría deberse a que según concluyeron Useros y Hernando en su trabajo, la terapia con técnica de inducción miofascial tiene efectos beneficiosos en el control automático de la postura. Se consigue una mejor alineación de los centros de gravedad tronco pélvicos, armonizándose la postura por el aumento de capacidad de sostén-dinámico ⁽²¹⁾. Parque y Hwang realizaron un estudio piloto y descubrieron que la liberación miofascial, mejoraba la función del equilibrio en pacientes con accidente cerebrovascular crónico que tenían espasticidad en las extremidades inferiores ⁽²⁵⁾.

La discapacidad a largo plazo en personas que han sufrido un accidente cerebrovascular es causada por deficiencias sensoriales y motoras, como debilidad en los movimientos voluntarios, espasticidad y falta de coordinación. Estas estructuras alteradas dan como resultado una disminución del rango de movimiento articular y la extensibilidad de los tejidos blandos, lo que provoca deformidades y pérdida de la función, como lo plantea Luomala et al., la disfunción del movimiento puede ser causada por cambios en el tejido conectivo, lo que resulta en una desorganización de la estructura de la fascia circundante, lo que pone en peligro el sistema de deslizamiento entre capas ⁽²⁷⁾.

Todo esto podría explicar la mejoría observada, tras añadir la liberación miofascial al programa de neurokinesioterapia.

Parecería que el trabajo selectivo de los componentes estructurales y periféricos de los músculos espásticos con inducción miofascial favorecería la disminución de la espasticidad, reflejándose esto en el patrón de movimiento y en la funcionalidad.

Por lo tanto, la liberación miofascial junto con el tratamiento de neurokinesioterapia ha sido efectivo en este trabajo.

Las limitaciones que nos encontramos en este trabajo fueron que, al ser un caso único, no se puede afirmar que esto se vera reflejado en todos los pacientes con espasticidad del miembro superior por accidente cerebrovascular. A su vez el tratamiento se llevo a cabo durante cuatro meses, y actualmente se esta realizando seguimiento por lo que no sabemos si las mejoras se verán reflejadas en el tiempo, se necesitan muestras mas grandes y mayor seguimiento. Otro punto es que solo se tomaron dos medidas la espasticidad y el rango de movimiento. Podría en otro estudio abarcarse la efectividad en el dolor, en la marcha, etc.

VI. CONCLUSION

En este trabajo se pudo observar que la liberación miofascial en conjunto con neurokinesiología convencional tiende a marcar una mejora significativa en la espasticidad, el rango de movimiento y las funciones motoras de las extremidad superior, según lo evaluado por la escala de Asworth modificada en los músculos bíceps braquial, pronador redondo y músculos flexores largos de los dedos, goniometría del miembro superior izquierdo e índice de Barthel en un paciente con hemiplejía secuela de accidente cerebrovascular.

Incorporamos al tratamiento de neurorrehabilitación una sesión más realizando técnicas de inducción miofascial, en los diferentes músculos de cintura escapular y miembro superior.

La autora ha concluido que la técnica de inducción miofascial es una técnica que parecería puede complementar el tratamiento integral de un paciente con secuela de ACV con espasticidad ya que la misma se ha visto beneficiada, cabe aclarar que la misma concluye que aun siendo beneficiosa, he impactando en el sistema nervioso, dicha patología que afecta los centros superiores y la motilidad necesita un tratamiento, donde además se tengan en cuentas las premisas básicas para el aprendizaje motor; movimiento activo y funcionalidad.

VII. REFERENCIAS BIBLIOGRAFICAS

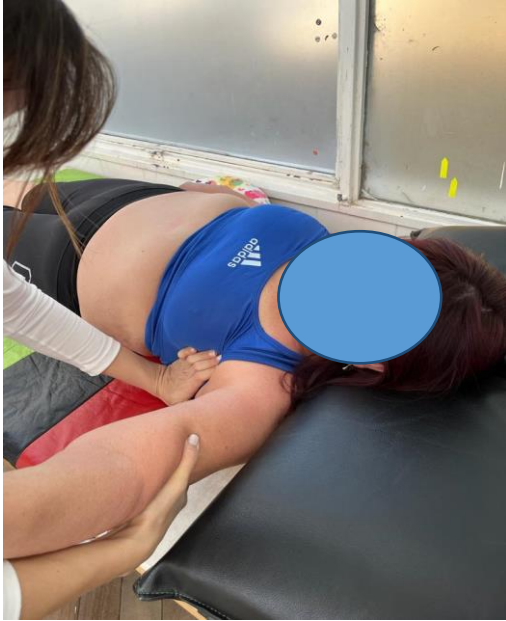- 1) Cano de la Cuerda R, Collado Vázquez S. *Neurorrehabilitación 2012*, Madrid. Editorial medica Panamericana. 21p.
- 2) Melcon CM, Melcon MO. Prevalence of stroke in an Argentine community. *Neuroepidemiology*. 2006; 27 (2):81-8.
- 3) *Terapias manuales en pacientes neurológicos*. Editado por la Universidad del Gran Rosario en colaboración con el Instituto de Neurociencia y Fisioterapia. Primera edición. 12/2020 IUGR—INEFI— Argentina—España Todos los derechos reservados
- 4) Gómez Soriano J, Cano de la cuerda R, Muñoz Hellín E, Ortiz Gutiérrez R, Taylor JS. Valoración y cuantificación de la espasticidad: revisión de los métodos clínicos, biomecánicos y neurofisiológicos. 2012;55(4):217–26. (Bach-y-Rita y Balliet, 1987).
- 5) Oյóg P, Weber-Rajek M, Radzimiyska A, et al. Análisis de la actividad muscular después de la aplicación de técnicas de liberación miofascial para el dolor lumbar: un ensayo controlado aleatorio. *J Clin Med*. 2021;10:4039.
- 6) Diez E. *Fisioterapia de la espasticidad: técnicas y métodos*. 2007;26(1):25–35
- 7) Gregson JM, Leathley M, Moore AP, et al. Reliability of the tone assessment scale and the modified Ashworth scale as clinical tools for assessing poststroke spasticity. *Arch Phys Med Rehabil*. 1999; 80:1013–6.
- 8) Rw B, Smith M. Interrater reliability of a modified Ashworth scale of muscle spasticity. *Phys Ther*. 1987; 67:206–7.
- 9) Wylie CM. Measuring end results of rehabilitation of patients with stroke. *Public Health Rep* 1967; 82: 893-898. <https://www.ncbi.nlm.nih.gov/pmc/articles/PMC1920081/>
- 10) Evidence based review of stroke rehabilitation (EBRSR) 19TH Edition Robert Teasell MD FRCPC, Jerome Iruthayarajah MSc, Marcus Saikaley HBSsc, Mitchell Longval BSc. <http://www.ebrsr.com/>
- 11) Rodrigo B, Jorge A, Luis C-Álvarez TJ, Damián CJ, Gerardo R, Fiacro J. Espasticidad, conceptos fisiológicos y fisiopatológicos aplicados a la clínica. 2011;12(3):141–14.
- 12) Vivancos-Matellano F, Pascual-pascual SI, Nardi-vilardaga J, Miquel-rodríguez F. *Guía del tratamiento integral de la espasticidad*. 2007;45(6):365–75.

- 13) Barnes MP, Ward AB. Oxford handbook of rehabilitation medicine. Oxford han. New York: Oxford university press; 2005;83–95.
- 14) Dr. Francis S. Collins. Instituto Nacional de Trastornos Neurológicos y Accidentes Cerebrovasculares [Internet]. 2007
- 15) Zonta MB, Bruck I, Puppi M, Muzzolon S, Neto ADC, Coutinho dos Santos LH. Effects of early spasticity treatment on children with hemiplegic cerebral palsy: a preliminary study. *Arq. Neuropsiquiatr.* 2013;71(7):453–61.
- 16) Evaluación y cuantificación de la espasticidad: una revisión de los métodos clínicos, biomecánicos y neurofisiológicos] Julio Gómez Soriano 1, Roberto Cano de la Cuerda , Elena Muñoz-Hellín , Rosa Ortiz Gutiérrez , Julián s Taylor <https://pubmed.ncbi.nlm.nih.gov/22829085/>
- 17) Mancuso PC. El Sistema Fascial Concepto de Sistema Fascial. 2008;1–8.
- 18) Pilat DA. Terapias miofasciales: inducción miofascial: aspectos teóricos y aplicaciones clínicas. 1st ed. Madrid: McGraw-Hill; 2003;621.
- 19) Pilat DA. La Fascia como un sistema integral en la biomecánica corporal. Madrid; 2009;1–5.
- 20) Pilat A, Ortega VC. Relajación miofascial. *Fisioter. Ter. Manuales.* 18th ed. 1996;177–89
- 21) Chaudhry H, Huang C-Y, Schleip R, Ji Z, Bukiet B, Findley T. Viscoelastic behavior of human fasciae under extension in manual therapy. *J. Bodyw. Mov. Ther.* 2007;11(2):159–67
- 22) Pilat A. Rol de la fascia en el proceso de mecanotransducción. *Fisioter. Aragon.* 2012;17.
- 21) Useros- Hernando A. Inducción Miofascial aplicada al paciente adulto con daño cerebral adquirido. Madrid; 2010;8–9.
- 22) Simmonds N, Miller P, Gemmell H. A theoretical framework for the role of fascia in manual therapy. *J. Bodyw. Mov. Ther. Elsevier Ltd;* 2012;16(1):83–93.
- 23) Wilke J, Krause F, Vogt L, et al. Qué se basa en la evidencia sobre las cadenas miofasciales: una revisión sistemática. *Arch Phys Med Rehabil.* 2016; 97:454–61.

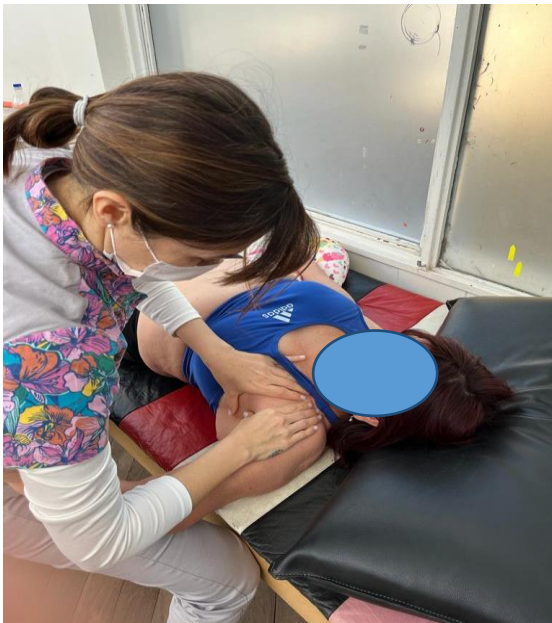- 24) Kain J, Martorello L, Swanson E, et al. Comparación de una técnica de liberación miofascial (MFR) triplanar indirecta y una compresa caliente para aumentar el rango de movimiento. *J Bodyw Mov Ther.* 2011; 15:63–7.
- 25) Parque DJ, Hwang YI. Un estudio piloto del beneficio en el rendimiento del equilibrio de la liberación miofascial, con una pelota de tenis, en pacientes con accidente cerebrovascular crónico. *J Bodyw Mov Ther.* 2016; 20:98–103
- 26) Bhalara A, Talsaniya D. Efecto a corto plazo de la liberación miofascial en la espasticidad del músculo de la pantorrilla en pacientes con parálisis cerebral espástica. *Int J Health Sci Res.* 2014; 4:188–94
- 27) Luomala T, Pihlman M, Heiskanen J, et al. Estudio de caso: ¿podrían la ecografía y la elastografía visualizar áreas densificadas dentro de la fascia profunda? *J Bodyw Mov Ther.* 2014; 18:462–8
- 28) Kumar C, Vaidya S. Eficacia de la liberación miofascial sobre la espasticidad y la función de las extremidades inferiores en la parálisis cerebral dipléjica: ensayo controlado aleatorizado. *Int J Phys Med Rehabil.* 2014; 3:2. 29) Ajimsha M, Al-Mudahka NR, Al-Madzhar J. Efectividad de la liberación miofascial: revisión sistemática de ensayos controlados aleatorios. *J Bodyw Mov Ther.* 2015; 19:102–12.
- 30) Meltzer KR, Cao TV, Schad JF, et al. Stroll y Paul R. Standley. “ Modelado in vitro de lesiones por movimientos repetitivos y liberación miofascial”.
- 31) Loi EC, Buysse CA, Price KS, et al. Terapia de integración estructural miofascial sobre la función motora gruesa y la marcha de niños pequeños con parálisis cerebral espástica: un ensayo controlado aleatorio. *Pediatría frontal* 2015;3:74.

VIII. ANEXOS

VIII.I. Fotografías de tratamiento



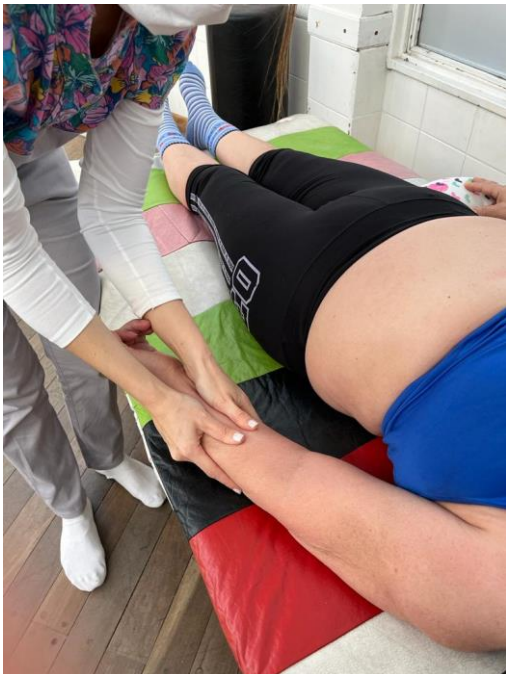Inducción del dorsal ancho



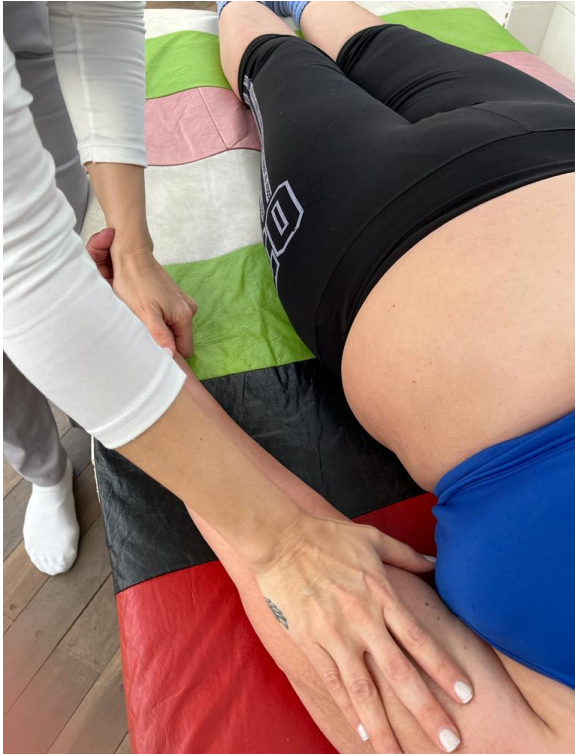Inducción del pectoral mayor



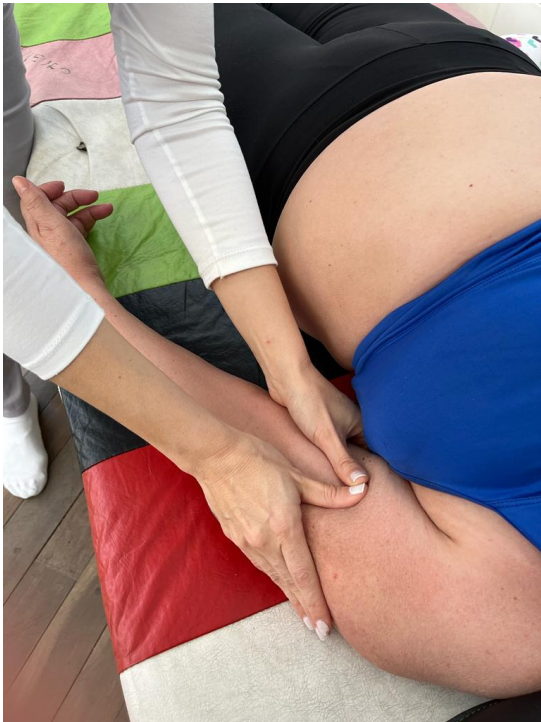Inducción del Romboides



Técnica deslizamiento longitudinal de los flexores de muñeca.



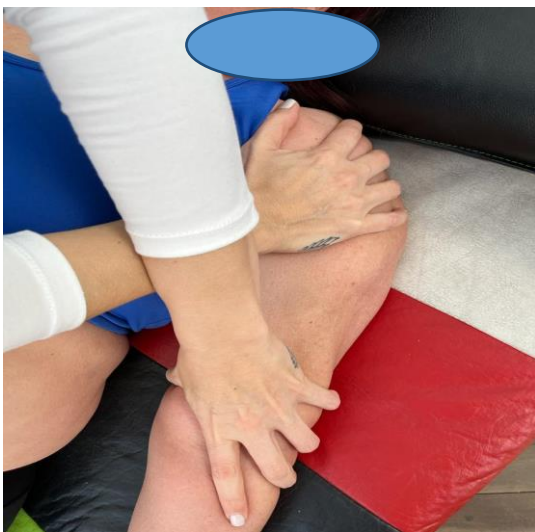Técnica bíceps braquial



Deslizamiento transverso para bíceps braquial



Técnica manos cruzadas para flexores de muñeca y dedos



Manos cruzadas para bíceps braquial

VIII.II Abreviaturas

ACV: Accidente cerebrovascular.

TC, TAC: Tomografía computada, tomografía axial computada.

RM: Resonancia magnética.

VI: Ventrículo izquierdo.

VD: Ventrículo derecho.

DS: Decúbito Supino.

AVD: actividades de la vida diaria.

APA: Ajustes anticipatorios posturales.

VIII.III. Modelo consentimiento informado que fue firmado por el paciente

CONSENTIMIENTO INFORMADO

SAN LUIS, febrero de 2022

A quien corresponda:

Estoy desarrollando un Trabajo Final para la obtención del título de Especialidad en Kinesiología y Fisioterapia Neurológica, por ello es que lo invito a participar del trabajo en el cual se realizará la evaluación e intervención terapéutica.

En cualquier momento podrá solicitar que no se utilicen sus datos personales en el siguiente trabajo o suspender la terapia realizada.

Se espera con este trabajo realizar un aporte favorable a la recuperación del paciente quedando a su disposición para responder a todas las inquietudes que se le presenten.

Desde ya, muy agradecida por su colaboración.

Lic. Irma Soledad Rodriguez

Yo.....D.N.I

en pleno uso de mis facultades acepto participar del trabajo de investigación que realizará la Lic. Irma Soledad Rodriguez M.P- P-4842 para su trabajo final de la especialidad de Neurología.

Digo haber sido adecuadamente informado habiendo aclarado todas mis dudas con la profesional tratante manifestando colaborar libremente en la propuesta de tratamiento.

Firma del paciente

Firma profesional