



TESINA

**Presentada para acceder al título de grado de la carrera de
LICENCIATURA EN KINESIOLOGIA Y FISIATRIA**

Título:

**“Efectos de la Manipulación cervical con Técnica de Gonstead
en paciente con Cervicalgia”**

Autor:

Bertolini Maximiliano. Nro. de libreta 1069

Director:

Lic. Ciorciari Mariano

Fecha de presentación:

Santa Fe 28/07/22

Firma de autor

RESUMEN

El dolor cervical es un síndrome doloroso agudo o crónico que afecta a la columna cervical, que puede tener diferentes etiologías, como cambios mecánico-posturales, artrosis, hernias y protrusiones discales, artritis, espondilitis o espasmos musculares, provocando repercusiones ortopédicas, reumatológicas o incluso neurológicas

Las manipulaciones de alta velocidad y baja amplitud se utilizan a menudo, ya sea solas o combinadas con otros enfoques de tratamiento, para tratar el dolor de cuello.

En la actualidad disponemos de una amplia evidencia de la efectividad clínica de la manipulación cervical, sin embargo, por el momento, sus efectos no han podido ser completamente esclarecidos.

Objetivo: Analizar las alteraciones en la amplitud de movimiento del cuello y cambios en el flujo vascular vertebral a través de estudios de imágenes además de la evaluación del dolor cervical tras la manipulación vertebral en la columna cervical.

Material y métodos: Se realizó un caso clínico, donde se incluyó una paciente femenina de 50 años con antecedentes de cervicalgia crónica acompañada de cefalea de larga evolución, que incluían náuseas esporádicamente sin antecedentes personales de interés. Se aplicó como tratamiento una manipulación de alta velocidad y el seguimiento se basó en medir 3 variables: dolor a través de escala de Eva, rango de movilidad a través de radioscopia y presión sistólica de flujo vertebral a través de ecógrafo doppler.

Resultados: Se observó una reducción significativa en la intensidad del dolor percibida por la paciente y un aumento representativo en el rango de movilidad cervical demostrado en el estudio radiográfico dinámico, además de una disminución de la presión sistólica de ambas arterias vertebrales post manipulación.

Conclusión: Este caso se sumará a investigaciones anteriores que sugieren que algunos pacientes con cervicalgia pueden responder favorablemente a las manipulaciones cervicales. Un estudio de caso no representa evidencia científica significativa en el contexto de otros estudios realizados; pero sugiere que se podrían utilizar las manipulaciones de alta velocidad en cervicalgias que no responden a otros tratamientos.

Palabras claves: "Cervicalgia", "Quiropraxía", "Manipulación cervical", "Técnica de Gonstead".

INDICE

I.	INTRODUCCION.....	1
II.	OBJETIVOS	2
	II a. Objetivos generales	2
	II b. Objetivos específicos	2
III.	MARCO TEORICO.....	4
	III.a) Cervicalgia.....	7
	III.b) Exploración física.....	9
	III.c) Evaluaciones cervicales.....	10
	III.d Estudios y evaluaciones.....	13
	III.d.1) Radiología cervical.....	13
	III.d.2) Eco doppler vertebral.....	15
	III.d.3) Escala de Eva.....	17
	III.e Manipulación cervical.....	19
	III.f manipulación de Gonstead.....	22
IV.	JUSTIFICACION.....	23
V.	MATERIALES Y METODO.....	24
	V.a) Revisión bibliográfica.....	24
	V.b) Caso clínico.....	25
	V.c) Características clínicas.....	25
VI.	RESULTADOS.....	26
	VI.a) Eco doppler vertebral.....	26
	VI.b) Radioscopia cervical.....	30
	VI.c) Escala de Eva.....	34
VII.	DISCUSION.....	35
VIII.	LIMITACIONES.....	35
IX.	CONCLUSIONES	36
X.	REFERENCIAS BLIBLIOGRAFICAS.....	39
XI.	ANEXOS	41

I. INTRODUCCION

El dolor cervical es la cuarta causa principal de discapacidad, con una tasa de prevalencia anual superior al 30%. La mayoría de los episodios de dolor de cuello agudo se resolverán con o sin tratamiento, pero casi el 50 % de las personas continuará experimentando algún grado de dolor o episodios frecuentes.

La anamnesis y el examen físico pueden proporcionar datos importantes sobre el origen del dolor pudiendo ser neuropático o mecánico, además se pueden usar para identificar "banderas rojas" que pueden significar una patología grave, como mielopatía, subluxación atloaxoidea y metástasis.¹

El dolor cervical es común en diferentes grupos de edad y ambos sexos, con un alto predominio entre los síndromes de dolor corporal, siendo la segunda causa principal de dolor en la columna, después de la lumbalgia.

Su inicio rara vez es repentino y, en general, puede estar relacionado con una sacudida, estar de pie mucho tiempo en una posición forzada, un esfuerzo o un traumatismo. El dolor cervical puede ser agudo o crónico y está relacionado con trastornos biomecánicos y musculares, con el resultado de dolor, inflamación y pérdida de amplitud de movimiento

Aunque se ha investigado mucho, no existe consenso en la literatura sobre la mejor alternativa de tratamiento para el dolor cervical, existiendo un fuerte desacuerdo sobre los recursos a utilizar.

Los tratamientos con manipulaciones de alta velocidad podrían devolver movimientos artrocinemáticos, micromovimientos normales a la columna, disminuyendo la compresión neural responsable de los síntomas de dolor de ese dermatoma específico.²

La manipulación y la movilización se utilizan habitualmente, ya sea solas o combinadas con otros enfoques de tratamiento, para tratar el dolor de cuello. Esta revisión evalúa si la manipulación o la movilización mejoran el dolor, la función/discapacidad, la satisfacción del paciente, la calidad de vida y el efecto percibido global en adultos que experimentan dolor de cuello.³

La técnica Gonstead es la elegida para la corrección de los segmentos con mayor fijación o limitación del movimiento en la columna cervical. La manipulación fue realizada con el paciente sentado en una silla con respaldo, en una posición relajada,

con brazos y piernas extendidos y mirando hacia delante. La posición del kinesiólogo fue detrás del paciente, favoreciendo el lado de la rotación de la apófisis espinosa (a la derecha o izquierda) de la vértebra a ser manipulada. La mano de contacto fue en la apófisis espinosa es la izquierda (en rotaciones hacia la izquierda) o derecha. El punto de contacto fue el borde lateral derecho o izquierdo del segundo dedo de la mano derecha o izquierda. El punto exacto fue el aspecto posterior inferior izquierdo (o derecho) de la apófisis espinosa. El tercer dedo de la mano opuesta (derecha o izquierda) estabilizó la apófisis transversa contraria del segmento abajo a ser manipulado. Se realizó una suave inclinación hacia la izquierda (o derecha) hasta conseguir una ligera tensión y se aplicó un impulso, sin rotación de la columna cervical, con un movimiento en dirección de posterior a anterior, de inferior a superior, de la derecha hacia la izquierda (en el caso de la rotación de la apófisis espinosa hacia la derecha) y hacia adentro. El impulso fue de alta velocidad y baja amplitud.⁴

El incremento en la popularidad de esta técnica, su fácil implementación y escasa bibliografía no dan lugar a su empleo de forma empírica por parte de los kinesiólogos, que aún no disponen de la evidencia necesaria para su aplicación, abriéndose de esta forma el siguiente interrogante ¿Cuáles son los efectos de la manipulación de alta velocidad cervical en pacientes con cervicalgia? ¿Existen cambios de estructuras anatómicas del cuello, demostrables mediante imágenes luego de la aplicación?

II. OBJETIVOS

a. Objetivo general:

Analizar los efectos de la manipulación cervical con técnica de Gonstead, aplicada a un paciente con cervicalgia.

b. Objetivos específicos:

- Explicar en qué consiste la maniobra quiropráctica de Gonstead, sus indicaciones y contraindicaciones.
- Analizar las variaciones en el dolor del paciente a corto plazo posterior a la manipulación de alta velocidad a través de la escala de EVA.
- Reportar cambios en la movilidad de estructuras óseas.
- Evaluar efectos sobre el flujo de las arterias vertebrales a través de eco doppler
- Realizar una búsqueda bibliográfica de casos clínicos similares.
- Comparar los resultados obtenidos de los diferentes estudios a realizar durante la maniobra

III. MARCO TEORICO

III. a) Cervicalgia

El dolor de cuello es la cuarta causa principal de discapacidad, con una tasa de prevalencia anual superior al 30%. La mayoría de los episodios de dolor son agudos y se resolverán con o sin tratamiento, pero casi el 50 % de las personas continuará experimentando algún grado de dolor o episodios frecuentes.

La anamnesis y el examen físico pueden proporcionar pistas importantes sobre si el dolor es neuropático o mecánico y también se pueden usar para identificar "banderas rojas" que pueden significar una patología grave, como mielopatía, subluxación atloaxoidea y metástasis.⁹

La cervicalgia se localiza en la parte posterior y posterolateral del cuello, y en ocasiones se acompaña de dolor remoto referido al miembro superior o la cabeza, o síntomas de vértigo.

Se cree que es causado por una disfunción mecánica que involucra varias estructuras anatómicas de la columna cervical, esencialmente de origen musculo esquelético, causando restricción de movimiento y dolor.

La mayoría de los casos de dolor de cuello se originan en factores mecánicos: movimientos repetitivos, falta de descansos en el trabajo, trabajos estáticos y mantener la cabeza y/o los brazos en la misma posición durante largos períodos de tiempo.

La naturaleza precisa de la causa del dolor de cuello mecánico no está clara; sin embargo, se ha atribuido a la estimulación de las fibras nociceptivas aferentes presentes en las articulaciones interapofisarias cervicales, discos intervertebrales, músculos paravertebrales y otros tejidos blandos.

Estudios recientes han sugerido que las articulaciones interapofisarias cervicales pueden ser la causa principal del dolor de cuello.

Según la Organización Mundial de la Salud el 50% de los adultos experimentan dolor de cuello durante su vida. La presencia frecuente de cervicalgia en la población general se estima entre un 10% y un 15%, siendo las mujeres más afectadas que los hombres.

La reducción en el rango de movimiento (ROM) del cuello es un hallazgo frecuente en personas con dolor de cuello mecánico.¹⁰

La evidencia de las intervenciones farmacológicas para el dolor de cuello musculoesquelético agudo y crónico es limitada.

El dolor de cuello es un síntoma de presentación común en el entorno de atención primaria y causa una discapacidad significativa.

El amplio diagnóstico diferencial requiere una evaluación eficiente pero global; por lo tanto, generalmente se hace hincapié en las señales de alerta que pueden ayudar en el reconocimiento y tratamiento temprano de diagnósticos más preocupantes, como lesiones traumáticas, infecciones, neoplasias malignas, emergencias vasculares y otras afecciones inflamatorias.

El elemento crítico en el diagnóstico y manejo apropiado de estas condiciones es un historial preciso del paciente. Los hallazgos del examen físico complementan y refinan las claves diagnósticas de la historia, pero a menudo carecen de la especificidad para ser valiosos de forma independiente. Las herramientas de diagnóstico como las pruebas de imágenes y electrodiagnósticos tienen una utilidad variable, especialmente en condiciones crónicas o degenerativas.¹¹

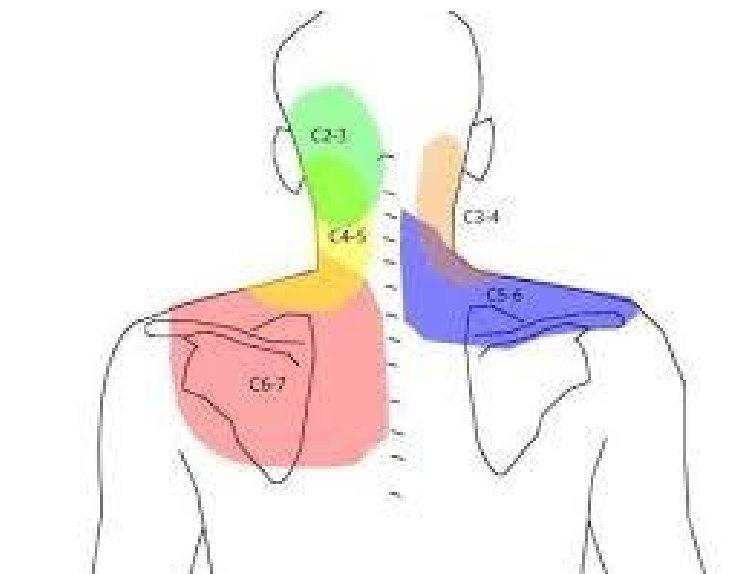


Imagen 12. Puntos gatillos cervicalgia

III.b) Exploración física

Inspección

Se inicia cuando el paciente ingresa al consultorio, debe observarse la posición de la cabeza, la cual debe estar erguida, perpendicular al suelo. Se deben observar posturas antiálgicas, ampollas, cicatrices y alteraciones de color, pero sobre todo asimetría entre las estructuras de cada lado.

Palpación

Tejidos óseos y cartilagosos

Se debe hacer en posición supina para que así los músculos del cuello estén relajados, pues la cabeza del paciente está apoyada.

Superficie anterior: el explorador debe colocarse del lado derecho del paciente y con una mano sosteniendo el dorso del cuello y con la otra palpar las estructuras.

Hueso hioides: por encima del cartílago tiroides se explora con los dedos pulgar e índice en forma de pinza hasta encontrar esta estructura ósea en forma de U.

Se le pide al enfermo que degluta para palparlo mejor. Este hueso está por delante de la vértebra C3.

Cartílago tiroides: es más fácil de palpar en los hombres pues es la popular "manzana de Adán".

Apófisis transversal del atlas: es palpable entre el ángulo de la mandíbula y la apófisis estiloides del cráneo, justamente por detrás de la oreja.

Superficie posterior: el explorador debe colocarse detrás del paciente, ahuecar sus manos de modo que sostienen el cuello para que los músculos se relajen, poniendo sus dedos juntos en la línea media posterior.

Occipucio: parte posterior del cráneo Protuberancia occipital externa: señala el centro de la línea superior de la nuca.

Apófisis mastoides: se palpan al desplazar los dedos lateralmente de la protuberancia occipital externa.

Apófisis espinosas: pueden palpase en la línea media posterior desde la del axis hasta T1. Las de C3 a C5 pueden palpase bífidas. Debe observarse la lordosis normal de la columna cervical y la alineación entre las apófisis espinosas de C7 y T1.

Tejidos blandos

Músculo esternocleidomastoideo: para explorarlo se le pide al paciente que vuelva la cabeza al lado examinado, para que el músculo sobresalga.

Ganglios linfáticos se encuentran en el borde medial de cada esternocleidomastoideo y no suelen ser palpables a menos de que haya un proceso patológico subyacente.

Pulso carotideo: está situado junto al tubérculo carotideo, debe ser palpado con los dedos índice y medio y unilateralmente para evitar cortar la circulación carotidea.

Músculo trapecio: palparlo desde su origen en la protuberancia occipital externa hasta sus inserciones en acromion, espina de la escápula y vértebras hasta T12, para documentar cualquier asimetría o debilidad del mismo.

Ganglios linfáticos: están en la superficie anterolateral de cada músculo trapecio, pero se vuelven palpables solamente cuando hay inflamación de los mismos.

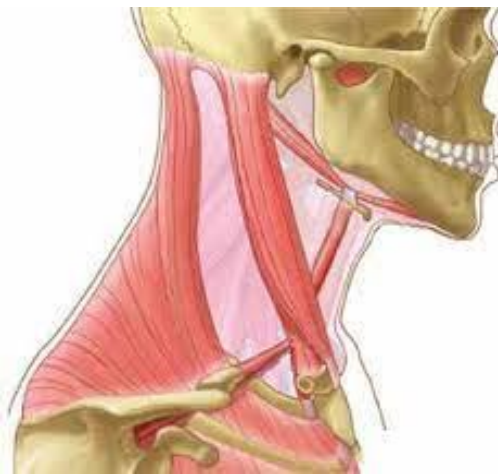

Imagen 3. Músculos de cuello

Arcos de movilidad

Incluye los movimientos de flexión, extensión, inclinación lateral y rotación de ambos lados.

Pruebas activas y pasivas Flexión y extensión: el paciente debe tocar el tórax con el mentón y mirar directamente al techo.

Flexión normal 40° a 50°

Extensión normal 70° a 80°

Rotación: Debe quedar el mentón casi alineado con el hombro de cada lado.

Rotación normal de 85° a 90°

Inclinación lateral: pedirle al paciente que toque el hombro con su oreja, sin levantar el primero.

Inclinación normal 45° de movilidad.⁵

III.c) Evaluaciones cervicales

Distracción

Partiendo del principio de que la tracción alivia el dolor de la compresión radicular y de la inflamación o desgaste de las carillas articulares, se toma la cabeza del paciente, con una mano debajo de la mandíbula y otra en el occipucio y se levanta para restarle ese peso al cuello.

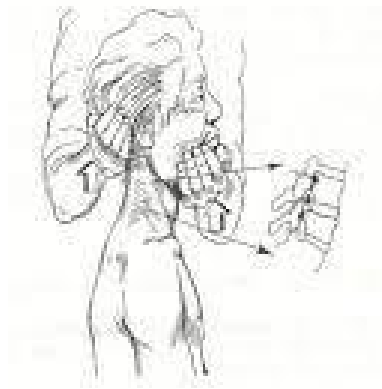

Imagen 4. Distracción cervical

Compresión

Funciona con el principio contrario a la anterior y se utiliza para reproducir el dolor que se produce en la compresión radicular y su distribución en los dermatomas para determinar el nivel de la lesión. Se realiza haciendo presión en la cabeza del enfermo mientras este se encuentra sentado o acostado.

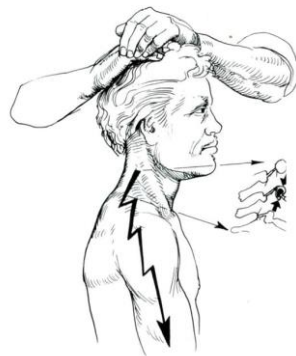

Imagen 5. Test de compresión

Válsala

Utiliza el principio de que la maniobra del Valsalva aumenta la presión intratecal, de manera que al efectuar la distribución topográfica del dolor y las molestias (como en la prueba anterior) permitirá localizar el nivel de la lesión, pero ahora por compresión directa de la medula en el canal medular.

Prueba de Spurling

Valora el dolor de una carilla articular vertebral y la irritación radicular. Procedimiento. El paciente se encuentra en sedestacion e inclina y rota la cabeza hacia cada lado. El clínico, que se encuentra detrás del enfermo, coloca una mano encima de la cabeza de este y con la otro golpe ligeramente sobre ella. Si el paciente tolera el golpe inicial, se precede a repetir la prueba con la columna vertebral cervical en extensión.

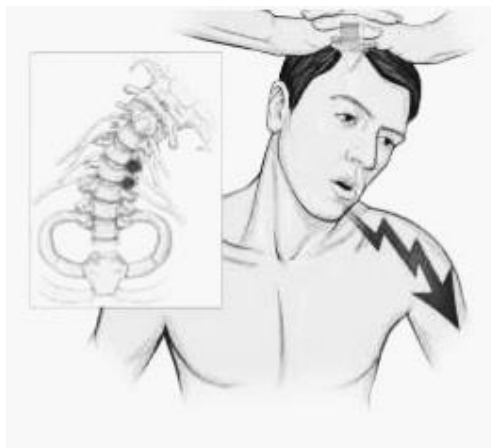


Imagen 6. Test de Spurling.

Deglución

Se utiliza para evaluar la presencia de lesiones en la porción anterior de la columna vertebral, lo que originaría molestias al deglutir.

Test de la arteria vertebral (Klein)

Provocar síntomas para descartar los riesgos del tratamiento debidos a la insuficiencia de la arteria vertebral. Estos síntomas pueden incluir nistagmus, mareo, visión o audición alteradas, percepción de olores o sabores alterada o habla ininteligible. Se comienza el test con movimientos activos de inclinación de cuello desde la

sedestación y combinándolos con rotaciones hacia el lado de la inclinación. Este test aplicado en sedestación forma parte de la batería de test activos de movimiento cervical.

Posteriormente se puede hacer el test con el paciente en decúbito supino con la cabeza sobresaliendo del borde de la mesa, se sujeta la cabeza del paciente con las manos. Extender, inclinar y rotar la cabeza manteniendo las posiciones a un lado y al otro. Vigilar los síntomas.

El test revela si la arteria vertebral irriga el cerebro con flujo adecuado La arteria a valorar es la del lado de la inclinación ya que la otra está estirada y con poco flujo previo. Si se despiertan los síntomas descritos habrá positividad del test y estarán contraindicados los tratamientos manuales.⁵

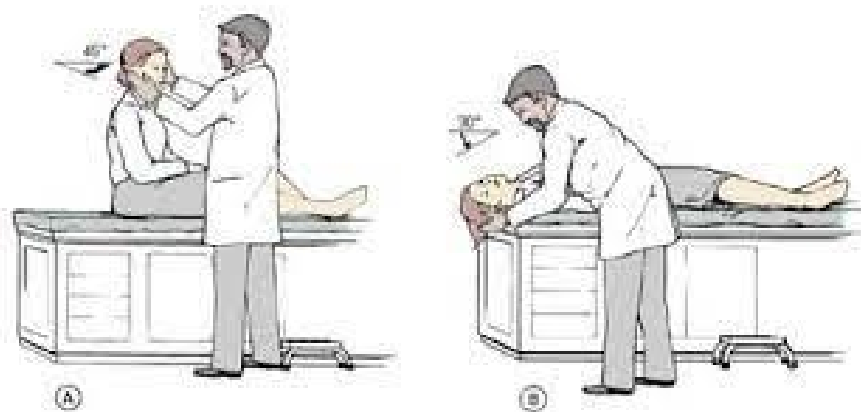

Imagen 7. Test de la arteria vertebral (Klein)

III.d) ESTUDIOS CERVICALES

III.d.1) Radiografía cervical

La radiografía simple aún sigue siendo ampliamente utilizada en atención primaria y especializada. Por tanto, se mantiene vigente el conocimiento de la anatomía radiológica normal y de las manifestaciones radiológicas de los distintos procesos patológicos que afectan a la columna vertebral y que pueden ser responsables del dolor vertebral.

Existe un amplio espectro de patologías que pueden ser responsables del dolor generado en la columna vertebral y se podrán manifestar en radiografías cervicales.

Este espectro abarca la patología congénita, traumática, degenerativa, tumoral, inflamatoria e infecciosa.

El estudio de la columna cervical mediante radiografía simple sirve para detectar alteraciones estructurales grandes, la proyección lateral es la que ofrece mayor información. No siempre los hallazgos coinciden con la gravedad de la clínica; lo más frecuente es no encontrar lesiones porque suelen ser alteraciones microscópicas por estiramiento de ligamentos, edemas de carillas articulares, y en ocasiones podemos encontrar cambios degenerativos. La rectificación de la lordosis fisiológica cervical es frecuente y puede ser indicativa de contractura muscular causada por dolor o no tener significación patológica

En accidentes y traumatismos, la realización de radiografías (inicialmente, no dinámicas) a veces es más rutinaria que necesaria, sobre todo en los momentos iniciales de aquellos pacientes con clínica leve, estos estudios no deben obviarse, ya que los traumatismos de la región cervical son motivo común de cervicalgia y pueden llegar a afectar a la médula espinal. Los accidentes de tráfico, los delitos violentos o las caídas ocasionan la mayoría de las lesiones medulares.⁶

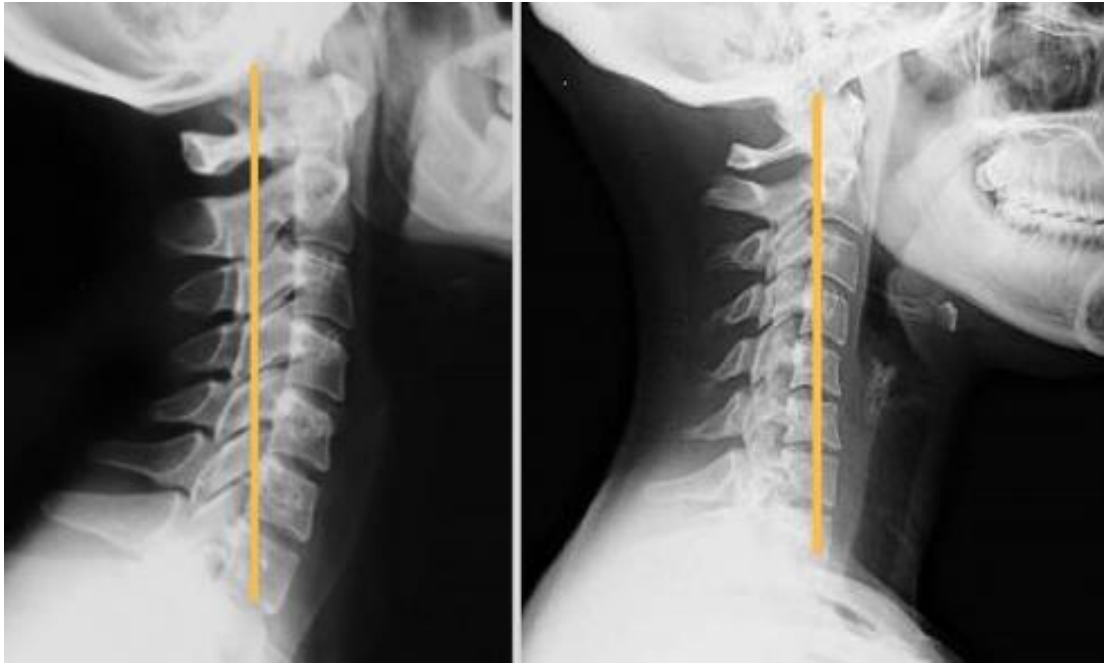

Imagen 8. Radiografías columna cervical de perfil

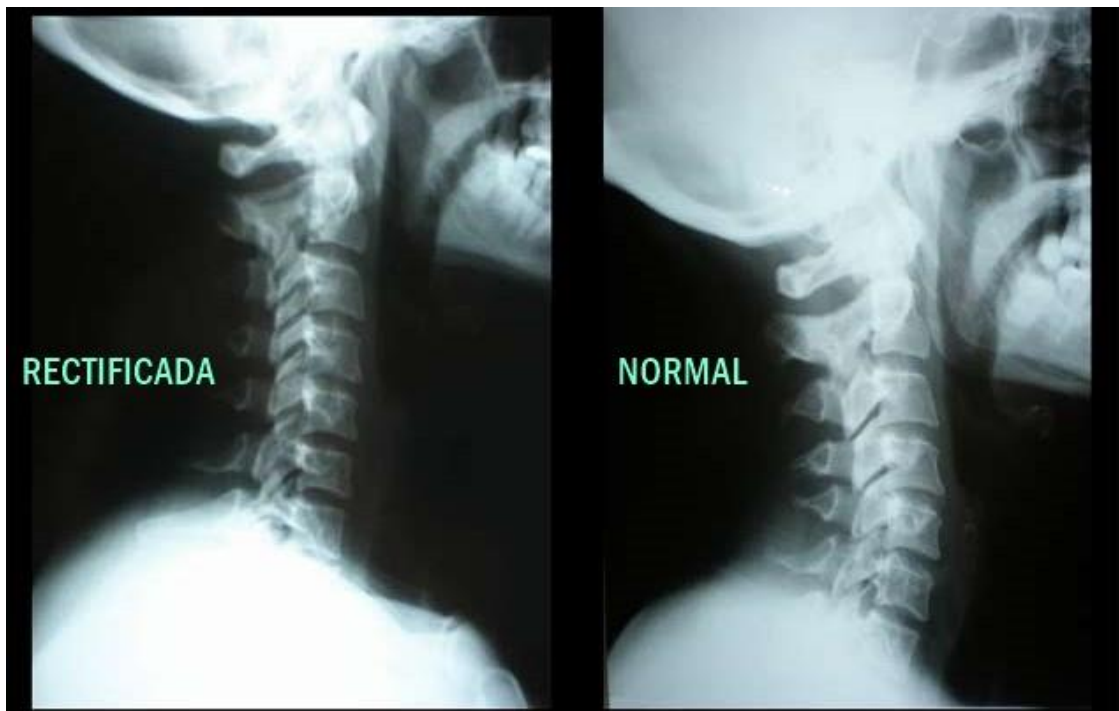

Imagen 9. Radiografías columna cervical de perfil

III.d.2) Eco Doppler vertebral

El eco doppler es el método de diagnóstico más preciso para la evaluación de los vasos del cuello. Proporciona información morfológica sobre los vasos (diámetro, curso y pared) e información hemodinámica sobre la dirección, la velocidad y las características del flujo.

En la detección de estenosis y oclusión de la arteria carótida, la precisión diagnóstica ecográfica es muy alta. Por otro lado, la precisión diagnóstica de la ecografía es menor en la arteria vertebral, debido a las dificultades para estudiar el origen de la arteria.

Consideraciones anatómicas: La arteria vertebral están divididas en cuatro segmentos (V1-V4). El segmento V1 se origina de la mitad craneodorsal de la arteria subclavia, pero raramente es caudoventral; con frecuencia es tortuosa y a menudo describe una curva significativa antes de entrar en el foramen transverso de C6. El segmento V2 se extiende del proceso transverso de C6 hasta su salida en el axis. El segmento V3 se extiende del punto de salida del axis hasta su entrada en el canal espinal. El segmento V4 es intracraneal y termina como la arteria basilar. El origen anómalo más común es una AV que se eleva directamente del arco aórtico en el lado izquierdo, ocurriendo hasta en un 5% de los casos. En esta variante la AV entra en el canal óseo a nivel de C5 en lugar de C6.

Consideraciones técnicas: Para visualizar bien las AV entre las sombras acústicas de los procesos transversos, se usa la misma sonda con que se exploran las carótidas. El vaso debe ser explorado con el Doppler color para establecer la dirección del flujo. Luego debe usarse el Doppler espectral para evaluar la onda e identificar cualquier anomalía en el patrón de flujo, y para medir la velocidad sistólica máxima.

De los segmentos V1 al V3 a menudo es sólo el segmento V2 el que se evalúa durante un examen carotideo proporcionando una valoración de la dirección del flujo y la forma de la onda espectral. La no visualización de la arteria indica hipoplasia, aplasia u oclusión.

El segmento V3 puede ser explorado hasta su entrada en el canal espinal.

Interpretación de los datos: Se debe buscar la dirección del flujo y la forma de la onda espectral. Debe haber un flujo cefálico a lo largo del ciclo cardíaco y con un patrón de baja-resistencia. Se considera deseable, la medición del diámetro de la luz arterial, la velocidad pico sistólica (VPS) y/o el volumen de flujo (VF).

La VPS normal para el segmento V2 es aproximadamente de 20-60 cm/s. Este rango se define pobremente en la literatura, pero una VPS de <10 cm/s es probablemente anormal, y una VPS focal de >100 cm/s es probablemente indicativo de una estenosis significativa.

En el origen de la arteria vertebral la VPS es ligeramente más alta (la velocidad media de 64 cm/s con un rango de 30-100 cm/s). Debido a la asimetría en el diámetro de la AV (presente en 73% de individuos normales), puede haber normalmente una diferencia considerable en la VPS en un mismo individuo. El diámetro normal de la AV extracraneal por ultrasonido se considera aproximadamente de 4 mm, su diámetro medio es aproximadamente 3.5 mm, con una tendencia para la izquierda de ser más grande que la derecha y el límite superior normal es de aproximadamente 55.5 mm.⁷

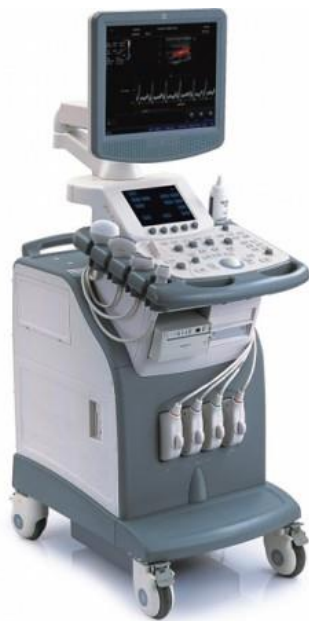

Imagen 9. Ecógrafo doppler

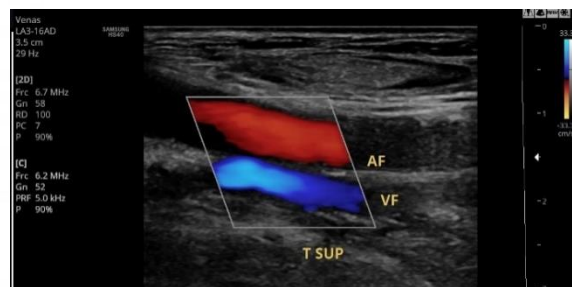


Imagen 10. Eco doppler vascular

III.d.3) Escala visual analógica del dolor (EVA)

La Escala Visual Analógica (EVA) permite medir la intensidad del dolor que describe el paciente con la máxima reproducibilidad entre los observadores. Consiste en una línea horizontal de 10 centímetros, en cuyos extremos se encuentran las expresiones extremas de un síntoma. En el izquierdo se ubica la ausencia o menor intensidad y en el derecho la mayor intensidad. Se pide al paciente que marque en la línea el punto que indique la intensidad y se mide con una regla milimetrada. La intensidad se expresa en centímetros o milímetros.

La valoración será: 1 Dolor leve si el paciente puntúa el dolor como menor de 3. 2 Dolor moderado si la valoración se sitúa entre 4 y 7. 3 Dolor severo si la valoración es igual o superior a 8. ⁸




Imagen 11. Escala de VAS

III.e.) Manipulación cervical

Las técnicas kinésicas utilizadas en el tratamiento de pacientes con cervicalgia son diversas entre las cuales se encuentran las manipulaciones de alta velocidad y corta amplitud.

Aunque la bibliografía especializada casi siempre evidencie un único tipo de manipulación, la rotatoria, la manipulación puede realizarse mediante movimientos translatorios de tracción o deslizamiento que ofrecen óptimos resultados en la ganancia de movimiento articular y minimizan el riesgo de sobre estresar las estructuras intraarticulares.

La eficacia y seguridad de la manipulación cervical depende de una apropiada indicación, un diagnóstico preciso, la elección adecuada del tipo de manipulación y su correcta aplicación.¹²

Por lo tanto, un diagnóstico de hipomovilidad articular con una sensación terminal firme que indique la correcta aplicación de una manipulación translatoria evita desencadenar una reacción adversa a nuestro tratamiento. En la columna cervical, y en especial sobre la columna cervical superior, esta situación se magnifica, ya que las reacciones adversas pueden ser incluso fatales para el paciente.

En la actualidad disponemos de una amplia evidencia de la efectividad clínica de la manipulación vertebral, sin embargo, por el momento, sus efectos neurofisiológicos no han podido ser completamente esclarecidos¹³

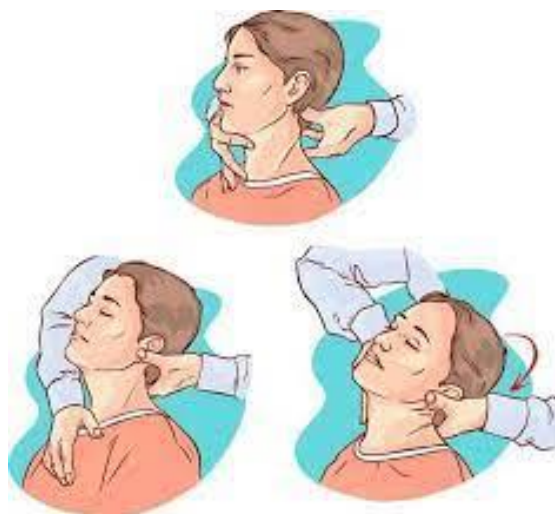

Imagen 13. Manipulación cervical

Indicaciones

La evidencia científica actualmente disponible no respalda sólidamente la conveniencia de recomendar la manipulación vertebral, y menos la de introducir su práctica en los ámbitos en los que no sea rutinaria. Es necesario esperar a disponer de más estudios (de alta calidad metodológica) sobre la eficacia y seguridad de esta tecnología antes de poder reconsiderar la recomendación referida a su uso.

Contraindicaciones en las manipulaciones vertebrales

- Presentar fragilidad vertebral por lesión traumática, tumoral, infecciosa, inflamatoria, congénita.
- Patologías con etiología neurológica.
- Sea aplicada por un manipulador inexperto o inconsciente de la técnica en específico que se va a realizar.
- Existe dolor e insuficiencia vertebrobasilar.
- Alteraciones psíquicas.

Complicaciones de la manipulación

Las complicaciones aparecen cuando no se respetan las contraindicaciones médicas y técnicas, en particular la regla del no dolor y del movimiento contrario

Es imprescindible la honradez y la cualificación profesional, que permita el estudio médico previo, a fin de descartar las contraindicaciones médicas y técnicas y prevenir los errores diagnósticos.¹⁴

Es de vital importancia reconocer los signos clínicos de un paciente con factores de riesgos vasculares cervicales para evitar empeorar gravemente el cuadro.¹⁵

Asumiendo que las manipulaciones vertebrales cervicales pueden elongar la arteria vertebral, la elongación es menor que la producida por el test diagnóstico rutinario pre manipulativo de obligado cumplimiento.

La rareza de los accidentes vasculares vertebro basilares hace difícil su asociación a la medicina manual y obstaculiza su estudio.

Las disecciones de arterias vertebrales son una causa rara pero importante de accidente cerebrovascular isquémico, especialmente en pacientes más jóvenes. Se han identificado muchas etiologías, incluidas las manipulaciones de alta velocidad cervical.¹⁶

La disección de la arteria vertebral está definida como rotura o hematoma en la pared arterial. La alteración del flujo sanguíneo puede desencadenar la cascada de coagulación o puede romperse un émbolo y propagarse al cerebro, causando un accidente cerebrovascular isquémico. Los procesos degenerativos de la arteria puede ser el resultado de cambios inflamatorios en la pared del vaso y esto condicionar una mayor vulnerabilidad ante un movimiento a final de rango en la columna cervical alta.

Existe bastante evidencia que sostiene que la mayor prevalencia en la lesión de la arteria vertebral es en el segmento atlantoaxial (C1-2) donde se produce la mayor rotación cervical

Aspectos que pueden condicionar que una manipulación cervical pueda condicionar la integridad arterial:

- La fuerza del empuje en rotación daña la pared arterial
- La técnica de alta velocidad en presencia de disección existente puede propagar material embólica al cerebro.
- La posición de manipulación puede alterar el flujo sanguíneo en las arterias craneocervicales
- Nunca se haya demostrado en vivo, pero la manipulación podría causar vasoespasmo de la arteria vertebral, alterando temporalmente el flujo sanguíneo al cerebro
-

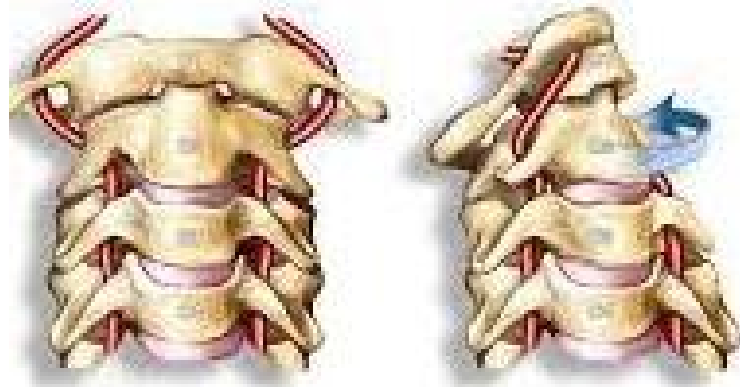


Imagen 14. Arterias vertebrales

III.f.1) Técnica de Gonstead

Es una maniobra de manipulación, que se basa en el análisis detallado de la radiografía y una vez localizada la situación de la disfunción, permite determinar de manera exacta, tanto el posicionamiento más adecuado del paciente, como la realización de la maniobra de ajuste en todos sus detalles (dirección, recorrido, fuerza, etc.)

La teoría comienza con los discos intervertebrales y la base estructural del cuerpo. Si la pelvis, las vértebras y las piernas están niveladas, se puede lograr la máxima estabilidad y equilibrio en la columna vertebral.

Esta técnica se centra principalmente en la base irregular, las alteraciones del movimiento, los desajustes intervertebrales y la disfunción de los nervios. Cualquier daño al disco intervertebral es la razón principal para causar subluxación de la columna vertebral; por lo tanto, los ajustes de Gonstead están diseñados de tal manera que los discos se benefician principalmente. Esta técnica también ayuda a restaurar el movimiento y la alineación normales. ²

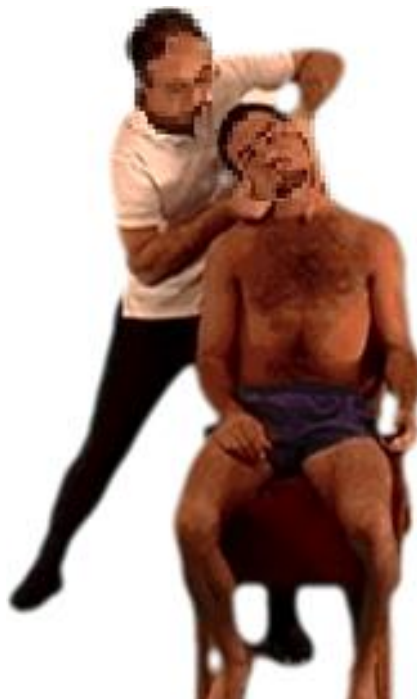

Imagen 15. Manipulación cervical

IV. JUSTIFICACION

La cervicalgia representa una de las patologías musculoesqueléticas más frecuentes, su estudio adquiere una elevada relevancia para los profesionales sanitarios en general y para el fisioterapeuta en particular, debido a la gran incidencia que presenta en el ámbito sanitario laboral.

Los estudios existentes en relación a la problemática que aquí nos ocupa muestran que entre los kinesiólogos y médicos existen importantes discrepancias en cuanto a la toma de decisiones diagnósticas y al tratamiento aplicado.

Esto, unido a que, nos encontramos ante un problema de salud que supone un elevado volumen asistencial cuya demanda social aumenta cada día en las unidades de rehabilitación.

El desarrollo del caso clínico propuesto pretende aportar un antecedente a las bases de datos ya existentes sobre los efectos de las manipulaciones de alta velocidad en la columna cervical sustentando los resultados con la evaluación clínica y métodos de diagnósticos por imágenes.

Existe escasa evidencia científica que compruebe que los beneficios de su aplicación sean positivos, así como también no está clara la evidencia que implique que sea mayor el riesgo que el beneficio de este tratamiento.

Es relevante esta problemática en el contexto de aplicación real, ya que la cervicalgia es una patología muy frecuente y la utilización de estas prácticas son habituales, pero son pocos los estudios de casos que se registran.

V. MATERIALES Y METODO

V.a) Revisión Bibliográfica

Se plantearán una serie de filtros en la búsqueda, de palabras clave y de criterios de inclusión y exclusión de artículos. En cuanto a la búsqueda de información se seleccionarán artículos publicados entre el año 2010 y 2020, en las siguientes bases de datos y buscadores: Pubmed, BVS y la Biblioteca Virtual del MinCyT. La búsqueda será limitada al título, resumen y palabras clave.

V.b) Caso clínico

Manipulación cervical de alta velocidad en paciente femenino de 50 años de edad con dolor cervical crónico.

Frecuencia: única vez

Instrumentos de medición:

- Escala de vas para evaluar el dolor
- Ecografía doppler para medir presión de flujo de arteria vertebral
- Radioscopia evaluar estructuras óseas

Todos los estudios se realizaran antes de la manipulación y luego de la misma para su posterior análisis

Palabras claves:

Términos libres:

Cervicalgia

Quiropraxía

Subluxación vertebral

Técnica de Gonstead

Términos Mesh:

Neck pain

Chiropractic

Joint dislocations

Términos Decs:

Dolor de cuello

Quiropráctica

Luxaciones articulares

Se realizarán las siguientes combinaciones:

Neck pain AND quiropractica

Chiropractic AND cervicalgia

Joint dislocation AND dolor cuello

V.c) Características clínicas

Paciente con antecedentes de cervicalgia acompañada de migrañas de larga evolución sin otros antecedentes de interés. Informa que usa medicamentos para sus migrañas con frecuencia, Los episodios de cefalea son de 1 por mes aproximadamente.

En la exploración física presenta buen estado general, consciente y orientada, fuerza y sensibilidad conservadas, equilibrio y coordinación normal, dolor a la movilización del cuello con rigidez e impotencia funcional.

VI. RESULTADOS

VI.a)

ECO DOPPLER ARTERIAS VERTEBRALES

Se exploraron ambas arterias vertebrales mediante estudio doppler color y espectral. Para visualizar bien las arterias vertebrales entre los procesos transversos de las vértebras cervicales, se usa una sonda lineal de alta frecuencia. Primeramente, se debe obtener un corte longitudinal en modo B de las sombras acústicas de los procesos transversos de las vértebras para luego localizar la arteria que discurre entre dichas sombras. Una vez que se ha establecido la orientación del segmento arterial, el vaso debe ser explorado con Doppler color para establecer la dirección del flujo. Luego debe usarse el Doppler espectral para evaluar la onda e identificar cualquier anomalía en el patrón de flujo, y para medir la velocidad pico sistólica (VPS). Interpretación de los datos: Se debe buscar la dirección del flujo y la forma de la onda espectral.

Debe haber un flujo cefálico y con un patrón de baja-resistencia.

La VPS normal para el segmento V2 es aproximadamente de 20-60 cm/s. Una VPS de <10 cm/s es probablemente anormal, y una VPS focal de >100 cm/s es probablemente indicativo de una estenosis significativa.

Se realizó medición de la VPS de ambas arterias vertebrales pre y post-manipulación cervical:

	VPS AVD	VPS AVI
PRE	40 cm/s	38 cm/s
POST	35 cm/s	32 cm/s

Los hallazgos dejan en evidencia una reducción de los valores pico sistólico de ambas arterias vertebrales post-manipulación cervical.

Dra. Eloisa Falco

Especialista en Diagnóstico por Imágenes

Mat 111

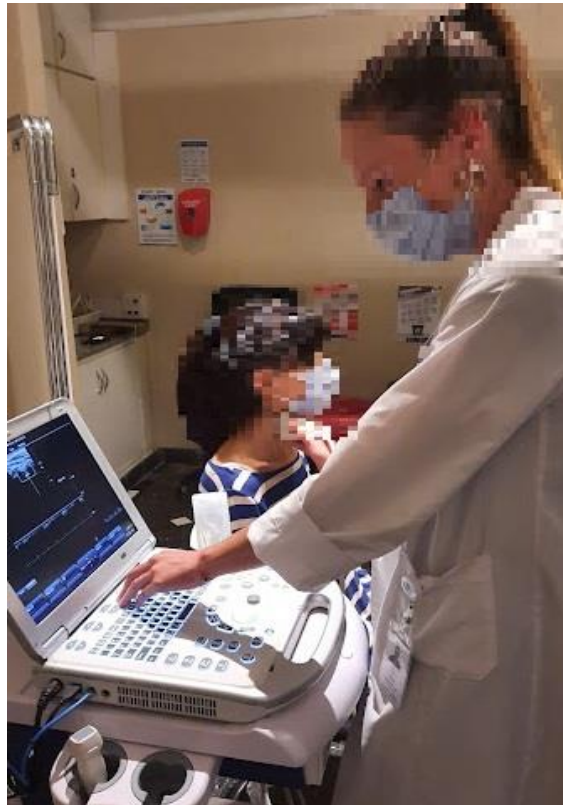

Imagen 16. Eco doppler vertebral

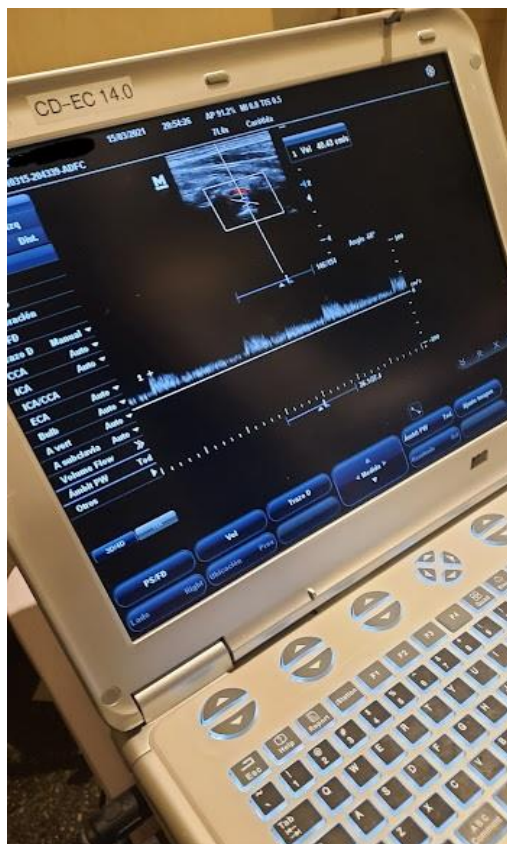

Imagen 17. Ecógrafo doppler

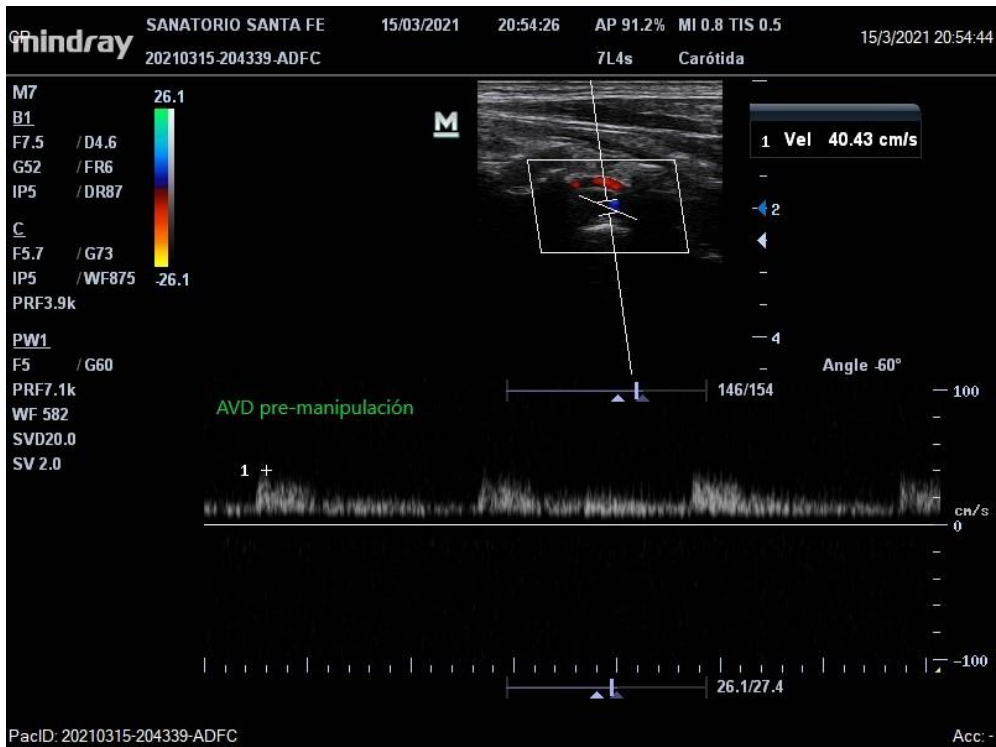


Imagen 17 Arteria vertebral derecha pre manipulación

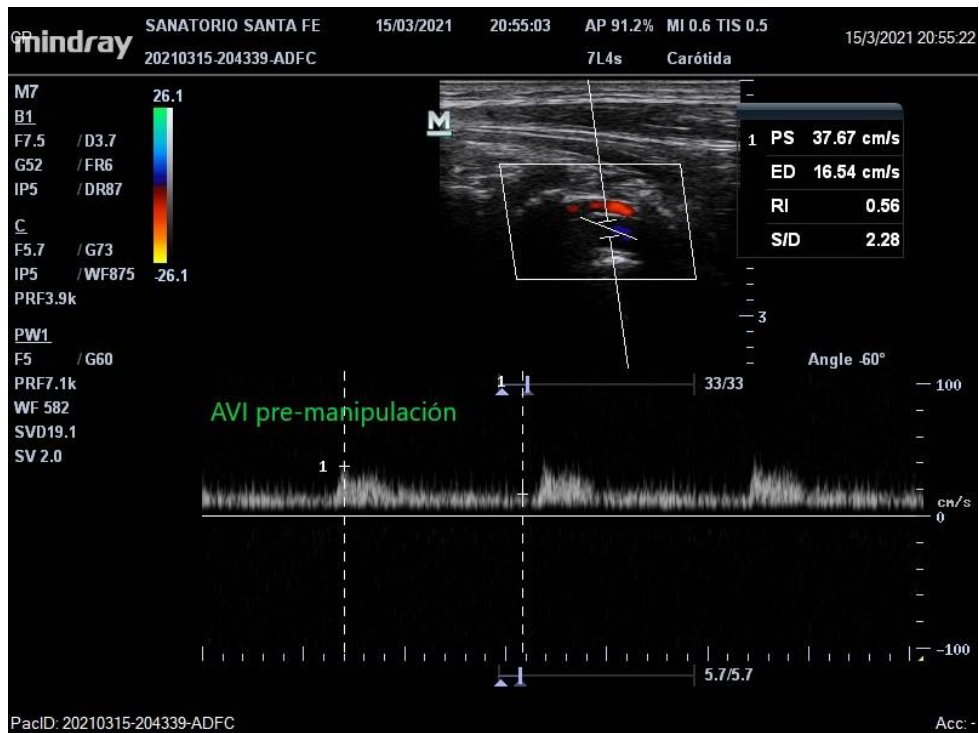


Imagen 19. Arteria vertebral izquierda pre manipulación

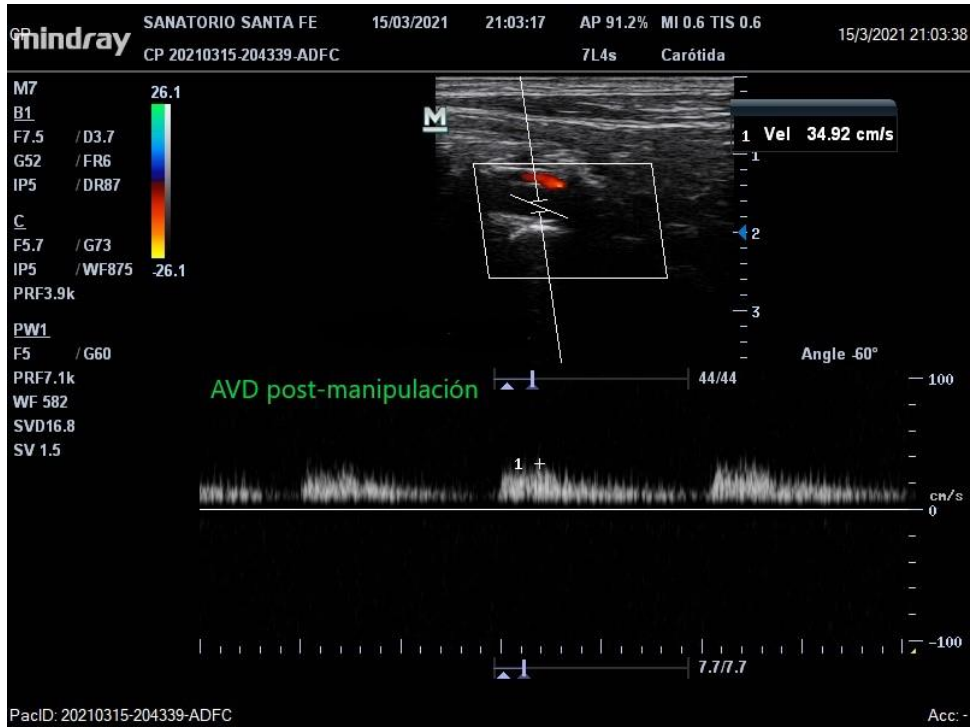


Imagen 18. Arteria vertebral derecha post manipulación

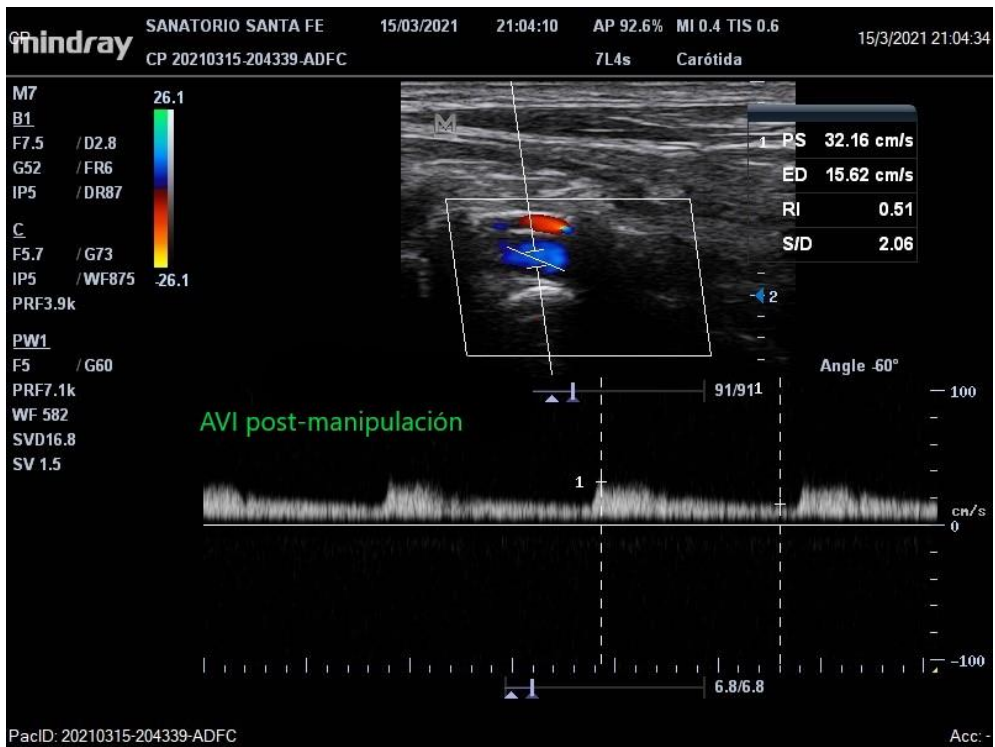


Imagen 20. Arteria vertebral izquierda post manipulación

VI.b)

INFORME RADIOSCOPIA COLUMNA CERVICAL

Los cuerpos vertebrales muestran morfología normal sin observarse desplazamientos, aplastamientos ni alteraciones del canal raquídeo.

Las imágenes dinámicas pre y post manipulación fueron valoradas mediante medición de ángulo de extensión con método de líneas fisiológicas de stress de Jackson.

Postmanipulación se corrobora una disminución del valor de dicho ángulo (de 127° a 116^a), lo que se interpreta como mejoría en amplitud de rango movimiento, especialmente notoria en la extensión.

En lo concerniente a la amplitud de flexión del raquis cervical, la misma era de 40° en la pre manipulación, tomando como referencia los 0° de la línea vertical perpendicular al suelo. El valor obtenido por este método luego de las maniobras aumento a 44° respecto de la línea basal de referencia.

Dr. Varizat Alejandro Ernesto

Especialista en Diagnóstico por Imágenes

Mat 4038

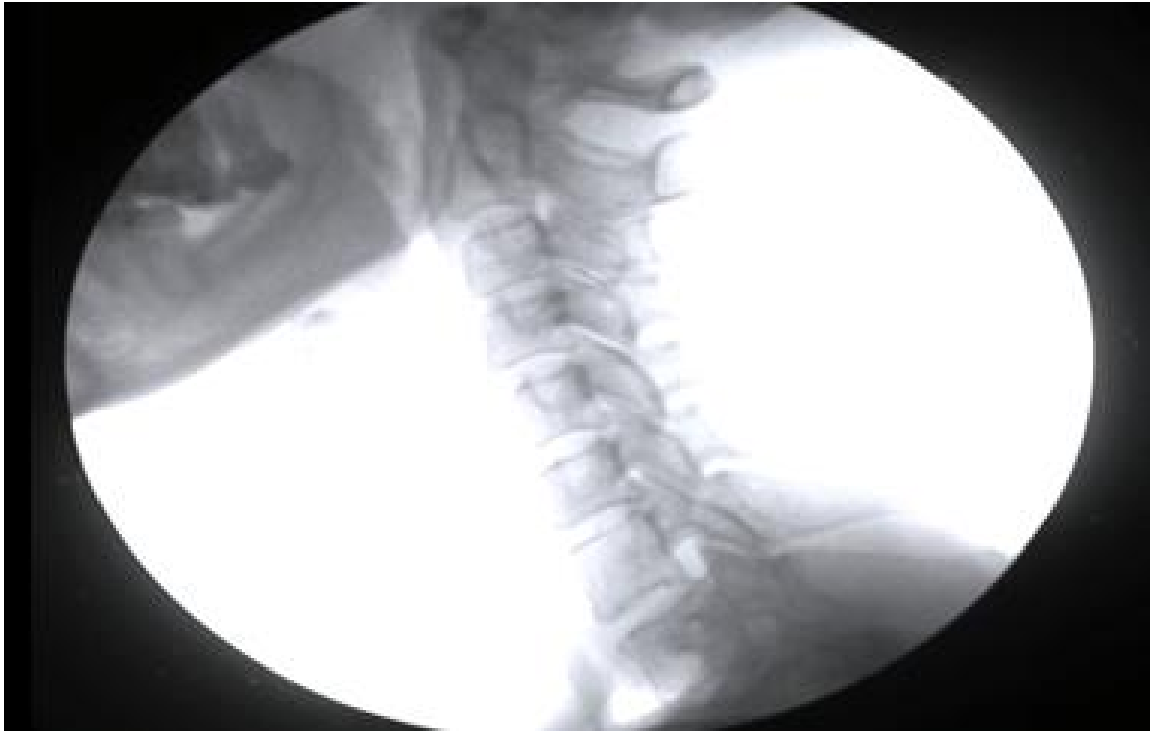

Imagen 21. Columna cervical en posición neutra

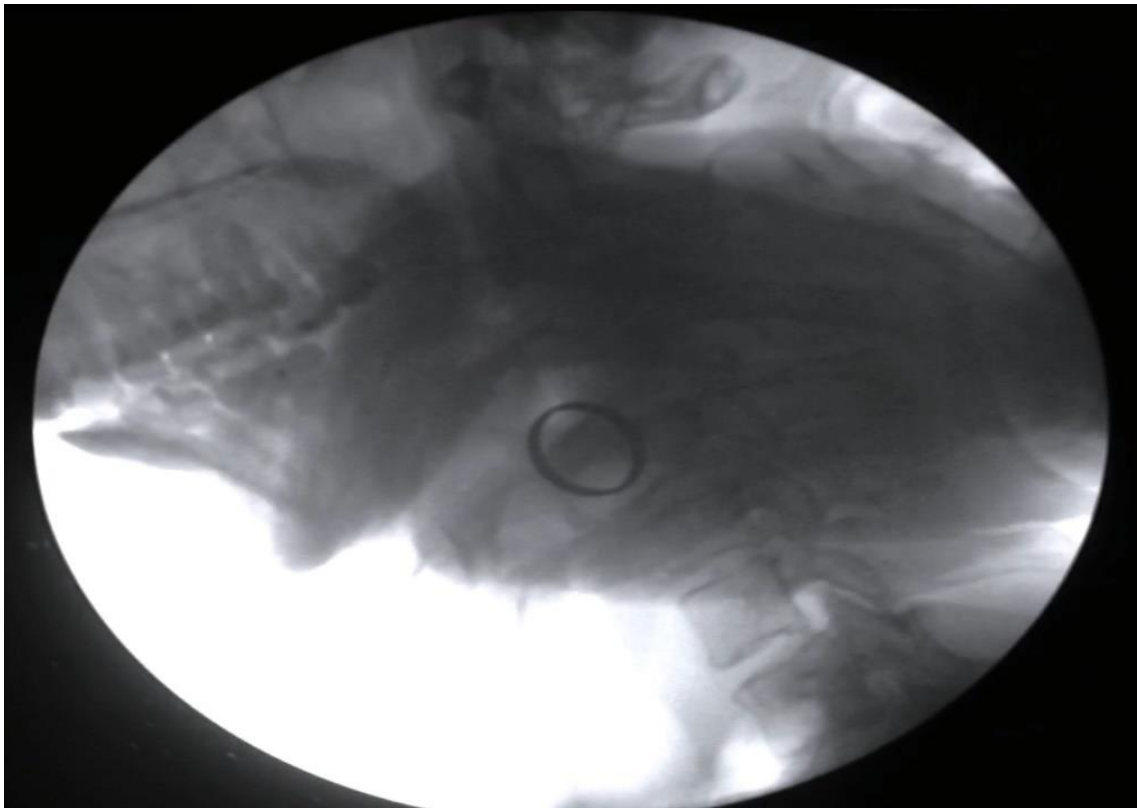


Imagen 22. Manipulación columna cervical

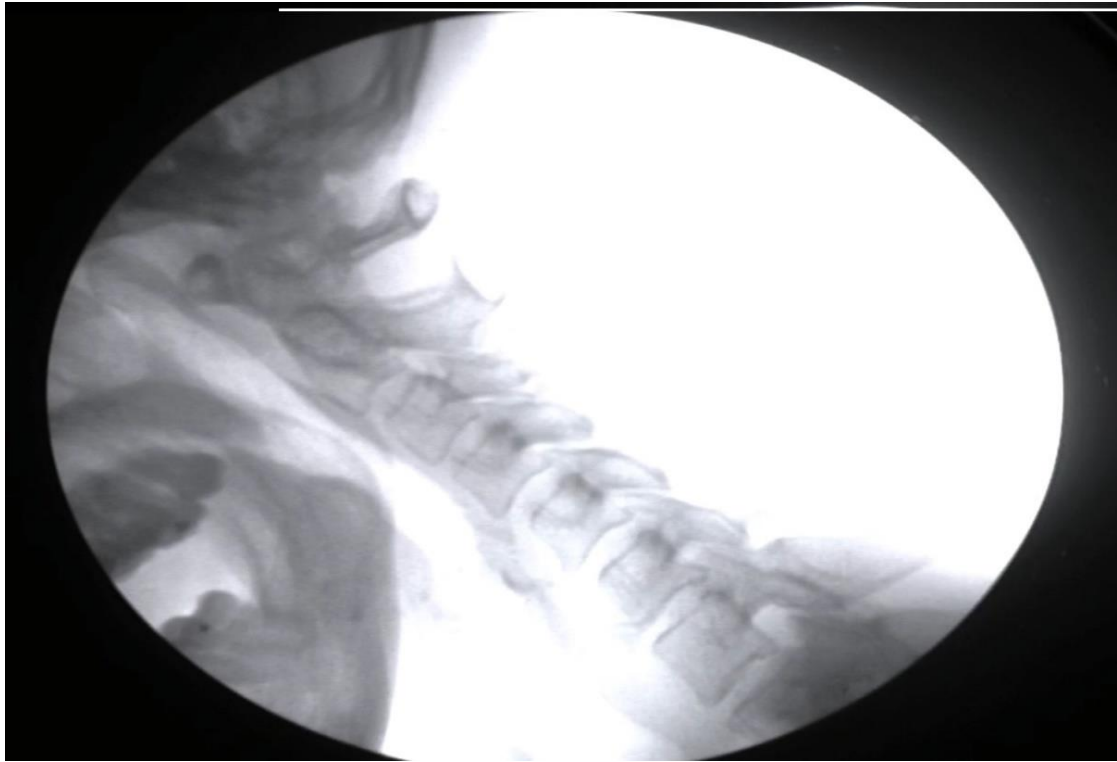


imagen 23. Flexión Columna cervical pre manipulación

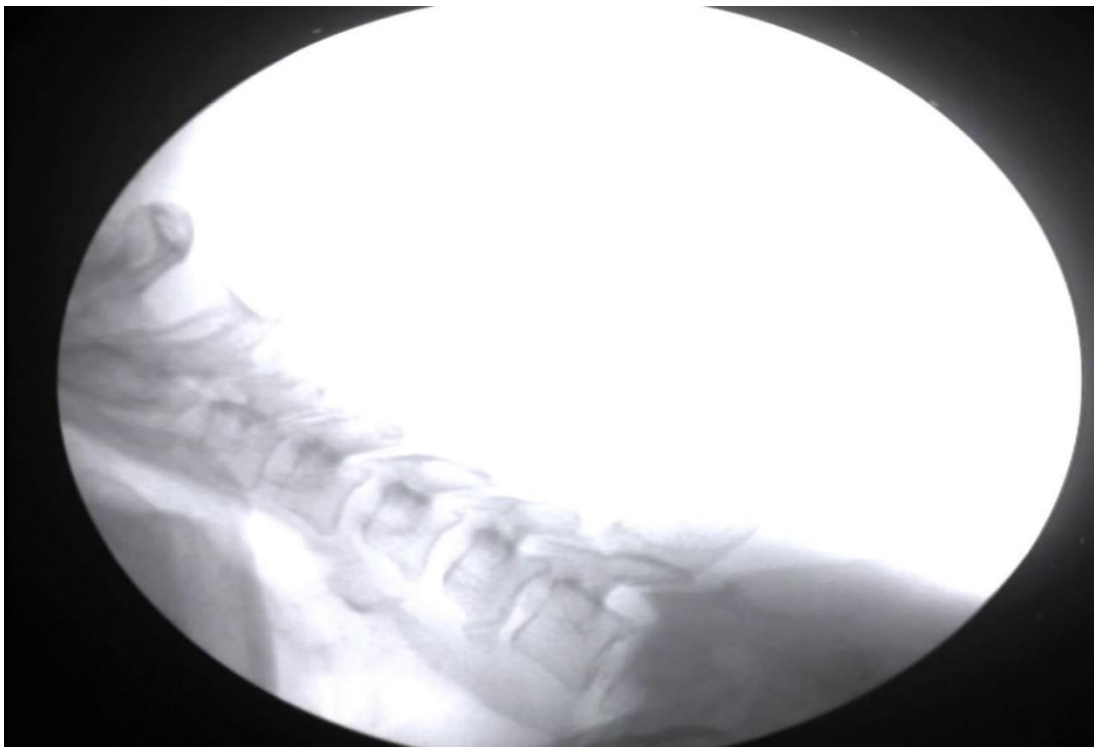


Imagen 24. Flexión Columna cervical en post manipulación

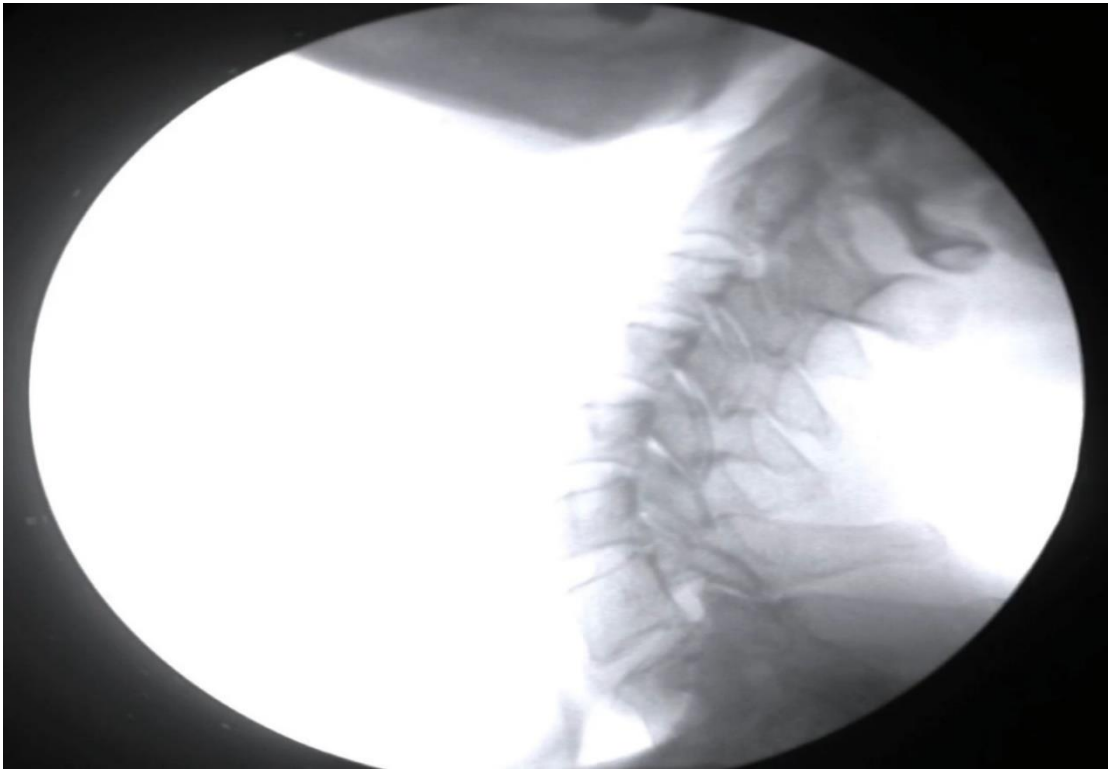


imagen 25. Extensión columna cervical en pre manipulación

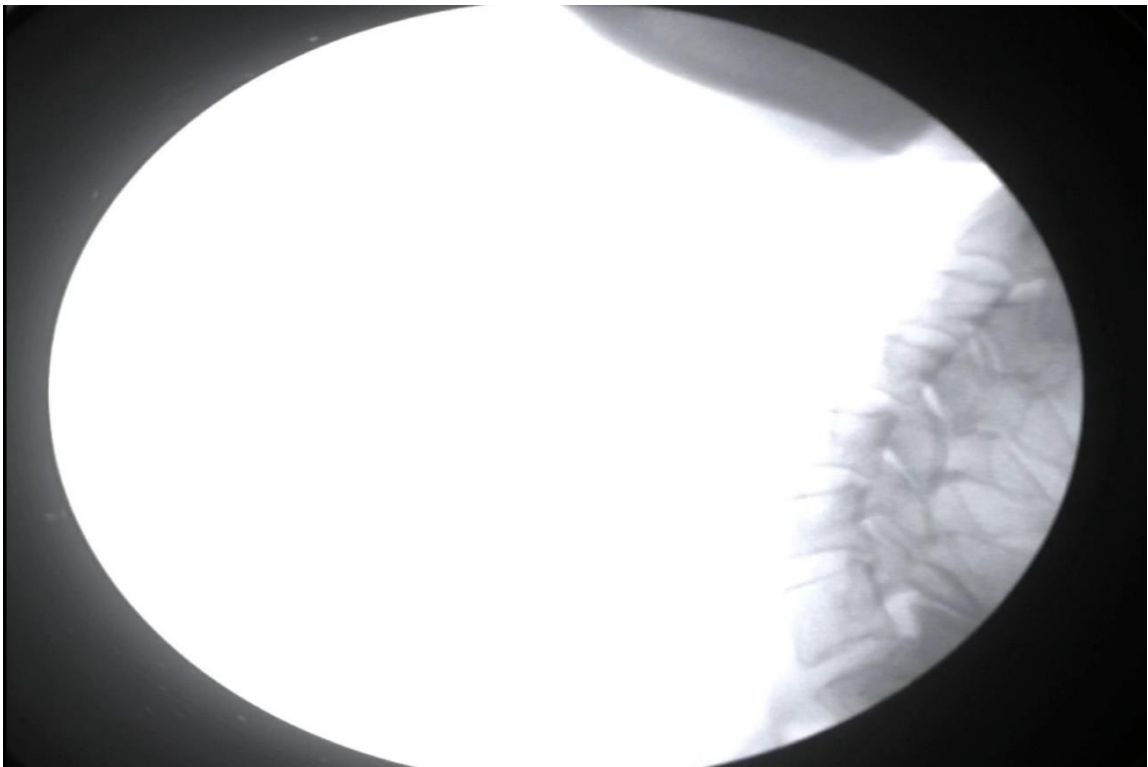


imagen 26. Extensión columna cervical en post manipulación

VI.c) Escala de Eva

La paciente refiere un grado de dolor entre 6/7 de manera cotidiana y posterior a la manipulación refleja una disminución significativa en la precepción del dolor evaluado solo en el corto plazo.

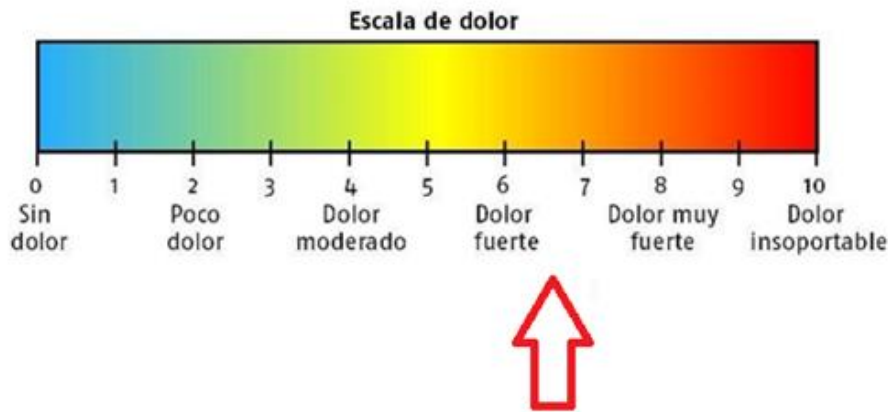


Imagen 27. Medición pre manipulación

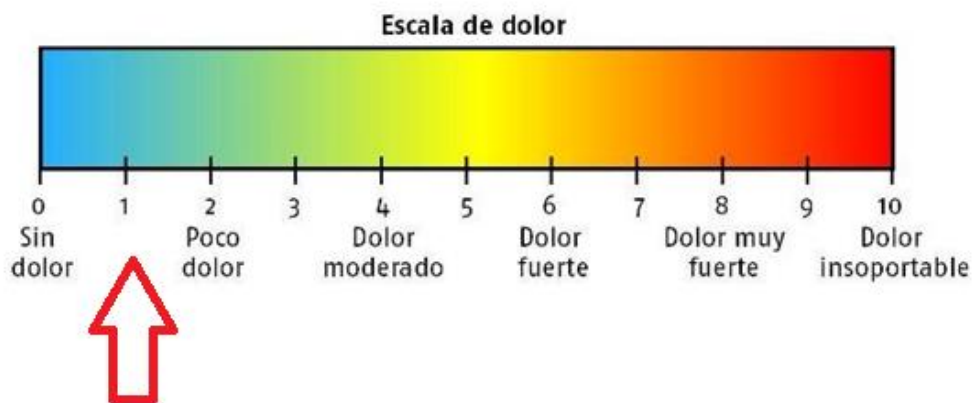

Imagen 28. Medición post manipulación

VII. DISCUSIÓN

Durante la la búsqueda bibliográfica consultada que sustenta esta investigación se encontraron variedad de artículos con evidencia empírica a favor de las manipulaciones cervicales como así también artículos que pretenden demostrar que este tratamiento posee mayores riesgos a reacciones adversas por sobre sus beneficios.

En la la revisión bibliografica realizada por “Gross A, Miller J, D'Sylva J, Burnie SJ, Goldsmith CH, Graham N, et al. Manipulation or mobilisation for neck pain ¹² indica que la mayoría de los investigadores que han estudiado el efecto de la manipulación sobre la tensión arterial y sobre la movilidad, sugieren que se produce una reducción en la presión sanguínea tras la manipulación vertebral a nivel cervical y aumento de la movilidad articular.

Durante este caso la paciente tuvo una reducción sobre la presión sistólica de ambas arterias vertebrales, pero siempre dentro los rangos considerados normales tanto antes como después de la manipulación por ende nada indica que ese cambio en el flujo posterior a la técnica realizada haya aportado alguna mejora su clínica, pero si podríamos pensar que un efecto en la disminución de la presión del flujo arterial ayudaría en la prevención de múltiples patologías producidas por la hipertensión arterial como trombosis , disecciones , cefaleas , hemorragias o isquemias.

En relación a posibles efectos adversos en la publicación de el artículo de “kelly un kennell , Megan M Daghfal ¹⁶ se realiza una recopilación de casos de pacientes con diagnóstico de disecciones vertebrales, donde se investiga si tuvieron antecedentes de manipulaciones cervicales , pero no se logra demostrar que estas lesiones vasculares puedan haber sido provocadas por manipulaciones de cervicales.

A pesar de que se han visto en distintos estudios de casos cambios luego de intervenciones a nivel cervical, no se conoce con exactitud las bases fisiológicas y anatómicas de cómo esto ocurre. En consecuencia, las maniobras terapéuticas en los diferentes estudios se realizan con el fin de observar los efectos que producen, pero no intentan estimular específicamente una estructura o vía nerviosa.

Por lo tanto, la variación en la técnica empleada por distintos terapeutas y la cantidad de veces que se aplique dependerá de criterios como la mejora en la actividad de la vida diaria posterior al tratamiento y la duración sostenida en el tiempo.

Los diferentes resultados en los efectos que produce, por ejemplo, un ajuste de mayor o menor intensidad podría eventualmente generar más o menos estímulo al SNA, y esto a su vez, reflejarse como variaciones en las respuestas de este.

Posiblemente futuras investigaciones en esta área serán capaces de aportar información complementaria sobre los efectos reales de la manipulación a nivel vertebral que permitan relacionar el componente anatómico predominante anterior a una intervención, con los resultados obtenidos posteriormente.

A pesar del uso cotidiano de las manipulaciones para el tratamiento de las afecciones musculoesqueléticas a lo largo del tiempo, el uso de tales técnicas no se ha considerado tradicionalmente como parte de la práctica estándar de la fisioterapia ya que sus mecanismos de acción no están científicamente comprobados.

X. CONCLUSIONES

De acuerdo con los objetivos planteados y las limitaciones existentes, los resultados han mostrado que las manipulaciones vertebrales son de tratamiento viable o al menos para tener en cuenta a la hora de tratar patologías vertebrales, mostrando una mejoría de los síntomas después de la intervención, aumentando ligeramente la movilidad y reduciendo el dolor.

Para realizar estas técnicas debemos realizar una rigurosa anamnesis y evaluación previa para descartar principalmente patologías vasculares cervicales entre otras, y evitar complicaciones severas como la disección vertebral.

Las técnicas manipulativas sólo se deberían utilizar en los casos que presenten menos probabilidad de sufrir eventos de este tipo, siendo los más comunes el aumento del dolor, rigidez, dolor irradiado, mareos, dolor de cabeza, fatiga y espasmos musculares.

Los resultados cuantitativos de la presión sistólica del flujo sanguíneo de ambas arterias vertebrales medidas por ecografía doppler han mostrado una disminución de la presión sistólica post manipulación, manteniéndose dentro del rango de presión normal y están de acuerdo con trabajos previos ya realizados. La presión sistólica de la arteria vertebral derecha midió 40 cm/s previo a la manipulación y 35 cm/s posterior a ella, la la arteria vertebral izq. midió 38 cm/s pre manipulación y descendió 32 cm/s post manipulación.

El rango de movilidad de flexión y extensión visto por radioscopia mostro un aumento de la movilidad significativa posterior a la manipulación cuyos valores Post manipulación valorados mediante ángulo de extensión con método de líneas fisiológicas de stress de Jackson arrojaron una disminución del valor de dicho ángulo (de 127° a 116^a), lo que se interpreta como mejoría en amplitud de rango movimiento notoria en la extensión cervical.

En la amplitud de flexión del raquis cervical, la misma era de 40° en la pre manipulación, tomando como referencia los 0° de la línea vertical perpendicular al suelo. El valor obtenido por este método luego de las maniobras aumento a 44° respecto de la línea basal de referencia, lo cual indica el aumento del rango en flexión.

En cuanto a la medición del dolor, la paciente informa una reducción notoria del dolor valorada a través de la escala de vas, siendo de 6/7 previo a la manipulación y de 1 posterior a ella.

Probablemente, más de un mecanismo explique los efectos de la manipulación vertebral y los estudios que intentan demostrarlos son cada vez más numerosos, pero es necesario continuar realizando investigaciones en este campo.

Se necesita un mayor número de ensayos clínicos aleatorios controlados que involucren la atención con este tipo de prácticas, así como el uso de métodos de evaluación más confiables, para probar sus efectos reales en el tratamiento del dolor cervical.

Un estudio de caso no representa evidencia científica significativa en el contexto de otros estudios realizados; pero si sugiere que se podría considerar la utilización de esta maniobra para tratamiento de algias cervicales con hipomovilidad que no respondan a otros tratamientos.

No se han encontrado pruebas lo suficientemente contundentes que determinen la presencia de efectos adversos severos tras una manipulación vertebral. Los más frecuentes son aumento del dolor, rigidez, dolor irradiado, mareos, dolor de cabeza, fatiga y espasmos musculares.

La mejoría del paciente luego de la manipulación en este caso fue lo suficientemente consistente para concluir que este tratamiento en el corto plazo a dado buenos resultados.

X. REFERENCIAS BIBLIOGRAFICAS

XI. ANEXOS

DOCUMENTACION DEL PROCESO DE CONSENTIMIENTO INFORMADO

A. Información para el participante

Título del Trabajo.....

Profesional responsable:

Estamos invitando a participar en el estudio de un caso clínico titulado “Efectos de la Manipulación cervical con Técnica de Gonstead en un paciente con Cervicalgia”

El caso clínico titulado “Efectos de la Manipulación cervical con Técnica de Gonstead en un paciente con Cervicalgia” a realizarse en el Sanatorio Santa Fe, que tiene como objetivo analizar los efectos de la manipulación cervical con técnica de Gonstead, aplicada a un paciente con cervicalgia que puede ser beneficiosa en el alivio del dolor y amplitud de movilidad.

Como parte del estudio se le harán evaluaciones de de movilidad cervical, medición con goniómetro de rangos de movilidad, Ecografía doppler de arterias vertebrales y Radiografía con seriografo

Una vez realizados los estudios se hará la manipulación de alta velocidad cervical para luego volver a repetir los estudios previos y comparar resultados

Los estudios que se le realizarán no implican riesgos ni molestias para usted. La participación en esta investigación puede ser beneficiosa para usted y se espera que los resultados que se obtengan con el estudio sean beneficiosos para las personas con el problema de salud en estudio. Su participación es voluntaria; usted tiene el derecho de retirarse del estudio en cualquier momento si así lo decide, sin que se resienta la atención que se le brinda en el efector.

Si usted tiene dudas acerca del estudio o por los estudios realizados puede concurrir cualquier día al hospital y contactar al profesional responsable del estudio para aclarar sus dudas; los datos de los profesionales a cargo figuran en la Hoja de firmas.

La información que se recabe es estrictamente confidencial y se aplicará para dar respuesta a los objetivos del trabajo. En consecuencia, la información que se elabore

como resultado de la presente investigación será enunciada en un sentido general y no habrá ninguna referencia a cuestiones individuales o personales. Los resultados que se logren podrán ser presentados en congresos y/o publicaciones y la identidad del paciente y de su familia no será revelada y su privacidad será preservada.

DOCUMENTACION DEL PROCESO DE CONSENTIMIENTO INFORMADO

B. Hoja de firmas

Me explicaron y leí antes de firmar sobre la participación en este trabajo de investigación. Entendí que se trata de un caso clínico titulado “Efectos de la Manipulación cervical con Técnica de Gonstead en un paciente con Cervicalgia”

Sé que puedo decidir libremente mi participación en este estudio y que aunque decida no participar más en algún momento, continuaré recibiendo la atención habitual. La participación es voluntaria y entendí que toda información personal que se recolecte es confidencial, y que no se me identificará en ningún momento. He leído y comprendido la información contenida en este formulario; he podido hacer todas las preguntas que creí necesarias. Acepto y doy mi consentimiento a que mi hijo participe del mismo. Se firman dos ejemplares iguales y se le entrega uno al firmante.

Firma del participante:.....

Lugar y Fecha.....

Aclaración.....

DNI N°.....

Firma de testigo

Lugar y Fecha.....

Aclaración.....

DNI N°.....

Profesional que participó del proceso de Consentimiento informado

Firma.....

Aclaración.....

Lugar y Fecha.....

Para preguntas o información usted puede tomar contacto con: (Incluir en este punto a los profesionales con los que el padre/ madre o tutor pueden tomar contacto)

Nombre y apellido.....

Lugar de contacto.....

Teléfono.....