



TRABAJO FINAL

Presentado para acceder al título de

ESPECIALIZACIÓN en KINESIOLOGÍA Y FISIOTERAPIA CARDIORRESPIRATORIA

**Título: “CORRELACIÓN ENTRE EL COCIENTE VOLUMEN
ESPIRATORIO FORZADO EN EL PRIMER SEGUNDO SOBRE
CAPACIDAD VITAL FORZADA Y EL ÍNDICE DE OBSTRUCCIÓN EN
MODO M EN PACIENTES CON FIBROSIS QUÍSTICA
A PROPÓSITO DE UN CASO”**

Autor:

Leitner, Evelin – N° DNI: 38.580.909

Director:

Lic. Aguirre, José Luis

**Lugar:
Rosario**

**Fecha de presentación
00/00/0000**

A handwritten signature in black ink is located at the bottom center of the page. The signature is cursive and appears to be the name 'Evelin Leitner'.

I. INDICE

II. RESUMEN	1
III. INTRODUCCIÓN	2
IV. OBJETIVOS	3
a) Objetivo general	3
b) Objetivos específicos.....	3
V. MATERIALES Y MÉTODOS	3
VI. REVISION DE BIBLIOGRAFIA	4
c) FIBROSIS QUISTICA.....	4
d) ESPIROMETRIA	5
e) ULTRASONOGRAFIA.....	6
VII. CASO CLINICO.....	8
f) EVALUACION	8
VIII. RESULTADOS	10
IX. DISCUSION	11
X. CONCLUSION	12
XI. BIBLIOGRAFIA.....	13
XII. ANEXOS	14

II. RESUMEN

El uso de la ultrasonografía se ha vuelto cada vez más popular en el manejo diario y de forma no invasiva ya que es una herramienta que se puede utilizar a la cabecera del paciente de forma segura y práctica permitiendo una rápida evaluación en modo M de la cinética del diafragma tanto en condiciones normales como patológicas, de las características del movimiento diafragmático como la excursión diafragmática espiratoria máxima (EDEMax) y la excursión diafragmática espiratoria forzada en el primer segundo (FEDE1) se consideran los análogos fisiopatológicos de la capacidad vital (VC) y el volumen espiratorio forzado en el primer segundo (FEV1). Dado que el cociente FEV1/VC % se utiliza como marcador de obstrucción.

El objetivo del siguiente trabajo fue correlacionar el MIO <77 como posible punto de corte para sospechar un patrón espirométrico obstructivo con un valor predictivo positivo del 95,5% con la espirometría y evidenciar si difieren en este tipo de pacientes con obstrucción de las vías respiratorias. Se obtuvo como resultado que existe correlación entre el IOM y la relación VEF1/ CVF en pacientes con fibrosis quística con patrón espirométrico obstructivo se considera significativo un valor $p < 0,05$

Estos parámetros diafragmáticos ecográficos pueden brindar información valiosa en la evaluación y seguimiento de pacientes con afectación pulmonar crónica, y pueden ayudar potencialmente a comprender la disfunción pulmonar.

III. INTRODUCCIÓN

La Fibrosis Quística (FQ) es una enfermedad autosómica recesiva, causada por mutaciones en el gen que codifica la proteína reguladora del transporte de cloro en la membrana celular. Es una enfermedad multisistémica en la cual el compromiso pulmonar es causado por la obstrucción de la vía aérea debido a la deshidratación y espesamiento de las secreciones, infección endobronquial resultante, y una respuesta inflamatoria exagerada que conduce al desarrollo de enfermedad obstructiva y restrictiva progresivas(1)

Las pruebas de función pulmonar juegan un rol central en el control y tratamiento de los pacientes con FQ. La medición del VEF1 (volumen espiratorio forzado al primer segundo) mediante espirometría es por ahora el parámetro clave para monitorizar la función pulmonar, evaluar su severidad y progresión. Por otro lado, la elección del patrón de referencia puede tener un efecto determinante en la interpretación del deterioro de la función pulmonar y como consecuencia en las medidas terapéuticas. El pronóstico ha mejorado en forma notable.(2)

Numerosos estudios han demostrado la utilidad de la ultrasonografía (US) en el estudio del diafragma en el paciente EPOC, no así en el paciente fibroquístico. Los movimientos del diafragma se pueden medir mediante modo M, una función que proporciona un análisis de la tendencia de una línea vertical de una exploración en modo B en función del tiempo; en particular, podemos examinar la excursión diafragmática en función del tiempo. Durante la inspiración, el diafragma desciende, acercándose a la sonda; durante la espiración, sube, alejándose de la sonda. En la respiración espontánea, es posible medir la excursión del diafragma en reposo; cuando el paciente respira con maniobras inspiratorias y espiratorias forzadas, es posible medir la excursión diafragmática máxima. (3)

Zanforlin y su grupo describieron un índice que podría indirectamente detectar un patrón obstructivo de la vía aérea a través del cálculo del índice de obstrucción en modo M (IOM). El cual representa la velocidad de relajación diafragmática. Este índice podría ser una alternativa a la evaluación de la curva volumen/tiempo obtenida por espirometría, considerada técnica de elección, la cual analiza la relación entre el VEF1/CVF. Esto es lo que podemos encontrar o no alterado en los pacientes con fibrosis quística. (4)

Por lo tanto, es de suma importancia evaluar la asociación entre los trastornos de la mecánica respiratoria y los cambios en el estado de las pruebas

funcionales respiratorias, ya que la alteración de la función de los músculos respiratorios contribuye a la intolerancia al ejercicio, compromete las actividades de la vida diaria y afecta significativamente la calidad de vida del individuo. El objetivo de este estudio es correlacionar el índice de obstrucción en modo M por ecografía y la relación VEF1/CVF en espirometría en pacientes con fibrosis quística y analizar los factores relacionados con la afectación del paciente.

IV. OBJETIVOS

a) Objetivo general

- Analizar el grado de correlación entre el IOM y la relación VEF1/ CVF en pacientes con fibrosis quística.

b) Objetivos específicos

- Describir volúmenes espiratorios forzados en pacientes con fibrosis quística y comparar su interpretación según diferentes métodos
- Comparar evolución del VEF1 según diferentes patrones de referencia

V. MATERIALES Y MÉTODOS

El diseño del estudio es un ensayo observacional transversal retrospectivo que involucro a un paciente ambulatorio durante una visita de seguimiento y espirometría en el consultorio de Neumonología de fibrosis quística del Hospital Lagomaggiore, ciudad de Mendoza. Después de la espirometría, el paciente que dio su consentimiento informado se sometió a una evaluación ecográfica de la cinética del diafragma durante una maniobra de espiración forzada.

Para ser incluidos en el estudio, los pacientes deben tener entre 16 y 50 años de edad, con diagnóstico confirmado de Fibrosis Quística y capacidad para someterse a una espirometría, además de contar con una ventana acústica útil para la evaluación del diafragma mediante ultrasonografía. Los criterios de exclusión son: cirugía abdominal reciente, negativa a participar en el estudio, diafragma no explorable, imposibilidad de realizar la espirometría, parálisis diafragmática, y aquellos que estén cursando con una reagudización.

Se recolectaron datos sobre sexo, edad, talla, peso, índice de masa corporal (IMC) y eventual enfermedad respiratoria, junto con los resultados obtenidos mediante espirometría y ultrasonografía.

La espirometría se realizó por un operador dedicado de acuerdo con las pautas de la American Thoracic Society/European Society (ATS/ERS). Se registró FEV1, VCF, FEV1/FVC y porcentajes relativos a los valores teóricos.

Técnica ultrasonografía: Los exámenes de ultrasonido se realizaron con una máquina de ultrasonido Mindray DP 30 con una sonda modelo 35C50EA

convexa de frecuencia entre 1 a 5 MHz. Se creó un protocolo de procedimiento. El análisis ecográfico del diafragma se realizó tras la espirometría, con el paciente ubicado en posición semisentado. La sonda se colocó debajo del arco costal derecho y se inclinó un promedio de 30° grados hacia el hombro homolateral para visualizar las excursiones craneocaudales del diafragma.

Se pidió al paciente que realice una inspiración máxima seguida de una maniobra de espiración forzada con la boca abierta; la excursión del diafragma se examinó utilizando el modo M, y la línea de tendencia reveló un aumento en la inspiración, una meseta al final de la inspiración, una caída al comienzo de la espiración y una meseta al final de la espiración. La medición de FEDE1 en la línea de tendencia del diafragma comienza en la parte superior de la caída espiratoria y finalizó 1 s después. La medición de EDEMax comienza en la parte superior de la caída espiratoria y finalizó cuando se alcanzó la meseta espiratoria final, antes de la siguiente inspiración. Las mediciones se repitieron tres veces y se registró el mejor rendimiento. MIO se calculó de la relación FEDE1/EDEMax y se expresó en porcentaje.

Para evitar infecciones cruzadas después de cada intervención, se utilizó una manga de plástico descartable y se higienizó el equipo de ultrasonido con enzimático Viodex dejando actuar el producto por 15 min.

Análisis estadístico

Las variables categóricas se presentan como número absoluto de presentación y porcentaje. Las variables continuas que asumen una distribución normal se presentan como media y desvío estándar (DE); mientras que las de distribución anormal se expresan como mediana y rango intercuartílico (RIQ). Para verificar la distribución de las variables se utiliza el test de Shapiro Wilk. Se considera significativo un valor $p < 0,05$. Para el análisis de los datos se utiliza el software IBM SPSS Statistics 21

VI. REVISION DE BIBLIOGRAFIA

c) FIBROSIS QUISTICA

La evaluación de la disfunción del canal de conductancia de transmembrana de fibrosis quística (CFTR, por sus siglas en inglés) es de fundamental importancia para definir el diagnóstico. Se observa mediante la prueba de sudor con una determinación anormal de cloruro o la presencia de mutaciones del CFTR causantes de la enfermedad o a través de la medición de diferencia de potencial nasal (DPN) o medición de la corriente intestinal (MCI) anormal. (5)

EPIDEMIOLOGIA

Afecta preferentemente a la población de origen caucásico. Su incidencia varía de 1 entre 3.000 a 1 entre 8.000 nacidos vivos. Una de cada 25 personas es portadora de la enfermedad.(6)

FISIOPATOLOGIA

La proteína CFTR es una glucoproteína transportadora de membrana dependiente del AMPc, responsable de una de las vías de transporte de iones cloro en las células epiteliales, que también puede controlar la función de otras proteínas de membrana como los canales auxiliares de cloro y los canales de sodio. Esta proteína se localiza en la membrana apical de muchos tipos de células epiteliales: células epiteliales de las vías aéreas, glándulas submucosas del tracto gastrointestinal, hígado, vesícula biliar y páncreas. (1)

La alteración de la proteína CFTR impide que pueda realizar su acción de transporte y el resultado final de todas las mutaciones detectadas que alteran la función de CFTR es el mismo: la imposibilidad de transportar cloruro. Esto explica la historia natural de la enfermedad en las glándulas sudoríparas, aparato respiratorio, páncreas, aparato genital masculino y sistema hepatobiliar.(6)

Según Escobar H y col. las manifestaciones en su forma clásica y habitual es la enfermedad pulmonar obstructiva crónica y los síntomas son: tos, broncoespasmo o bronconeumonías de repetición. Algunos pueden tener atrapamiento de aire con aumento del diámetro anteroposterior del tórax (7)

Es de gran utilidad para evaluar el estado clínico de los enfermos con FQ, aunque no incluye datos de función pulmonar, pero es muy fácil de efectuar en unidades de FQ con pocos medios técnicos, ya que sólo precisa de una radiografía de tórax y datos clínicos de fácil evaluación por médicos expertos en el seguimiento de estos pacientes. Para completar los puntajes clínicos con el grado de compromiso pulmonar se han propuesto distintos scores basados en técnicas de diagnóstico por la imagen, siendo las más conocidas y utilizadas los scores basados en radiografía de tórax. (7).

d) ESPIROMETRIA

Las mediciones de la función pulmonar son fundamentales para la toma de decisiones terapéuticas en pacientes con FQ, siendo el VEF₁ la variable más utilizada para evaluar su severidad y progresión y para buscar la presencia de hiperreactividad bronquial (1).

La espirometría se realiza con el paciente sentado, con unas pinzas en la nariz y se respira dentro de una boquilla que va conectada al espirómetro, el cual

registra la cantidad y frecuencia de aire inspirado y espirado durante un período de tiempo. Durante la prueba, a veces, el paciente tendrá que realizar una inhalación y una exhalación normal y otras veces forzada. También, puede ser necesaria la inhalación de una sustancia o medicamento que permitirá ver si se producen cambios en los resultados. (2)

No se deben ingerir comidas pesadas antes del examen, ni fumar durante 4 a 6 horas antes. Los resultados se representan en forma numérica y en forma de impresión gráfica.

Existen dos tipos fundamentales de espirometría: simple y forzada. En la espirometría simple, el paciente tras una inspiración máxima, debe expulsar todo el aire durante el tiempo que necesite. En cambio, la espirometría forzada, el paciente tras una inspiración máxima, debe expulsar todo el aire en el menor tiempo posible. Es de mayor utilidad que la simple. (8)

Con esta prueba se miden una serie de parámetros:

- Capacidad vital forzada (CVF o FVC), que es el volumen de aire expulsado durante la espiración forzada. Indica la capacidad pulmonar y se expresa en litros.

- Capacidad vital (CV), es el volumen inspirado desde una situación de espiración máxima previa hasta la máxima inspiración, se mide en litros y en condiciones normales debe ser similar al FVC.

- Volumen máximo de aire espirado en el primer segundo (FEV1), es un parámetro de flujo y se mide en litros/segundo.

- Flujo espiratorio máximo (FEM) o "Peak flow" (PEF), corresponde al flujo máximo conseguido durante la maniobra de espiración forzada. Se expresa en litros/segundo y depende del esfuerzo.

- Algunas enfermedades pulmonares, como el enfisema, asma, bronquitis crónica e infecciones, pueden hacer que los pulmones contengan demasiado aire y tarden más tiempo en vaciarse. Estas enfermedades se denominan trastornos pulmonares obstructivos. (9)

- Los pacientes que padezcan una enfermedad pulmonar obstructiva, presentarán un patrón espirométrico obstructivo:

- FVC normal
- FEV1 disminuido
- Relación FEV1/FVC disminuido

e) ULTRASONOGRAFIA

La ecografía es una técnica no invasiva que ha demostrado ser una modalidad de cabecera precisa, segura y fácil de usar, que supera muchas de las limitaciones estándar de las técnicas de imagen. Dado que el movimiento diafragmático juega un papel destacado en la respiración espontánea, la observación de la cinética del diafragma parece esencial. El uso de herramientas previamente disponibles para este fin está limitado debido a los riesgos asociados a las radiaciones ionizantes (fluoroscopia, tomografía computarizada) o debido a su naturaleza compleja y/o altamente especializada, que requiere un operador calificado (medición de presión transdiafragmática, electromiografía diafragmática, estimulación del nervio frénico, resonancia magnética). Además de ser de evaluación no invasiva al lado de la cama. (10)

Para completar los puntajes clínicos con el grado de compromiso pulmonar se han propuesto distintos scores basados en técnicas de diagnóstico por la imagen, siendo las más conocidas y utilizadas los scores basados en radiografía de tórax. (7).

Por esto es que el uso de la ecografía podría llegar a ser de utilidad para el seguimiento de estos tipos de pacientes, ya que Dimitruis, describe que el uso de la ultrasonografía se ha vuelto cada vez más popular en el manejo diario de pacientes críticamente enfermos. Se ha demostrado que es una herramienta de cabecera segura y práctica que permite una rápida evaluación hemodinámica y visualización de las estructuras torácica, abdominal y de los vasos principales. Más recientemente, la ultrasonografía en modo M se ha utilizado en la evaluación de la cinética del diafragma. (3)

La ecografía puede evaluar las características del movimiento diafragmático, como amplitud, fuerza y velocidad de contracción, patrones especiales de movimiento y cambios en el espesor diafragmático durante la inspiración. Estos parámetros diafragmáticos ecográficos pueden brindar información valiosa en la evaluación y seguimiento de pacientes con debilidad y pueden ayudar potencialmente a comprender la disfunción pulmonar. En la respiración espontánea, es posible medir la excursión del diafragma en reposo; cuando el paciente respira con maniobras inspiratorias y espiratorias forzadas, es posible medir la excursión diafragmática máxima. La representación en modo M de una maniobra de espiración forzada (después de una inspiración máxima) se caracteriza por una caída inicial seguida de una meseta en la espiración máxima. (4)

En la representación ecográfica del movimiento del diafragma durante una maniobra espiratoria forzada, es posible identificar y medir los análogos

fisiopatológicos de FEV1 y VC, respectivamente, la excursión diafragmática espiratoria forzada en el primer segundo (FEDE1) y la excursión diafragmática espiratoria máxima (EDEmáx); la relación FEDE1/EDEMax o índice de obstrucción del modo M (MIO) representa el porcentaje de excursión diafragmática en el primer segundo en comparación con la excursión total. Se identificó una MIO <77 como posible punto de corte para sospechar un patrón espirométrico obstructivo con un valor predictivo positivo del 95,5%. El MIO puede interpretarse como un índice de velocidad de relajación diafragmática que parece ser más lento en pacientes obstruidos (4)

VII. CASO CLINICO

Paciente de 22 años de edad, sexo masculino, con diagnóstico confirmado de Fibrosis quística desde el nacimiento, como antecedentes ha requerido 2 internaciones en el año 2022 con 6 meses de diferencia por reagudizaciones, no requiere oxígeno suplementario domiciliario ni ventilación no invasiva nocturna, realiza kinesioterapia respiratoria 3 veces a la semana. Con respecto a la medicación habitual tiene nebulizaciones diarias con pulmozyme y colistin.

Asiste al consultorio externo de Neumonología para realizar un seguimiento evolutivo de su patología de base.

Cabe destacar que el área de fibrosis quística cuenta con un equipo interdisciplinario formado por Neumonología, enfermería, nutrición y kinesioterapia

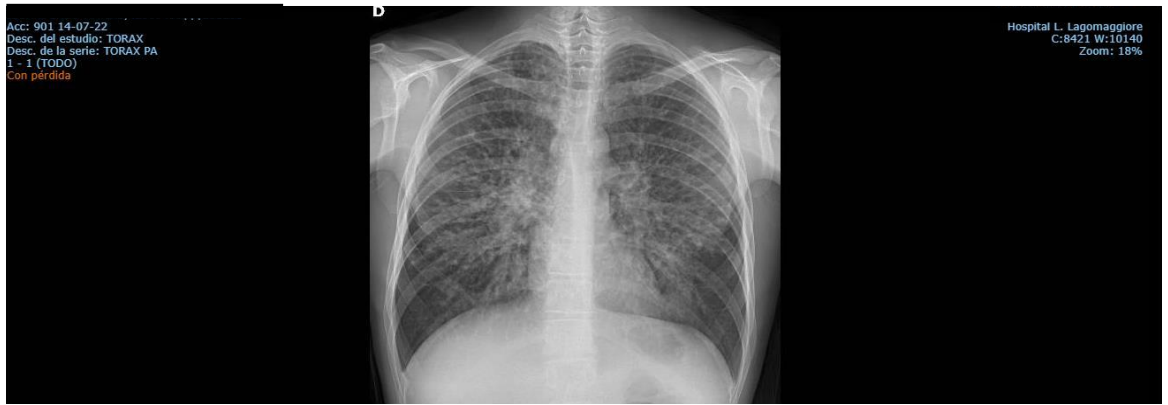f) EVALUACION

Luego de ser evaluado por el médico de cabecera en la exploración física se encontró: tórax simétrico, a la auscultación presenta rales crepitantes bibasales a predominio campo posterior derechos, buena entrada de aire bilateral, sin dificultad respiratoria.

Signos vitales: saturación según oximetría de pulso 97% AA, frecuencia respiratoria 16 rpm.

Características generales: Peso 53 kg y talla 170 mts, IMC: 18.3

Imagen N1: Radiografía de control



Fuente: Sistema de imágenes del Hospital Lagomaggiore.

Informe de radiografía se identificó la afección pulmonar bilateral con mayor afección derecha caracterizada por bronquiectasias. Atrapamiento aéreo severo global. Engrosamiento de las paredes bronquiales.

Luego se le realiza la espirometría de la cual se elaboró la siguiente tabla

Tabla N^a 1: Valores obtenidos de la espirometría

VEF1(L)	VEF1 %	CVF (l)	CVF %	VEF1/CVF (%)	CLASIFICACION
1.47	40.00	2.25	51.00	65.33	Obstrutivo severo

Fuente: Elaboración propia

A continuación de la colocación del equipo de protección personal (blusón, guantes y barbijo) se procede a realizar la ecografía diafragmática coloca al paciente a 30 ° en camilla con el abdomen descubierto y se busca una ventana subxifoidea con muesca del transductor hacia cefálico y se gira a 30 ° hacia la derecha para evidenciar el hemidiafragma derecho. Se coloca en modo M, con velocidad de barrido a 6s y se le pide paciente que realice una maniobra de inspiración máx. seguida de una espiración forzada con boca abierta. Luego se mide la excursión diafragmática espiratoria máxima (EDEMax) y la excursión diafragmática espiratoria forzada en el primer segundo (FEDE1).

La medición de FEDE1 en la línea de tendencia del diafragma comienza en la parte superior de la caída espiratoria y finaliza 1 s después y la medición de EDEMax comienza en la parte superior de la caída espiratoria y finaliza cuando se alcanzó la meseta espiratoria final, antes de la siguiente inspiración. Este procedimiento se repite tres veces y se registra el mejor rendimiento.

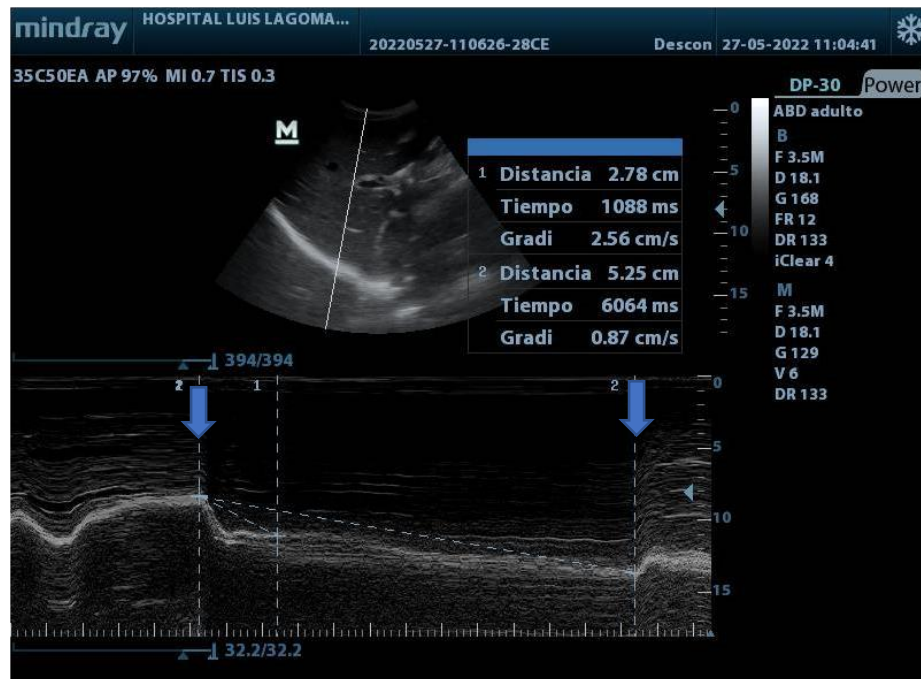
Se registran los resultados en una planilla de Excel para luego ser analizados.

Tabla N^o 2: Resultados arrojados de la medición diafragmática con ultrasonografía

FED1	EDEMax	IOM(%)	TECNICA	Patrón espirométrico
2.78	5.25	52.95	ok	Obstrutivo

Fuente: Elaboración propia

Imagen N^o2: Ecografía de diafragma en modo B y modo M



Fuente: Elaboración propia (en la ecografía en modo B La línea brillante refleja el diafragma y en la ecografía de diafragma en modo M. Las flechas indican el comienzo y el final de la contracción diafragmática)

Finalizado esto se retira el paciente del consultorio.

VIII. RESULTADOS

En base a la espirometría podemos decir que obtuvimos FVC (L) observado 2.25, FEV1(L) 1.47, FEV1/ FVC 65.33% pudiendo clasificarlo como un patrón espirométrico obstructivo severo

El resultado obtenido de la medición de la ecografía se obtuvo FED1 2.78, de EDEMax 5.25, IOM 52.95% dando un patrón espirométrico por ecografía obstructivo

En el siguiente trabajo obtuvo como resultado correlación entre el IOM y la relación VEF1/ CVF en pacientes con fibrosis quística.

IX. DISCUSION

La identificación y valoración funcional temprana de estos pacientes es necesaria para iniciar un tratamiento a tiempo y prevenir, de ser posible, daños irreversibles(11)

Si bien la exploración en modo B transversal muestra la anatomía bidimensional del hemidiafragma derecho y proporciona una medición estática precisa de su posición de reposo, resultante del tono muscular diafragmático y las presiones transdiafragmáticas y que corresponde en la radiografía simple a la elevación o aplanamiento diafragmático en condiciones opuestas.(10)

El movimiento del diafragma en la espiración forzada se puede analizar mediante ultrasonido en modo M en un abordaje subcostal anterior. La excursión diafragmática espiratoria máxima (EDE_{Max}) y la excursión diafragmática espiratoria forzada en el primer segundo ($FEDE_1$) se consideran análogos fisiopatológicos de la capacidad vital (VC) y el volumen espiratorio forzado en el primer segundo (FEV_1). Como nombra Zanofrlin en su estudio la relación FEV_1/VC % se utiliza como marcador de obstrucción, nuestro objetivo fue determinar si la relación $FEDE_1/EDE_{Max}$ (índice de obstrucción en modo M [MIO]) en pacientes con obstrucción de las vías respiratorias. Analizaron ciento veinticuatro pacientes ambulatorios fueron examinados mediante ecografía de diafragma después de espirometría. La MIO, expresada como media \pm desviación estándar (rango), fue de $87,08 \pm 6,64$ (72,84–100) en el grupo sano (N = 61) y de $67,09 \pm 12,49$ (33,33–91,30) en el grupo con vías respiratorias obstruidas (N = 63). La diferencia entre los dos grupos fue significativa ($p < 0,0001$) y la MIO se correlacionó significativamente con el FEV_1/VC ($p < 0,0001$)(12). Se identificó un MIO <77 como posible punto de corte para sospechar un patrón espirométrico obstructivo con un valor predictivo positivo del 95,5%. Según los resultados que obtuvimos en el siguiente trabajo también se podría decir que existe correlación entre el IOM y la relación $VEF1/CVF$ ya que el MIO nos arrojó 52.95% en pacientes con fibrosis quística.(12)

Entonces la MIO puede interpretarse como un índice de velocidad de relajación diafragmática que parece ser más lenta en pacientes obstruidos y podría usarse para detectar enfermedades de las vías respiratorias obstruidas.

X. CONCLUSION

El uso de la ultrasonografía se ha vuelto cada vez más popular en el manejo diario de pacientes críticamente enfermos. Se ha demostrado que es una herramienta de cabecera segura y práctica que permite una rápida evaluación hemodinámica y visualización de las estructuras torácica, abdominal. Más recientemente, la ultrasonografía en modo M se ha utilizado en la evaluación de la cinética del diafragma. Los ultrasonidos proporcionan un método simple y no invasivo para cuantificar el movimiento diafragmático en una variedad de condiciones normales y patológicas. La ecografía puede evaluar las características del movimiento diafragmático, como amplitud, fuerza y velocidad de contracción, patrones especiales de movimiento y cambios en el espesor diafragmático durante la inspiración. Estos parámetros diafragmáticos ecográficos pueden brindar información valiosa en la evaluación y seguimiento de pacientes con debilidad o parálisis diafragmática, en términos de interacciones paciente-ventilador durante las modalidades de ventilación mecánica controlada o asistida, y pueden ayudar potencialmente a comprender la disfunción pulmonar posoperatoria o fracaso del destete de la ventilación mecánica.

En base a los datos analizados se puede concluir que si bien es un reporte de caso sería de utilidad poder comenzar a ser utilizada la ultrasonografía como una herramienta adicional para el complemento de la evaluación de función pulmonar en forma dinámica de un paciente con enfermedad obstructiva.

También teniendo en cuenta el compromiso nutricional con el que cuentan sería de utilidad poder medir el grosor diafragmático y poder cuantificar si cuenta con pérdida de fibras musculares durante reagudizaciones así también como luego de la rehabilitación respiratoria por lo que queda abierto este trabajo para futuras investigaciones.

XI. BIBLIOGRAFIA


1. Castaños C, Pereyro S, Rentería F, Migliazza GM, Smith S, D'Alessandro V, et al. Guideline for the diagnosis and treatment of patients with cystic fibrosis. Update. Arch Argent Pediatr. 1 de febrero de 2021;119(1):S17-35.
2. Pezoa A, Jorquera P, Madrid R, Maturana P, Viviani P, Caussade S. Spirometric characterization of cystic fibrosis patients. Rev Chil Pediatr. 1 de mayo de 2018;89(3):332-8.
3. Matamis D, Soilemezi E, Tsagourias M, Akoumianaki E, Dimassi S, Boroli F, et al. Sonographic evaluation of the diaphragm in critically ill patients. Technique and clinical applications. Vol. 39, Intensive Care Medicine. 2013. p. 801-10.
4. Zanforlin A, Smargiassi A, Inchingolo R, di Marco Bernardino A, Valente S, Ramazzina E. Ultrasound analysis of diaphragm kinetics and the diagnosis of airway obstruction: The role of the m-mode index of obstruction. Ultrasound Med Biol. 2014;40(6):1065-71.
5. Knowles MR, Boucher RC. Mucus clearance as a primary innate defense mechanism for mammalian airways. Journal of Clinical Investigation. 1 de marzo de 2002;109(5):571-7.
6. Escobar H, Sojo A. Fibrosis quística.
7. Ortigosa L. Fibrosis quística. Aspectos diagnósticos. Vol. 38. Enero-Marzo; 2007.
8. Pellegrino R, Viegi G, Brusasco V, Crapo RO, Burgos F, Casaburi R, et al. Interpretative strategies for lung function tests. European Respiratory Journal. noviembre de 2005;26(5):948-68.
9. radiology.146.1.6849035.
10. Lichtenstein DA, Mezière GA. Relevance of lung ultrasound in the diagnosis of acute respiratory failure the BLUE protocol. Chest. 2008;134(1):117-25.

11. Berteá A, Pablo J, David G, Raúl L. Ecografía diafragmática y pruebas de función pulmonar en la enfermedad de Pompe. Presentación de casos clínicos. Vol. 18, Revista Americana de Medicina Respiratoria. 2018.
12. Zanforlin A, Smargiassi A, Inchingolo R, di Marco Berardino A, Valente S, Ramazzina E. Ultrasound analysis of diaphragm kinetics and the diagnosis of airway obstruction: The role of the m-mode index of obstruction. *Ultrasound Med Biol.* 2014;40(6):1065-71.

XII. ANEXOS

IMAGEN N^o 2: Espirometría

SIBEL S.A.U.
Rosellón 500, bajos
08026, Barcelona



Referencia: 42509498 Fecha: 27-05-2022 Hora: 10:52
 Nombre: Isuani Matias
 Sexo: Mujer Edad(a): 22 Talla(cm): 170 Peso(Kg): 53
 Temp(°C): Pres(mmHg): 760 Humedad(%): 60 I.Fuma: IMC: 18.3
 Motivo:
 Procedencia:
 Técnico:
 Referencias: SEPAR 2013-ESPAÑA Transductor:Turbina
 F.BTFS: 1.103 F.étnico: 100
 Versión: 511-BLA-2.04

INFORME DE FVC Maniobra N°: 3

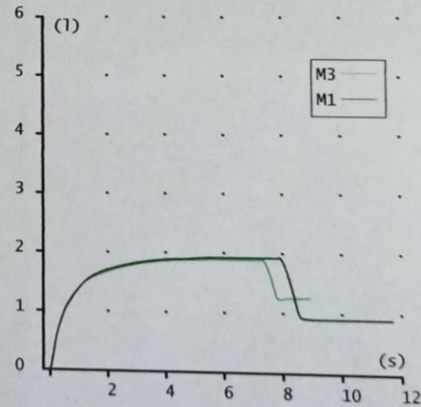
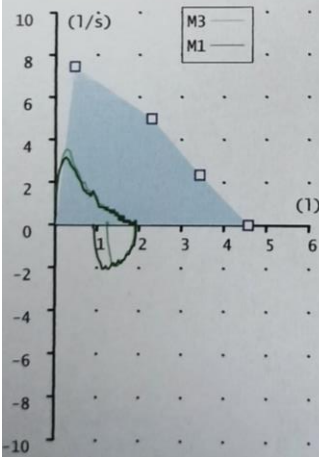
PARÁMETRO	OBS	(%)	REF	LLN
Mejor FVC (l)	2.25	51	4.43	3.77
Mejor FEV1 (l)	1.47	40	3.70	3.18
MEFV1/MFVc (%)	65.46	78	83.98	75.25
FVC (l)	1.88	42	4.43	3.77
FEV0.5 (l)	1.07			
FEV1 (l)	1.41	38	3.70	3.18
FEV1/FVC (%)	75.45	90	83.98	75.25
PEF (l/s)	3.48	48	7.30	5.59
FEF50% (l/s)	1.38	29	4.81	3.29
FEF25%-75% (l/s)	1.11	28	3.99	2.87
FEF50%/FIF50%		11363636224	0.88	0.70
MTT (s)	0.78			
FEV1/FEV0.5	1.33	88	1.50	1.20
FEV1/PEF (%)	6.77	87	7.77	6.22
FIF50% (l/s)				
Vext. (l)	0.05			
MVV Ind (l/min)	42.44			
FEV6 (l)	1.88			
FEV1/FEV6 (%)	75.45			
FEV0.75/FVC (%)	67.21			

*Patron espiratorio
obstruccion severa
ca caída de FVC por
probable atrapamiento
severo*

Dra. M. N. Bergas Gimberet
Especialista en Neumología
Mat. 10612

Repetibilidad ATS/ERS: FVC: No, FEV1: No

Avisos ATS/ERS : FP



Fuente: Historia clínica

ANEXOS