



**UGR** Universidad  
del Gran Rosario

**Tesina**

Presentada para acceder al título de grado de la carrera de  
Lic. Kinesiología y Fisiatría

**Título:**

Ondas de choque extracorpórea en el tratamiento de tendinopatías de  
miembros superiores

**Autor:**

Canosa, Manuel José. Legajo Nro: IUGR-8568

**Director:**

Lic. Klgo Costamagna, Pedro


**Lugar:**

Sede Rosario

**Fecha de presentación:**

24/07/2024

**Firma de autor:**



Escaneado con CamScanner

## **RESUMEN**

**Introducción:** Las tendinopatías del miembro superior representan un desafío clínico significativo, con una prevalencia considerable en la población general y una notable afectación de la calidad de vida de los individuos afectados. Los sujetos más expuestos a padecerlas son aquellos que realizan actividades laborales o deportivas que involucren esfuerzo físico y gestos repetitivos. Las ESWT, inicialmente desarrolladas para la fragmentación de cálculos renales, han demostrado efectos biológicos beneficiosos en el tejido musculoesquelético, incluyendo la estimulación de la angiogénesis, la modulación de la inflamación y la promoción de la regeneración tisular. Estas propiedades han suscitado un creciente interés en su aplicación en el tratamiento de las tendinopatías del miembro superior.

**Objetivo general:** Analizar, mediante una revisión bibliográfica, los efectos del tratamiento de Ondas de Choque extracorpóreas en tendinopatías de miembro superior más frecuentes.

**Material y métodos:** Se realizó una búsqueda bibliográfica para analizar la efectividad de la terapia de ondas de choque como tratamiento de las tendinopatías de miembro superior. En la misma, se consideraron artículos publicados desde 2010 hasta la actualidad, consultando las siguientes fuentes: Biblioteca de la Universidad del Gran Rosario, Biblioteca Virtual en Salud, National Library of Medicine. También se consultaron Cochrane, Pubmed, Bireme.

**Resultados:** Se seleccionaron 6 artículos, donde en la mayoría de los mismos sugieren que la terapia con ondas de choque puede generar efectos beneficiosos en el dolor y la función en aquellos pacientes con tendinopatía de miembro superior.

**Conclusión:** las ondas de choque extracorpóreas representan una herramienta prometedora en el arsenal terapéutico para el tratamiento de tendinopatías de miembro superior. No obstante, se requiere de investigaciones adicionales con mayor rigor metodológico y a mayor escala de pacientes para confirmar estos hallazgos y establecer directrices claras sobre su aplicación clínica. La integración de ESWT en las prácticas clínicas debe ir acompañada de una formación adecuada de los profesionales de salud para maximizar los beneficios de esta tecnología emergente y mejorar la funcionalidad de los pacientes afectados por estas patologías.

**Palabras clave:** Tendinopatía de miembro superior, Ondas de Choque Extracorpóreas, Fisioterapia, Rehabilitación, Tratamiento con Ondas de Choque.

## ÍNDICE

<b>I. INTRODUCCIÓN.....</b>	<b>1</b>
<b>II. OBJETIVOS.....</b>	<b>2</b>
II.a. General.....	2
II.b. Específicos.....	2
<b>III. MARCO TEÓRICO.....</b>	<b>3</b>
III.a Tendinopatías.....	3
III.a.1 Generalidades.....	3
III.a.2 Estructura, composición y propiedades mecánicas del tendón.....	3
III.a.3 Respuesta mecánica del tendón.....	5
III.a.4 Respuesta patológica a la carga mecánica.....	6
III.a.5 Histopatología.....	7
III.a.6 Epidemiología en miembro superior.....	10
III.a.7 Tratamiento.....	11
<b>III.b Ondas de choque.....</b>	<b>12</b>
III.b 1.Introducción.....	12
III.b. 2. Mecanismo de producción.....	13
III.b.3. Clasificación.....	13
III. b.4. Indicaciones y contraindicaciones.....	14
IV. Justificación.....	15
<b>V. Métodos.....</b>	<b>16</b>
V.a. Tipo de estudio.....	16
V.b. Estrategia de búsqueda.....	16
V. c. Combinaciones utilizadas.....	17
V. d. Recolección de datos.....	17
V. e. Diagrama de flujo.....	18
<b>VI. Análisis de resultados.....</b>	<b>19</b>
<b>VII. Análisis de datos.....</b>	<b>22</b>
<b>VIII. Discusión.....</b>	<b>27</b>
<b>IX. Conclusión.....</b>	<b>32</b>
<b>X. Referencias bibliográficas.....</b>	<b>33</b>

## I. INTRODUCCIÓN

Las tendinopatías del miembro superior representan un desafío clínico significativo, con una prevalencia considerable en la población general y una notable afectación de la calidad de vida de los individuos afectados. Los sujetos más expuestos a padecerlas son aquellos que realizan actividades laborales o deportivas que involucren esfuerzo físico y gestos repetitivos.<sup>1</sup>

A pesar de los avances en diversas modalidades de tratamiento, persisten limitaciones en la eficacia a largo plazo y la recuperación completa de la funcionalidad. En este contexto, las ondas de choque extracorpóreas (ESWT) han emergido como una opción terapéutica prometedora para abordar estas condiciones.<sup>2</sup>

Las ESWT, inicialmente desarrolladas para la fragmentación de cálculos renales, han demostrado efectos biológicos beneficiosos en el tejido musculoesquelético, incluyendo la estimulación de la angiogénesis, la modulación de la inflamación y la promoción de la regeneración tisular. Estas propiedades han suscitado un creciente interés en su aplicación en el tratamiento de las tendinopatías del miembro superior.<sup>3,4</sup>

Estos efectos, se producen a través de estímulos mecánicos producidos por el dispositivo, los cuales generan una respuesta adaptativa en la célula. Este mecanismo es conocido como mecanotransducción.<sup>5,6</sup>

A pesar de los numerosos estudios que respaldan su eficacia en tendinopatías de la extremidad inferior, la evidencia específica para el miembro superior es más limitada y presenta resultados variables. Por lo tanto, es crucial explorar el papel de las ESWT en el manejo de las tendinopatías del miembro superior, comprendiendo su mecanismo de acción, indicaciones clínicas precisas y resultados a largo plazo.<sup>7,8</sup>

En base a esta problemática, este trabajo se orienta a desarrollar los efectos del tratamiento de Ondas de Choque sobre las tendinopatías de miembro superior

## **II. OBJETIVOS**

### **II.a. General**

Analizar, mediante una revisión bibliográfica, los efectos del tratamiento de Ondas de Choque extracorpóreas en tendinopatías de miembro superior más frecuentes.

### **II.b. Específicos**

- Analizar, el tipo de onda de choque y su dosificación más efectiva para los diferentes cuadros patológicos,
- Describir el mecanismo de acción de las ESWT para generar efectos sobre las diferentes tendinopatías.
- Evaluar la influencia de factores de riesgo y tiempo de evolución en la tasa de éxito de la terapia de ondas de choque.

### III. MARCO TEÓRICO

#### III.a Tendinopatías

##### III.a.1 Generalidades

Los tendones son tejidos blandos y fibrosos que conectan el músculo con el hueso. Su función principal es transferir la fuerza generada por el músculo al esqueleto óseo, facilitando el movimiento alrededor de una articulación, y como tales son estructuras relativamente pasivas e inelásticas, capaces de resistir grandes fuerzas.<sup>9</sup>

Estos, están compuestos predominantemente de colágeno, que se dispone de forma jerárquica paralelamente al eje largo del tendón, lo que se traduce en una elevada resistencia a la tracción. El tendón también contiene una serie de proteínas no colágenas, presentes en cantidades bajas, que sin embargo tienen importantes papeles funcionales.<sup>9,10</sup>

##### III.a.2 Estructura, composición y propiedades mecánicas del tendón

En el punto de inserción, es decir, la unión entre el tendón y el hueso, el tendón se fusiona con el periostio, la fina membrana que recubre el hueso. En el otro extremo, el tendón se fusiona con la fascia, la cual cubre el músculo. Ultraestructuralmente, los tendones tienen una jerarquía de disposición fibrilar que se compone secuencialmente de moléculas de colágeno, fibrillas, fibras, fascículos (o haces de fibras) y la unidad del tendón (Figura 1). Las unidades tendinosas están rodeadas por epitenon, que funciona para reducir la fricción con los tejidos adyacentes.<sup>10, 11</sup>

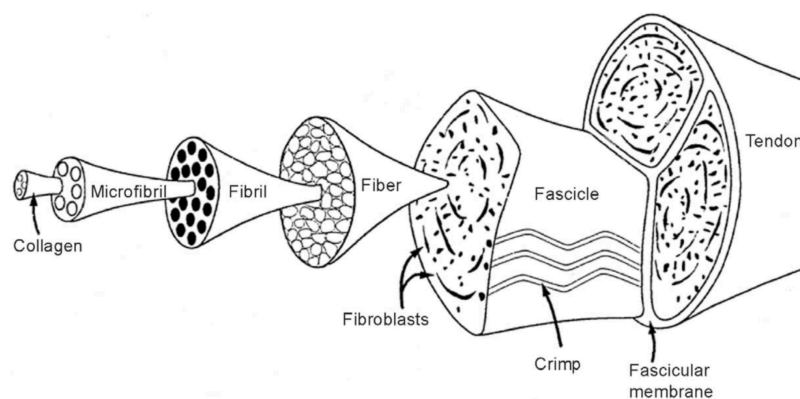



Figura 1. Estructura anatómica y funcional del tendón (11)

La clave para la resistencia a la tracción de los tendones es el colágeno. El colágeno tipo I representa aproximadamente del 70 al 80% del peso seco de los tendones normales. Además del colágeno tipo I, muchos otros tipos de colágeno, incluidos III, V, IX, X, XI XII, también están presentes en los tendones, aunque en cantidades menores. Sin embargo, estos tipos de colágeno tienen funciones importantes. Por ejemplo, el colágeno tipo V junto con el colágeno tipo I sirve como regulador del diámetro de las fibrillas de colágeno; el colágeno tipo III es beneficioso en la curación de tendones debido a su capacidad para formar enlaces cruzados rápidos para estabilizar el sitio de reparación; El colágeno tipo XII, por otro lado, proporciona lubricación entre las fibras de colágeno.<sup>10, 11</sup>

Además del colágeno, muchos proteoglicanos (p. ej., agregano y decorina) y glicoproteínas (p. ej., tenascina-C, fibronectina y elastina) también tienen funciones importantes en los tendones. El agregano retiene agua y resiste la compresión, y la decorina facilita el deslizamiento fibrilar. Por otro lado, la tenascina-C, la fibronectina y la elastina funcionan para mejorar la estabilidad mecánica, facilitar la curación de los tendones y permitir que los tendones vuelvan a sus longitudes preestiradas después de la carga fisiológica (la recuperación de la configuración del colágeno), respectivamente.<sup>12, 13</sup>

Sumado a los componentes estructurales anteriores, hay muchos tipos de células en los tendones, incluidos tenocitos, condrocitos, células sinoviales y células vasculares. Sin embargo, la gran mayoría de las células de los tejidos tendinosos son tenocitos. Estas células son similares a fibroblastos y están intercaladas entre haces de fibras de colágeno y alineadas a lo largo del eje longitudinal de un tendón. Los tenocitos producen matriz extracelular (MEC), como colágeno, fibronectina y proteoglicanos, para mantener la homeostasis de los tendones y reparar los tendones lesionados.( Figura 2)<sup>12, 13</sup>



**Figura 2.** Tenocitos de un tendón sano. La célula está rodeada por una MEC bien organizada que contiene fibrillas de colágeno. Las flechas indican largos procesos celulares que se proyectan profundamente en la MEC (13)

Recientemente, se ha identificado un nuevo tipo de células tendinosas, denominadas células madre tendinosas (CET), en humanos, conejos, ratones y ratas. En virtud de su capacidad para autorrenovarse (o producir CET nuevas e idénticas) y diferenciarse en tenocitos, las CET desempeñan un papel crucial en el mantenimiento y reparación de los tendones. Además, estudios recientes sugieren que las CET también pueden ser responsables del desarrollo de tendinopatía al sufrir una diferenciación patológica (o diferenciación no tenocítica) debido a condiciones de carga mecánica excesivas.<sup>10, 14</sup>

### **III.a.3 Respuesta mecánica del tendón**

La importancia de la carga mecánica en el desarrollo y la homeostasis del tendón es evidente en varios estudios. La carga mecánica ha estado implicada en cambios en el tamaño del tendón y en las propiedades mecánicas y este tejido mecanosensible responde a la carga de manera adaptativa. La mecanotransducción, o la capacidad de las células para responder a señales mecánicas con señales bioquímicas, es un componente importante del desarrollo, la homeostasis, la curación y la degeneración del tejido musculoesquelético.<sup>15, 16</sup>

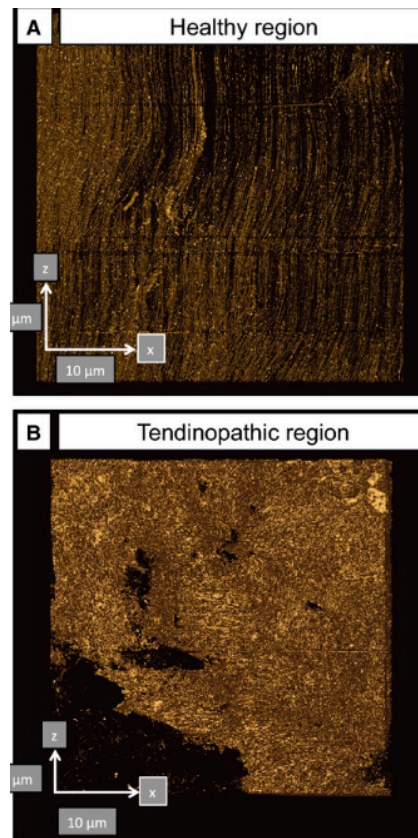
La homeostasis del tendón se mantiene con niveles regulados de recambio de la matriz extracelular mediante la producción de enzimas que degradan la matriz (p. ej., metaloproteinasas de la matriz [MMP]) y matriz extracelular (MEC; ej., colágeno). Actualmente, se ha puesto énfasis en las funciones del factor de transcripción escleraxis (necesario para la tenogénesis) y el factor de crecimiento transformante  $\beta$  (TGF- $\beta$ ; un regulador principal de la diferenciación, proliferación y producción de MEC), los cuales se han demostrado actuar como mediadores del desarrollo del tendón.<sup>7, 17</sup>

La carga mecánica alterada puede promover cambios en la expresión de la escleraxis, así como del TGF- $\beta$ , lo que lleva a cambios en la estructura del tendón, la viabilidad celular y la producción de MEC. Varias MMP, citocinas y ciclooxigenasa, y factores de crecimiento (p. ej., factor de crecimiento derivado de plaquetas), también puede verse afectado por cargas mecánicas. Esto puede dar lugar a un entorno catabólico que conduzca a una disminución de las propiedades mecánicas del tendón si esta es excesiva, o a un entorno anabólico que conduzca a un aumento de las propiedades mecánicas del tendón, generando una adaptación.<sup>7, 17</sup>



### III.a.4 Respuesta patológica a la carga mecánica

Cuando las cargas mecánicas son excesivas y superan la “ventana” fisiológica de adaptación del tendón, ya sea por magnitud, frecuencia, duración y/o dirección. Las lesiones por sobreuso pueden llevar a una injuria de los componentes tendinosos debido a la acumulación de estos estímulos, lo que lleva a la posterior activación de procesos inflamatorios inherentes a la reparación. La sobrecarga biomecánica lleva a procesos inflamatorios iniciales fallidos que desencadenan un proceso crónico de reparación llevando a una fibrogenesis latente. Si este cuadro se prolonga o cronifica, puede llevar a un deterioro tendinoso mayor, generando sintomatología (por ejemplo, dolor) y llevando a una disminución en la funcionalidad de dicha estructura, el cual suele denominarse tendinopatía. Esta, se describe como una patología compleja y multifacética del tendón, caracterizada por dolor, disminución de la función y reducción de la tolerancia al ejercicio. (Figura 3) <sup>17, 18</sup>



**Figura 3.**La segmentación automatizada en IMOD identifica cambios en la organización en regiones normales y tendinopáticas del mismo tendón. (A) El tendón sano muestra una alineación casi paralela de las fibrillas de colágeno (orientadas de norte a sur). (B) El tendón tendinopático contiene ECM desorganizada. Las flechas muestran la orientación y son barras de escala de 10 µm. (13)

### III.a.5 Histopatología

Es importante mencionar en este apartado, el estudio realizado por Jill Cook, el cual establece un modelo acerca de la tendinopatía, donde se destacan 3 fases.<sup>19</sup> (Figura 4)

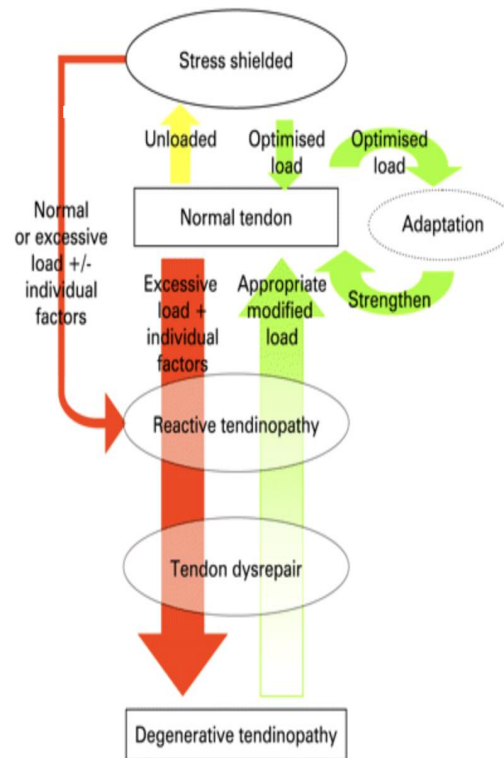
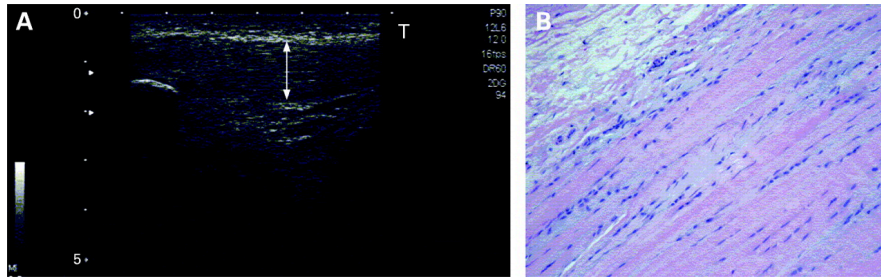


Figura 4. Modelo de Jill Cook (19)

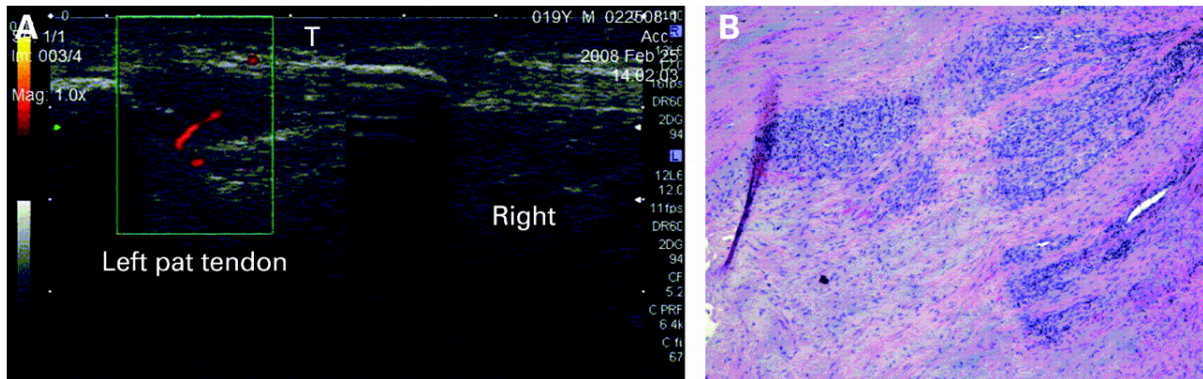
Fase de tendinopatía reactiva: una respuesta proliferativa no inflamatoria en la célula y la matriz, se produce con sobrecarga aguda de tracción o compresión. Esto da como resultado un engrosamiento adaptativo a corto plazo y relativamente homogéneo de una parte del tendón que reducirá el estrés (fuerza/área de la unidad) al aumentar el área de la sección transversal o permitirá la adaptación a la compresión. Esto difiere de la adaptación normal del tendón a la carga de tracción, que generalmente se produce a través de la rigidez del tendón con poco cambio en el grosor. (Figura 5)<sup>19</sup>



**Figura 5.** (A) Imagen ecográfica de un tendón engrosado con fascículos de colágeno intactos. La flecha indica el ancho del tendón. (B) Aspecto histopatológico de tendinopatía reactiva/mal estado temprano del tendón. Obsérvese el aumento del número de células y el redondeo intermitente de las células con cierta evidencia de aumento de sustancia fundamental (sombreado en azul claro) (19)

Fase de dis reparación del tendón: describe el intento de curación del tendón, similar a la tendinopatía reactiva, pero con una mayor descomposición de la matriz. Hay un aumento general en el número de células, que son principalmente condrocíticas, así como en algunos miofibroblastos, lo que resulta en un marcado aumento en la producción de proteínas (proteoglicano y colágeno). El aumento de los proteoglicanos resulta en la separación del colágeno y la desorganización de la matriz. Los cambios son algo más focales y los cambios de la matriz son más variados que en la etapa reactiva. Puede haber un aumento en la vascularidad y el crecimiento neuronal asociado. <sup>19</sup>

Fase de tendinopatía degenerativa: con la progresión de los cambios tanto de la matriz como de los cambios celulares. Las áreas de muerte celular debido a la apoptosis, el trauma o el agotamiento de los tenocitos son evidentes. Como resultado, se han descrito áreas de acelularidad, y grandes áreas de la matriz están desordenadas y llenas de vasos, productos de degradación de la matriz y poco colágeno. Hay poca capacidad para la reversibilidad de los cambios patológicos en esta etapa. Existe una considerable heterogeneidad de la matriz en estos tendones, con islas de patología degenerativa intercaladas entre otras etapas de la patología y el tendón normal. (Figura 6) <sup>19</sup>

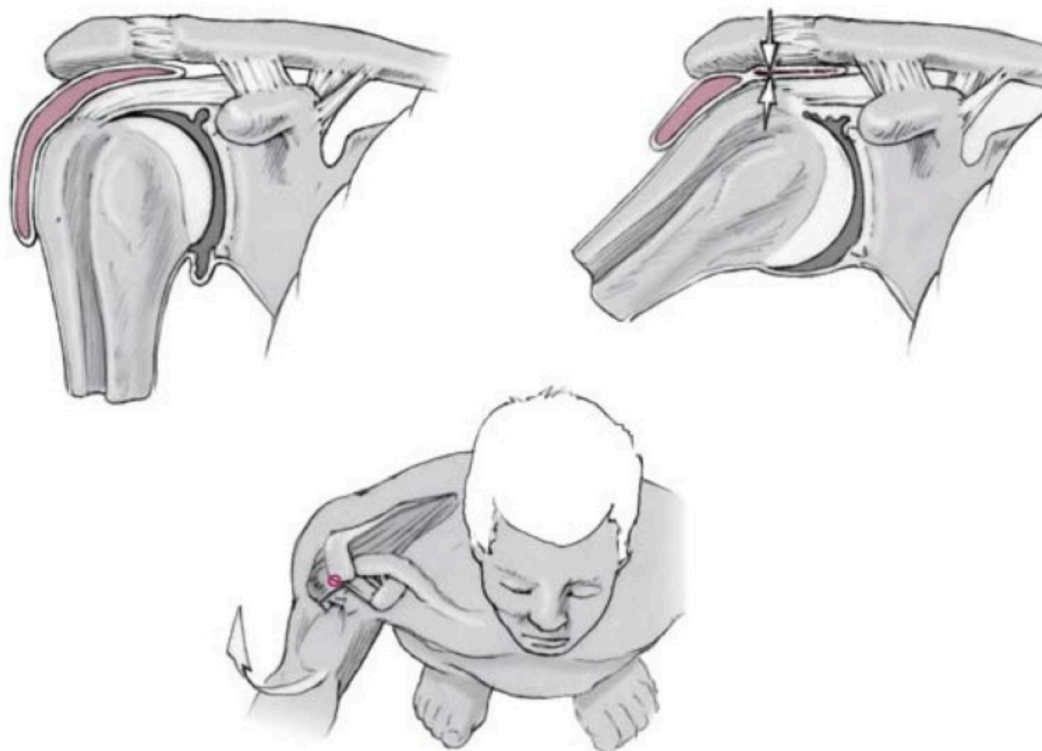


**Figura 6.** Ecografía de un tendón derecho normal y en mal estado/tendón rotuliano izquierdo degenerativo. Nótese el vaso evidente en el Power Doppler en el tendón izquierdo, el área hipoecoica y la hinchazón del tendón. (B) Aspecto histopatológico de deterioro/degeneración tardía del tendón. Obsérvese el marcado aumento del número de células, la pérdida de colágeno evidenciada por la pérdida de filas longitudinales de células y el aumento de vasos(19)

### III.a.6 Epidemiología en miembro superior.

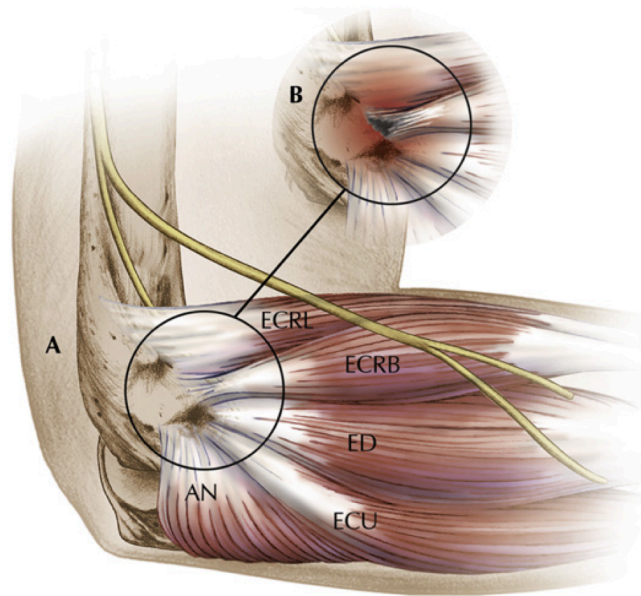
Al hablar de tendinopatías que afecten al miembro superior, debemos hacer mención de aquellas más prevalentes en la población general, donde se destacan las siguientes.

El dolor de hombro afecta a un número sustancial de adultos, con una tasa de prevalencia que se sitúa entre el 9% y el 26% en la población general de los países occidentales, donde el 70% son mujeres entre la 4ta y 5ta década. El dolor de hombro es el tercer síntoma musculoesquelético más común y la causa más frecuente de dolor de hombro en adultos es la tendinopatía del manguito rotador. Este, es un término general que incluye diferentes afecciones del hombro que afectan las estructuras subacromiales, donde las más involucradas son la zona crítica del tendón supraespinoso (80%), seguida del lado inferior del infraespinoso (15%), y el área pre insercional del tendón subescapular (5% de los casos), sumado a bursitis subacromial, etc (Figura 7). Dicha patología, es particularmente prevalente en los trabajadores y puede causar ausentismo laboral y pérdida de productividad, lo que genera importantes costos económicos para la sociedad.<sup>6, 20</sup>



**Figura 7.** Arriba a la izquierda: Espacio sub-acromial normal. Arriba a la derecha: Espacio subacromial disminuido con compresión de estructuras en dicho espacio durante la elevación. Abajo: Movimiento de elevación del brazo que lleva a reducción del espacio subacromial. (21)

La epicondilitis lateral, o “codo de tenista”, es un trastorno degenerativo músculo-tendinoso común del origen extensor en el epicóndilo humeral lateral. Los síntomas típicos incluyen dolor lateral del codo, dolor al extender la muñeca y fuerza de agarre debilitada. Suele ser una afección desafiante para los profesionales de la salud que tratan el dolor musculoesquelético crónico. Se han descrito claramente los aspectos epidemiológicos, estableciendo que la epicondilitis lateral afecta al 1-3% de la población general entre 35 y 54 años, sin preferencia de género y en asociación con actividades de uso excesivo del codo, antebrazo y muñeca, como el trabajo manual y la práctica de tenis. (Figura 8) <sup>22, 23, 24</sup>



**Figura 8.** Masa extensora, musculatura más afectada en el codo (24)

La tendinopatía distal crónica del bíceps (cDBT) se caracteriza por dolor antecubital del codo, debilidad y pérdida de función relacionados con la actividad. La afección suele ocurrir en el brazo dominante de adultos varones de mediana edad. Los atletas de deportes de raqueta, los luchadores, los levantadores de pesas, los atletas de tiro con arco, los culturistas y aquellos cuyo trabajo requiere una rotación repetitiva del antebrazo están en riesgo.<sup>3</sup>

### III.a.7 Tratamiento

Dentro del abordaje de las tendinopatías, encontramos diferentes modalidades, donde podemos encontrar tratamientos de tipo conservador como el ejercicio terapéutico, modificación de las actividades y terapias físicas, o tratamientos médicos como los fármacos o inclusive las infiltraciones.<sup>25, 26, 27, 28</sup>

El ejercicio terapéutico es una de las modalidades de tratamiento conservador más estudiadas a la hora de la rehabilitación de tendinopatías. Dentro de su aplicación, no se especifica una dosificación, sin embargo, los estudios señalan que las contracciones de tipo excéntricas e isométricas son las más efectivas, generando un aumento en la síntesis de colágeno. Muchas veces, esto suele acompañarse de la modificación de las actividades, la cual consta de intentar evitar o reducir los gestos o mecanismos que agravan la sintomatología del paciente.<sup>18, 27, 28</sup>

Dentro de la terapia física encontramos opciones terapéuticas como el ultrasonido o el PEMF, los cuales aumentan la temperatura de los tejidos aumentando la síntesis y

reparación del colágeno, a la vez que produce efectos analgésicos, aunque los resultados son escasos y controversiales. Por otro lado, la crioterapia, genera efectos en la reducción de la inflamación y disminución en el dolor, siendo más útil en etapas más agudas de la patología.<sup>27, 28, 29</sup>

Los AINES pueden tener efecto sobre el dolor, sin embargo tiene consecuencias negativas en la regeneración de los tejidos por lo que deben usarse con precaución.<sup>18, 27</sup>

Por otra parte, las infiltraciones son una intervención común en el tratamiento de esta patología, en donde tenemos diferentes opciones como los corticosteroides, la proloterapia o esclerosis. Esta terapia, es controversial ya que se necesita de mayor cantidad de estudios en su aplicación, sobre todo en la aplicación de esclerosis o proloterapia.<sup>28</sup> Los corticoesteroides han generado resultados ambiguos ya que se ha observado en diversos estudios que generan un deterioro en la calidad del tejido y propiedades mecánicas del mismo.<sup>27, 29</sup>

A pesar de las terapias mencionadas, la estructura del tendón y las propiedades mecánicas después de la lesión aún no se han acercado a las de los tendones sanos. Después de la respuesta a la lesión, los tendones contienen una mayor concentración de colágeno tipo III, fibrillas más delgadas e hiper celularidad, lo que resulta en un tendón más débil que es propenso a futuras lesiones, llevando a una tendencia hacia la cronicidad. En consecuencia, sigue habiendo una necesidad de terapias que puedan dirigir el proceso de curación hacia el desarrollo de tendones fisiológicamente normales.<sup>29</sup>

### **III.b Ondas de choque**

#### **III.b 1.Introducción**

Las ondas de choque extracorpóreas se empiezan a implementar en el año 1982, para el tratamiento de cálculos renales a través de sus efectos mecánicos, en donde durante la intervención se vieron efectos secundarios en la cicatrización ósea y tejidos blandos. Por eso, a partir de 1990 se comenzaron a realizar múltiples estudios de su aplicación en diferentes patologías musculoesqueléticas. Esta terapia, es una onda acústica que produce un pico de energía muy alto, siendo entre 20 a 100 megapascales (MPa), en un tiempo muy corto, en donde instantáneamente se produce una caída de la presión por debajo de la línea base.<sup>30, 31</sup>

### **III.b. 2. Mecanismo de producción.**

Los mecanismos de las ondas de choque (ESWT) para el tratamiento de afecciones musculoesqueléticas no se comprenden completamente, pero se cree que tienen efectos mecánicos y celulares que mejoran la curación de los tejidos y alteran la señalización del dolor.<sup>23, 32</sup>

Esta terapia, proporciona un método no invasivo, seguro y fácil el cual ha ganado terreno en el campo de la ortopedia y rehabilitación, generando así también un ahorro en los recursos médicos.<sup>33</sup>

Se ha planteado la hipótesis de que los efectos biológicos de ESWT son consecuencia de la mecanotransducción, donde las vibraciones de los tejidos conducen a la regeneración y la curación debido a cambios en el ARNm de los núcleos celulares y posteriormente otros organelos celulares.<sup>23, 34</sup>

### **III.b.3. Clasificación**

Esta modalidad de tratamiento puede ser extracorpórea focal (FSWT) o radial (RSWT) (Figura 9).<sup>34, 35, 36</sup>

En el caso de las FSWT, se denomina enfocada porque se genera un campo de presión que converge en el foco ajustable a una profundidad seleccionada en los tejidos del cuerpo, donde se alcanza la presión máxima y pueden utilizarse tres métodos para generar ondas enfocadas; electrohidráulicos, electromagnéticos y piezoeléctricos. Estos tres se diferencian en el momento en que se forma la onda.<sup>33, 35, 36</sup>

Por otro lado, el término radial se refiere al campo de presión divergente de los dispositivos RSWT, que alcanzan una presión máxima ya en la fuente, no a una profundidad seleccionada en el cuerpo. Las ondas de choque radiales, se generan acelerando un proyectil, utilizando aire comprimido, a través de un tubo en cuyo extremo se coloca un aplicador. El proyectil golpea el aplicador y el aplicador transmite la onda de presión generada al cuerpo.<sup>33, 35, 36.</sup>



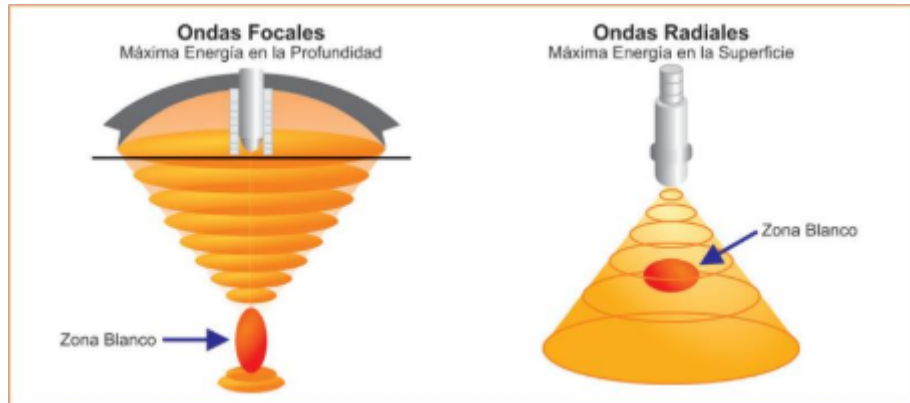


Figura 10. A la izquierda: Ondas de Choque Focales. Derecha: Ondas de choque Radiales(37)

### III. b.4. Indicaciones y contraindicaciones.

Se indica la terapia con ondas de choque en patologías musculoesqueléticas, tales como fascitis plantar, tendinopatía de Aquiles o rotuliana, trastornos de la consolidación, tendinopatías de miembro superior como las de manguito rotador o epicondilalgias lateral o medial.<sup>34, 36</sup>

Dentro de las contraindicaciones de aplicación, encontramos la aplicación sobre área tumoral, área pulmonar, marcapasos y cartílago de crecimiento epifisario.<sup>34, 36</sup>

Las reacciones adversas que puede presentar la aplicación de esta terapia es el enrojecimiento de la piel durante o después de llevarla a cabo, hematomas, dolor relativo durante su aplicación. En ciertos pacientes puede generar síntomas vasovagales como mareos pero en casos muy aislados.<sup>34, 36</sup>

En base a lo planteado anteriormente, nos preguntamos para este trabajo: ¿Cuáles son los efectos de las ondas de choque extracorpórea en el tratamiento de tendinopatías de miembro superior?

#### **IV. Justificación**

En la actualidad, las lesiones de miembro superior representan un gran porcentaje de las consultas médicas, siendo estas una gran limitación en las actividades laborales como deportivas de los pacientes que las padecen.

Las tendinopatías de miembro superior, son prevalentes en aquellos pacientes entre la 5ta y 7ma década de vida, o en deportistas en donde sus disciplinas impliquen movimientos repetitivos sobre cabeza y/o flexo-extensión. Muchas veces, el tratamiento conservador de esta patología trae recidivas, generando un desafío en las diferentes esferas médicas a la hora de su rehabilitación.

Este trabajo se desarrolla con el fin de presentar una alternativa a los tratamientos convencionales actuales, y tratar de reducir las complicaciones, o en su defecto evitar el avance de esta patología. Por esto, surgen como alternativa las ondas de choque, para ser consideradas como otro método de terapia para los trastornos musculoesqueléticos.

## V. Métodos

### V.a. Tipo de estudio.

- Se realizó una búsqueda bibliográfica para analizar la efectividad de la terapia de ondas de choque como tratamiento de las tendinopatías de miembro superior.

### V.b. Estrategia de búsqueda

- Se consideraron artículos publicados desde 2010 hasta la actualidad.
- Se consultaron las siguientes fuentes: Biblioteca de la Universidad del Gran Rosario, Biblioteca Virtual en Salud, National Library of Medicine. También se consultaron Cochrane, Pubmed, Bireme.
- En el siguiente cuadro, se citan las palabras claves.

Palabra clave	MeSH	DeCs	Término libre
Ondas de choque extracorpóreas	High-Energy Shock wave Extracorporeal Shockwave Therapy	Ondas de Choque Extracorpóreas de Alta Energía	Ondas de Choque Extracorpóreas
Tendinopatía	Tendinopathy	Tendinopatía	Tendinopatía
Manguito rotador	Rotator Cuff	Manguito de los Rotadores	Manguito Rotador
Miembro superior	Upper extremity	Extremidad superior	Miembro superior
Epicondilitis lateral	Tennis Elbow	Codo de Tenista	Lateral Epicondylitis
Ejercicio terapeutico	Exercise Therapy	Terapia por ejercicio	Ejercicio terapeutico
Rehabilitación	Rehabilitation	Rehabilitación	

### V. c. Combinaciones utilizadas.

("Extracorporeal Shockwave Therapy" OR "High-Energy Shock Wave") AND "Upper extremity"
(Rehabilitation) AND (High-Energy Shock Wave) AND ("Tennis Elbow" OR "Rotator Cuff")
(Extracorporeal Shockwave Therapy) AND ( Tendinopathy) AND ("Rotator Cuff" OR "Tennis Elbow")
(Extracorporeal Shockwave Therapy) AND (Upper extremity) AND (Exercise Therapy)
(Tendinopathy) AND ( Tennis elbow) AND (Rehabilitation)
("High-Energy Shock Wave" OR "Extracorporeal Shockwave Therapy)) AND (Rotator Cuff) AND (Exercise Therapy)

#### Criterios de inclusión:

- Artículos publicados desde el 2010 hasta la actualidad.
- Artículos que estén en idioma español, inglés y portugués.
- Estudios realizados en humanos.

#### Criterios de exclusión:

- Artículos donde no esté disponible el texto completo.

### V. d. Recolección de datos.

Luego de realizar la búsqueda de artículos en las bases de datos mencionadas anteriormente, se recopilaron un total de 833 estudios, de los cuales 245 fueron excluidos por no cumplir los criterios de inclusión.

A continuación, se realizó una segunda expulsión de artículos en base a que se encontraron duplicados, no estaba disponible el texto completo, mala calidad o temática quedando un total de 25 artículos. Luego de realizar una lectura detallada de título y abstract, se eliminaron un total de 19 artículos más, dando como resultado un total de 6 artículos para su análisis.

V. e. Diagrama de flujo.

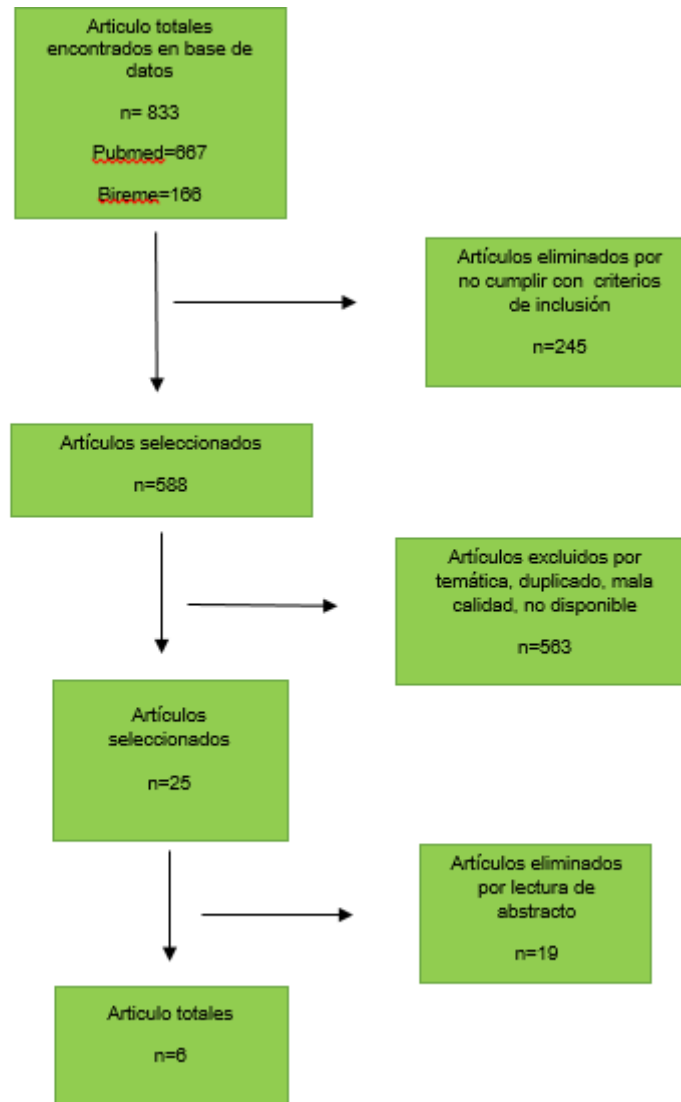


Diagrama 1. Selección de artículos.

## VI. Análisis de resultados

A continuación, se desarrollará un cuadro donde se expondrán las características principales de cada artículo seleccionado, exponiéndose el autor, año, diseño, población, variables analizadas, instrumentos de medición, intervención y resultados.

AUTOR/AÑO	DISEÑO	POBLACIÓN	VARIABLES	INSTRUMENTOS DE MEDICIÓN	INTERVENCIÓN	RESULTADOS
Braga de Menezes et al. 2021 <sup>38</sup>	ECA	Adultos de 18 a 60 años con dolor mayor a 3 meses, intensidad mayor a 3 en escala visual análoga (VAS), sentir dolor en prueba de abducción y rotación interna de hombro. Prueba de arco doloroso entre 60° y 120° y prueba de fuerza de rotadores externos positiva	-Dolor -Funcion -Percepción del efecto del tratamiento	-Escala visual análoga (VAS) -Constant- Murley Score - Global Percived Efect Scale (GPE) -Shoulder Pain and Desability Index (SPDI)	74 pacientes divididos aleatoriamente en grupo control (n=37) SWT placebo + ejercicio y grupo de estudio (n=37) SWT activo + ejercicio. . Evaluaciones al momento de la aleatorización y después de 12 semanas de intervención. Seguimiento de 3 meses	No expone los resultados. Concluye que el grupo estudio presentó beneficios en todas las variables estudiadas.
Ozmen et al. 2021 <sup>39</sup>	ECA	Adultos de edad media diagnosticados con epicondialgia lateral entre Enero de 2018 a Junio de 2018	-Dolor -Fuerza de agarre - Discapacidad - Grosor/ecogeni- dad del tendón	-Escala visual análoga (VAS) -Dinamómetro de mano -Patient-Rated Tennis Elbow Evaluation Scale (PRTEE) - Ecografía	40 pacientes divididos aleatoriamente en 3 grupos Grupo US (n=13), Grupo ESWT (n= 14) y grupo KT (n=13). Se evaluó al inicio del estudio, al final del tratamiento (2 semanas después) y 8 semanas.	Las puntuaciones de la escala analógica visual (VAS) disminuyeron significativamente en todos los grupos (P < 0,05). La fuerza de agarre aumentó significativamente después de 8 semanas sólo en el grupo de KT (p < 0,05). Las puntuaciones de la Escala de Evaluación del Codo de Tenista Valorada por el Paciente (PRTEE) disminuyeron significativamente después de 2 semanas y después de 8 semanas en los grupos US y ESWT, y después de 8 semanas en el grupo KT (P < 0,05). El grosor del tendón extensor común (CET) disminuyó significativamente después de 8 semanas sólo en el grupo ESWT (P < 0,05).
Wei Li et al. 2017 <sup>40</sup>	ECA	Adultos entre 18 y 65 años, con diagnóstico de tendinopatía crónica del manguito rotador sin calcificar, antecedentes de signos	-Dolor -Función/limitaciones funcionales	-Escala de calificación numérica (NRS) -Escala Constant-Murley -Shoulder Simple Test (SST)	84 pacientes divididos 1:1 en un grupo intervención (n=42) a lo que se le aplicó ESWT y un grupo control	Quince pacientes se retiraron del estudio debido a la retirada del consentimiento (n = 3) y se perdieron durante el seguimiento (n = 12). ESWT disminuyó significativamente la

		clínicos de tendinitis crónica del hombro durante más de 6 meses. Ninguna terapia alternativa incluido TOCH los meses anteriores al estudio. Consentimiento informado antes del estudio.			(n=42) donde se aplicó ESWT placebo. Las evaluaciones de NRS, Constant- Murley y SST se realizaron a las 4 semanas y 8 semanas después del tratamiento.	intensidad del dolor de hombro asociado con la CRCT, medida mediante la puntuación NRS y la función del hombro medida mediante la puntuación CMS y SST a las 4 ( $p < 0,05$ ) y 8 semanas ( $p < 0,01$ ) después de la tratamiento. Además, no se informaron efectos adversos (EA) en ninguno de los grupos durante el período de estudio.
Santamato et al. 2016 <sup>41</sup>	ECA	Pacientes ambulatorios mayores de 18 años, con dolor de hombro mayor a 4 semanas antes del estudio. Se invitó a participar a los pacientes con dolor unilateral de hombro y signos clínicos de impingement subacromial y asistieron al Departamento de Medicina Física y Rehabilitación de la Universidad de Foggia entre Enero y Julio de 2011	-Dolor -Funcion -Fuerza isocinética de rotadores externos	-Escala visual análoga (EVA) -Constant- Murley Scale (CMS) -Dinamómetro	30 pacientes con impingement subacromial fueron asignados aleatoriamente a un grupo ESWT enfocado o un grupo ESWT más ejercicio isométrico. Los sujetos fueron evaluados al inicio del estudio, 10 días después de la última sesión de tratamiento con TOCH focalizada y después de 2 meses de seguimiento.	A los 2 meses después del tratamiento, los participantes en el grupo ESWT+IE enfocado mostraron significativamente menos dolor (ESWT-ESWT VAS, $3,4 \pm 0,8$ versus ESWT-ESWT-IE VAS enfocado, $1,5 \pm 0,5$ ; $P < 0,001$ ) y una mayor mejoría en funcionalidad (ESWT CMS enfocado, $75.9 \pm 6.7$ versus ESWT+IE CMS enfocado, $92.1 \pm 6.3$ ; $P < .001$ ) y resistencia muscular que los sujetos en el grupo ESWT enfocado.
Carlisi et al. 2018 <sup>42</sup>	ECA	Adultos entre 18 y 65 años con calcificación del manguito rotador, signos clínicos de fricción subacromial mayor a 6 semanas	-Dolor -Fuerza -Fuerza isométrica máxima en abducción del hombro afectado	-Escala de valoración numérica del dolor en movimiento (NPRS) -Escala DASH (discapacidad de hombro, codo y mano) -Dinamómetro de mano	22 pacientes divididos aleatoriamente. Grupo estudio (n=11) f-ESWT + ejercicio excéntrico supervisado. Grupo control (n=11) f-ESWT solo. Se hizo un seguimiento de 9 semanas. T0= Inicio del tratamiento. T1= Finalizado el tratamiento, a las 9 semanas.	En T1, registramos una disminución significativa del dolor ( $P < 0,001$ ) y una mejora de la función de las extremidades superiores ( $P < 0,001$ ) en ambos grupos. Sin embargo, no observamos diferencias estadísticas a favor del grupo de estudio, en términos de p-NRS y puntuación total DASH. Se observó un ligero aumento (+13% respecto al valor inicial) de la fuerza de abducción isométrica máxima en el grupo de estudio en T1.
Corum et al. 2021 <sup>43</sup>	ECA	Adultos con una edad media de 46 años, rango 23 a 57 años. Donde sus síntomas tengan una antigüedad mayor a 3 meses entre Febrero 2015 y Agosto 2015	-Dolor -Funcion -Fuerza de agarre	-Escala análoga visual (VAS) -Patient-Rated Tennis Elbow Evaluation (PRTEE) -Roles and Mudsley score -Dinamómetro manual.	50 pacientes se dividieron en dos grupos: el grupo rESWT (n=25), que recibió un total de tres sesiones de rESWT (una vez a la semana con una presión neumática de 1,8 bares presión neumática de 1,8 bares, frecuencia de 10 Hz y 2.000 pulsos) y el grupo de	Se observó una mejora significativa en todos los criterios de resultado al mes y a los tres meses del tratamiento, en comparación con los valores iniciales, tanto en el grupo de rESWT como en el de ejercicio ( $p < 0,05$ ), tanto en el grupo de rESWT como en el de ejercicio ( $p < 0,05$ ). No hubo diferencias significativas en cuanto a los cambios en los criterios de resultado entre los grupos ( $p > 0,05$ ).

					ejercicio (n=25), que recibió ejercicios supervisados con NMI (tres veces por semana durante tres semanas). Las mediciones se realizaron al momento de la aleatorización, al 1° y 3° mes después del tratamiento.	
--	--	--	--	--	---	--

Tabla 1. Descripción de resultados



## VII. Análisis de datos

Este trabajo de investigación se compone de 6 artículos, publicados entre 2010 al 2024, e incluye ensayos clínicos aleatorizados.<sup>38-43</sup> A lo largo del análisis de los estudios, se evaluaron un total de 300 pacientes de los cuales 210 fueron diagnosticados con tendinopatía del manguito rotador (MR) y 90 con epicondilalgia lateral. (EL)(Gráfico 1)

### Total de pacientes en artículos analizados

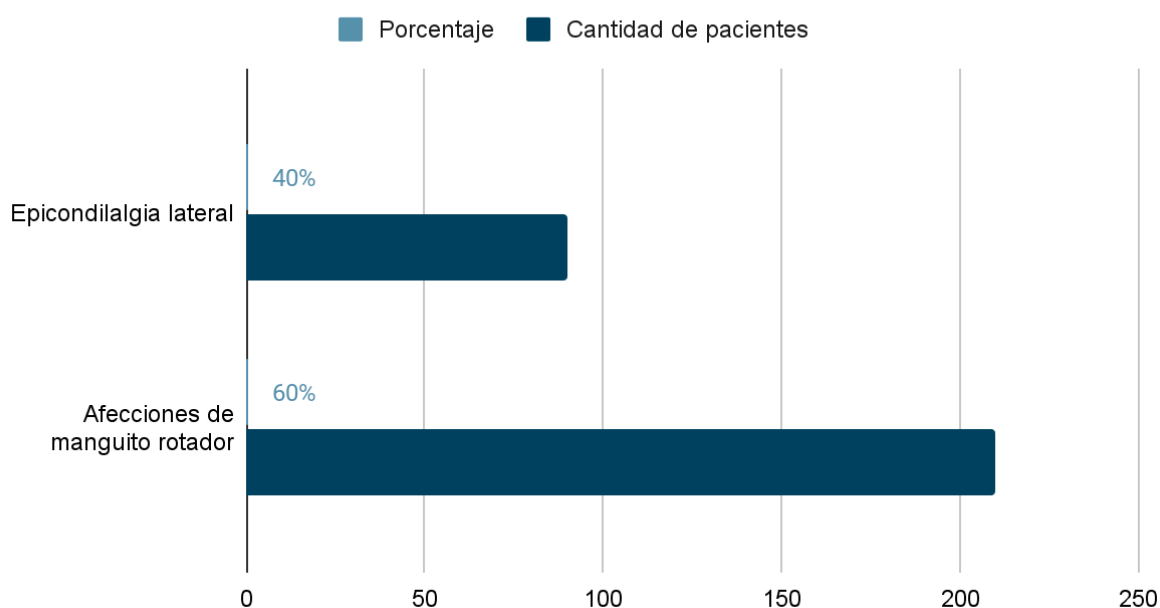


Gráfico 1. Muestra de pacientes

De los 6 estudios, 4<sup>38, 40, 41, 42</sup> refieren a afecciones del manguito rotador, donde 2<sup>38, 40</sup> hacen referencia a tendinopatías del manguito rotador sin calcificación, 1<sup>41</sup> hace referencia a fricción subacromial y otro a tendinopatía calcificada del supraespinoso.<sup>42</sup> Los 2<sup>39, 43</sup> estudios restantes tratan sobre epicondilalgia lateral. (Gráfico 2)

## Distribución de patologías

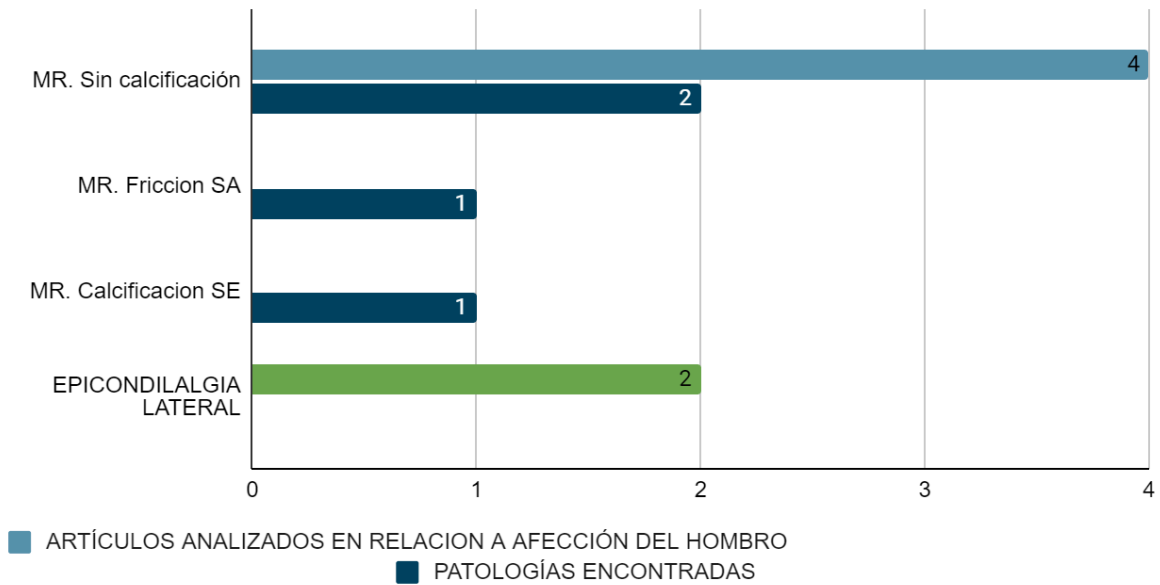


Gráfico 2. Distribución de patologías

Los 6 estudios abordan la terapia ESWT, donde en 1<sup>39</sup> de los artículos no aclara el tipo de onda de choque utilizada, 2<sup>36, 37</sup> utilizaron terapia con ondas focales y los 3<sup>38, 40, 43</sup> restantes utilizaron ondas radiales. (Gráfico 3)

## Ondas de choque utilizadas en los estudios

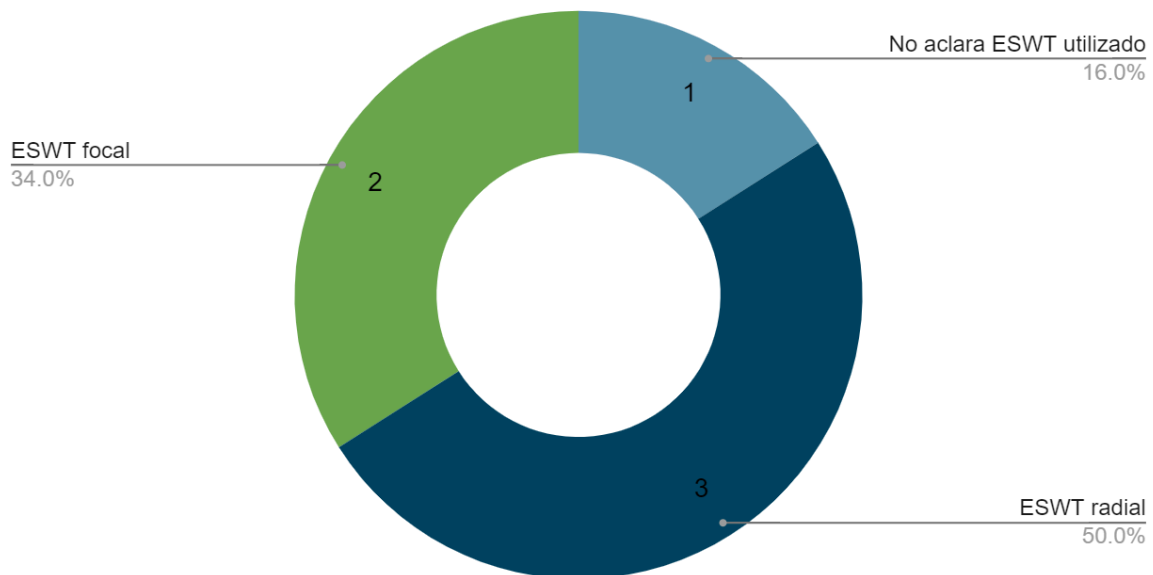


Gráfico 3. Modalidad de ondas de choque utilizadas

El primer artículo, desarrollado por **Braga de Menezes et. al**<sup>38</sup> publicado en el 2021, incluye 90 pacientes diagnosticados con tendinopatía del manguito rotador. El objetivo del estudio fue examinar si la adición de ESWT a un programa de ejercicios progresivos mejora el dolor y función del hombro en individuos con tendinopatía del manguito rotador. La intervención se extendió a lo largo de 3 meses, donde las evaluaciones fueron al momento de la randomización, inmediatamente al final del estudio y a 3 meses de seguimiento. Los participantes del estudio fueron divididos en dos grupos, uno experimental y un grupo control. El primero, recibió ondas de choque (SWT) activo y un programa de ejercicios progresivos. Por otro lado el grupo control, fue tratado con SWT pasivo y ejercicios progresivos. Las características de la terapia con SWT fue de 2000 pulso con 0,34 mJ/mm<sup>2</sup> a una frecuencia de 8 Hz, sobre el tendón del supraespinoso con el dispositivo colocado proximalmente al tubérculo mayor del húmero, realizándose una vez cada dos semanas para permitir los efectos biológicos. Los ejercicios fueron realizados 3 veces por semana, donde una sesión era supervisada por un fisioterapeuta y las demás debía realizarlas en su casa con instrucciones de como realizar los ejercicios.

El grupo placebo, recibió el mismo programa de ejercicios que el grupo experimental. La SWT fue administrada con el mismo dispositivo, sin transmitir ninguna energía terapéutica, sólo estímulos sonoros. A pesar de no plasmar los resultados de las intervenciones, en el estudio concluye que es posible afirmar que añadir SWT a un programa de ejercicios es más beneficioso que la terapia placebo, no solo en dolor y función, sino también en la fuerza muscular y ROM

El segundo artículo fue realizado por **Ozmen et al**<sup>39</sup> publicado en el año 2021. Este incluyó un total de 40 pacientes diagnosticados con epicondialgia lateral. El objetivo fue comparar los efectos clínicos y ecográficos de la terapia con ultrasonido (US), la terapia con ondas de choque extracorpóreas (ESWT) y Kinesio Tape (KT) en la epicondilitis lateral (LE). El programa tuvo una duración de 8 semanas, donde las evaluaciones se realizaron al momento de la randomización, 2 semanas después (final del tratamiento) y a las 8 semanas. Al grupo ESWT (n = 14) se le aplicó ESWT (densidad de energía, 0,22 mJ/mm<sup>2</sup>, presión 1,4 bar; frecuencia, 4,0 Hz, pulsos, 1500) en 3 sesiones durante 2 semanas, sumado a un tratamiento que incluía compresas calientes (20 min) y TENS (20 min) 5 días a la semana durante 2 semanas. Las puntuaciones de la escala visual analógica (EVA) disminuyeron significativamente en todos los grupos (P <0,05). La fuerza de agarre aumentó significativamente después de 8 semanas sólo en el grupo KT (P <0,05). Las puntuaciones de la Escala de evaluación del codo de tenista calificada por el paciente (PRTEE) disminuyeron significativamente después de 2 semanas y después de 8 semanas en el

grupo de US. y los grupos ESWT, y después de 8 semanas en el grupo KT ( $P < 0,05$ ). El grosor del tendón extensor común (CET) disminuyó significativamente después de 8 semanas sólo en el grupo ESWT ( $P < 0,05$ ).

El tercer estudio, fue realizado por **Wei et al**<sup>40</sup>, publicado en el año 2017. Este, incluyó 84 pacientes diagnosticados con tendinopatía del manguito rotador, randomizados en grupo intervención y control en un ratio 1:1. En el grupo intervención, recibieron ESWT radiales con 3000 pulsos de  $0,11 \text{ mJ/mm}^2$  a una frecuencia de 15Hz y una presión seteada de 3 bar. El grupo control, recibió ESWT placebo en donde el dispositivo era idéntico al grupo de intervención y generaba el mismo sonido. Ambos, fueron tratados por 5 sesiones con un intervalo de 3 días. Los resultados mostraron que en comparación con el placebo, la ESWT mostró una mayor eficacia en el alivio del dolor de hombro con respecto a la puntuación NRS y la función del hombro medida mediante el uso de la Constant- Murley Scale (CMS) y Simple Shoulder Test(SST) a las 4 semanas ( $P < 0,05$ ) y 8 semanas ( $P < 0,01$ ) después del tratamiento.

El cuarto artículo fue realizado por **Santamato et al**<sup>41</sup> publicado en el año 2016. Este incluyó 30 pacientes diagnosticados con fricción subacromial los cuales se dividieron en grupo intervención y grupo control. En el primero, los sujetos fueron tratados con ondas de choque focales (ESWT-f) y ejercicios isométricos. Las ondas fueron administradas con una energía de  $0,12 \text{ mJ/mm}^2$ , cada paciente recibió 700 pulsos por sesión, siendo un total de 3 sesiones a lo largo de 10 días, sin anestesia a lo largo del tratamiento. Los ejercicios fueron realizados 3 veces por semana hasta completar 10 sesiones, comenzando 10 días después de la última sesión de ESWT-f. El grupo control, recibió la misma cantidad de sesiones de ondas de choque con similares características que el grupo intervención, pero no recibió el programa de ejercicios. Los resultados mostraron que a 2 meses del tratamiento, los participantes ESWT-f más ejercicio isométrico mostraron una disminución significativa del dolor (VAS de ESWT-f  $3,4 \pm 0,8$  frente a VAS de ESWT-f más ejercicio,  $1,5 \pm 0,5$ ;  $P < .001$ ) y una mayor mejoría de la funcionalidad (CMS de ESWT-f,  $75,9 \pm 6,7$  frente a CMS de ESWT-f más ejercicios,  $92,1 \pm 6,3$ ;  $P < .001$ ) y de la resistencia muscular que los sujetos del grupo de ESWT-f.

El quinto estudio fue realizado por **Carlisi et al**,<sup>42</sup> publicado en 2018. Este incluyó a 22 pacientes con tendinopatía calcificada del supraespinoso, donde fueron divididos en un grupo de estudio el cual recibió terapia de ondas de choque focales (ESWT-f) y un programa de ejercicios excéntricos supervisados de los músculos abductores del hombro y un grupo control que sólo recibió ESWT-f, durante 9 semanas de intervención. Las ondas tenían una frecuencia de 4 Hz, una energía de  $0,15 \text{ mJ/mm}^2$  y 1700 pulsos por sesión, realizándose 1 por semana, durante 3 semanas.

Las evaluaciones se realizaron al momento de la randomización (T0) y al final del tratamiento (T1). Los resultados muestran que en T1, se registró una disminución significativa del dolor ( $P < 0,001$ ) y una mejora de la función de las extremidades superiores ( $P < 0,001$ ) en ambos grupos. Sin embargo, no observamos diferencias estadísticas a favor del grupo de estudio, en términos de p-NRS y puntuación total DASH. Se observó un ligero aumento (+13% respecto al valor inicial) de la fuerza de abducción isométrica máxima en el grupo de estudio en T1.

El sexto artículo realizado por **Corum et al**,<sup>43</sup> publicado en el año 2021. Este, incluyó 50 pacientes diagnosticados con epicondilalgia lateral, los cuales fueron divididos en dos grupos. grupo tratado con ondas de choque radiales (ESWT-r) ( $n=25$ ) y el otro grupo tratado con ejercicios más técnicas de inhibición neuromuscular (INM) ( $n=25$ ). En el primer grupo, recibieron un total de 3 sesiones (1 por semana) de ESWT-r las cuales tenían una presión de 1.8 bar, frecuencia de 10Hz y un total de 2000 pulsos. Por otro lado, el segundo grupo, realizó ejercicios más INM 3 veces por semana durante 3 semanas, donde los ejercicios se basaban en resistencia progresiva y estiramiento de los músculos extensores de la muñeca. En los resultados, se observó una mejora significativa en todos los criterios de resultado al mes y a los tres meses del tratamiento, en comparación con los valores iniciales, tanto en el grupo de ESWT-r como en el de ejercicio ( $p < 0,05$ ). No hubo diferencias significativas en cuanto a los cambios en los criterios de resultado entre los grupos ( $p > 0.05$ ).

## VIII. Discusión

En este trabajo se analizaron ensayos clínicos que evaluaron la aplicación de terapias de onda de choque en tendinopatías de miembro superior.

Con respecto a las variables utilizadas, en la totalidad de los estudios <sup>38, 39, 40, 41, 42, 43</sup> se abordaron las evaluaciones de dolor y función, donde se encontró una disminución del dolor y aumento de la función de forma estadísticamente significativa ( $p < 0,001$ ) en comparación con las mediciones iniciales. En un artículo, desarrollado por **Carlisi et al.**<sup>42</sup> no se encontraron diferencias estadísticas significativas del grupo estudio sobre el grupo control en NRS y Dash, aunque sí se encontraron comparando las mediciones al inicio del tratamiento y al final del mismo. En otro artículo desarrollado por **Bragas de Menezes et al.**<sup>38</sup> la publicación del estudio no dispone de resultados finales, sino que sólo presenta conclusiones donde afirma lograr efectos beneficios entre las mediciones en línea de base y al final del tratamiento

En la gran mayoría de los estudios <sup>38, 39, 41, 43</sup>, se utilizó la VAS como herramienta de medición del dolor, la cual es un instrumento fácil y económico de utilizar. Por el contrario, en otros estudios, **Wei et al.**<sup>40</sup> y **Carlisi et al.**<sup>42</sup> emplean las escalas NRS y NPRS respectivamente, donde ambos evalúan el dolor en la tendinopatía del manguito rotador de forma simple y rápida. A pesar de la heterogeneidad del instrumento de medición para la variable dolor, en todos los artículos se encontraron diferencias significativas.

En los estudios que abordan patología de hombro <sup>38, 40, 41</sup>, utilizan como instrumento principal para medir la función la escala Constant Murley (CMS). El artículo desarrollado por **Bragas de Menezes et al.**<sup>38</sup> no presenta resultados aunque concluye que hay una mejora en la función del hombro. **Wei et al.**<sup>40</sup> en su estudio obtuvo resultados significativos a las 4 semanas ( $p < 0,05$ ) y 8 semanas ( $p < 0,01$ ) en CMS. **Santamato et al.**<sup>41</sup> también presentó diferencias significativas en la función medida por CMS a los 2 meses de la intervención ( $p < 0,001$ ). Mientras que en el trabajo descrito por **Carlisi et al.**<sup>42</sup> utiliza como principal herramienta para medir la función del hombro a la escala DASH, en donde obtiene mejoras significativas ( $p < 0,001$ ) en su análisis entre las mediciones en línea de base y posterior a 9 semanas de tratamiento. Por lo tanto, al igual que en la variable dolor, si bien se utilizan distintas escalas de evaluación, se encontraron mejoras significativas en la variable función.

En los estudios, los protocolos de tratamiento involucraron terapias de onda de choque con diferentes características y en diferentes modalidades. La gran mayoría de los artículos especifican el tipo de onda utilizada a excepción de 1, el cual es descrito por **Ozmen et al**<sup>34</sup>.

En su artículo, utiliza 1500 pulsos por sesión a 0,22 mJ/mm<sup>2</sup>, 1, bar y una frecuencia de 4Hz, pero no da grandes especificaciones de la modalidad y dispositivo seleccionado. De todas formas, su estudio presenta resultados positivos significativos en cuanto al dolor (p<0,05), prueba de evaluación del codo de tenista realizada por el paciente a las 2 semanas y 8 semanas (p<0,05) y grosor del extensor común (p<0,05). En este último estudio, se presentan algunas limitaciones, por ejemplo: el tamaño de la muestra es pequeño, la terapéutica se combina con otras como TENS y hot pack, siendo que la mejora del paciente puede no ser atribuible a las ondas de choque solamente.

En cuanto a los demás artículos analizados, todos ellos exponen el tipo de onda utilizado durante su protocolo de tratamiento, donde 3<sup>33, 35, 38</sup> autores prefieren la terapia radial y 2<sup>36, 37</sup> la terapia focal.

En los estudios de **Bragas de Menezes et al.**<sup>38</sup> y **Wei et al.**<sup>40</sup> sobre tendinopatía de manguito rotador y **Corum et al.**<sup>43</sup> sobre epicondialgia lateral, implementan la ESWT en modalidad radial, presentando en ambos efectos positivos estadísticamente significativos en cuanto a las variables de dolor y función. Su elección en utilizar este tipo de ondas, puede deberse a la disposición superficial de la estructura a tratar, son más bien toleradas por el paciente, ya que resulta menos dolorosa y no se necesita el uso de anestésicos, no genera hematomas o irritación a nivel cutáneo y el coste económico en ocasiones suele ser menor. Los artículos desarrollados por **Santamato et al.**<sup>41</sup> y **Carlisi et al.**<sup>42</sup> utilizaron la aplicación de las ESWT en la modalidad enfocada. Este método puede haber sido abordado por los investigadores ya que sus efectos son más inmediatos, lo que genera un menor costo económico para el paciente ya que necesita menos sesiones para causar efectos en los tejidos. Puede generar irritación, inflamación o hematomas sobre la piel propios de la misma aplicación. En el caso del estudio descrito por **Carlisi et al.**<sup>42</sup>, las ondas focales pueden ser más efectivas para las calcificaciones en el supraespinoso, por lo que puede ser una opción válida.

En 2 artículos, la terapia de ondas de choque es combinada con ejercicios terapéuticos. En el estudio realizado por **Santamato et al.**<sup>41</sup>, realizó una combinación de ESWT enfocadas, seguido de ejercicios isocinéticos de hombro 10 días después de la última sesión de las ondas de choque. En el artículo realizado por **Bragas de Menezes et al.**<sup>38</sup> realizó combinaciones entre ondas de choque radiales y ejercicios progresivos, en donde a diferencia del estudio de **Santamato et al.**<sup>41</sup>, se realizaban en conjunto a las sesiones de ondas de choque, durante 12 semanas, 3 sesiones semanales. Los ejercicios se realizaban una vez supervisados por un kinesiólogo y las dos siguientes en sus casas con instrucciones de como realizarlo, lo cual podría ser contraproducente en caso de que el

paciente realice una mala técnica al ejecutar el movimiento. Los ejercicios eran progresivos, ajustándose la carga semana a semana.

A partir de lo expuesto por estos estudios, podemos destacar que aquellos que realizaron ondas de choque en combinación con un protocolo de ejercicios obtuvieron mejores resultados que aquellos que realizaron la terapia como tratamiento aislado. En relación a la evaluación de resultados, gran parte de los estudios<sup>38, 39, 40, 41, 43</sup> las realizan semanas luego de terminado el tratamiento, poniendo énfasis en sus resultados a mediano plazo ya que lo que buscan es observar la reacción de los tejidos biológicos a la intervención. En comparación con el trabajo de **Carlisi et al.**<sup>42</sup>, donde las mediciones se llevan a cabo inmediatamente luego del fin del tratamiento pero sin realizar un seguimiento de los efectos a mediano plazo de la terapéutica, desconociendo así las respuestas de los tejidos sobre los que se aplicó la terapia, limitando la capacidad de descubrir efectos estadísticamente significativos semanas luego de aplicado el tratamiento.

En todos los estudios analizados<sup>38, 39, 40, 41, 42, 43</sup> el protocolo de aplicación de las ondas de choque fue diferente. En el artículo desarrollado por **Bragas de Menezes et al.**<sup>38</sup>, el protocolo es de 1 sesión cada 2 semanas durante 12 semanas de estudio, dando un total de 6 estímulos con ondas de choque radial las cuales tenían un flujo de energía de 0,34 mJ/mm<sup>2</sup>, frecuencia de 8Hz y 2000 pulsos por aplicación. En el estudio de **Wei et al.**<sup>40</sup>, se llevaron a cabo un total de 5 sesiones de ondas de choque radial, distribuidas en 1 cada 3 días, las cuales presentaban 3000 pulsos con un flujo de energía de 0,11 mJ/mm<sup>2</sup>, frecuencia de 15Hz y 3 bar.

Por otro lado, **Ozmen et al.**<sup>39</sup> en su estudio, utiliza una dosificación de ondas de 3 sesiones durante 2 semanas, siendo un total de 6 sesiones con un flujo de energía de 0,22 mJ/mm<sup>2</sup>, 1, 4 bar, una frecuencia de 4Hz y 1500 pulsos por sesión.

En el trabajo realizado por **Santamato et al.**<sup>31</sup>, desarrolló un protocolo de 3 sesiones en total distribuidas en 10 días, con un flujo de energía de 0,12 mJ/mm<sup>2</sup> y 700 pulsos en cada una, no aportó ninguna otra característica de su aplicación. El protocolo de aplicación de **Carlisi et al.**<sup>42</sup> en su estudio se basó en una sesión semanal durante 3 semanas de intervención, completando un total de 3 sesiones realizadas, con 0,15 mJ/mm<sup>2</sup>, 4 Hz de frecuencia y 1700 pulsos. **Corum et al.**<sup>43</sup> en su estudio, también desarrolló un protocolo de 1 sesión por semana durante 3 semanas de tratamiento, las cuales presentaban 10 Hz de frecuencia, 1,8 bar y 2000 pulsos por intervención, sin destacar el flujo de energía.

En síntesis, si bien a pesar de las diferentes dosificaciones y que la evidencia no es concluyente en el uso de una modalidad específica sobre otra, todas tienen resultados positivos.



En la mayoría de los estudios analizados <sup>33, 34, 35, 38</sup>, los criterios de inclusión de los sujetos al estudio involucraron sintomatología con tiempo de evolución. Por ejemplo, en los estudios relacionados a epicondialgia lateral, desarrollados por **Ozmen et al.** <sup>39</sup> y **Corum et al.** <sup>43</sup> los pacientes debían presentar dolor o síntomas con al menos 3 meses de evolución para ser legibles. Dentro de los estudios que abordan la tendinopatía del manguito rotador **Wei et al.** <sup>40</sup> y **Bragas de Menezes et al.** <sup>38</sup> los criterios de inclusión fueron síntomas con 6 meses y 3 meses de evolución respectivamente, siendo pacientes que tienden a la cronificación de los síntomas. Por otro lado, estudios como el de **Santamoto et al.** <sup>41</sup> y **Carlisi et al.** <sup>42</sup>, incluyen aquellos pacientes que tuvieron dolor de hombro las últimas 4 semanas y 6 semanas respectivamente, sin aclarar la antigüedad de sus síntomas.

En relación a lo expuesto previamente, podemos concluir que los pacientes analizados en su mayoría tuvieron intervenciones previas con resultados insatisfactorios y con sintomatología persistente, tendiendo a la cronificación del cuadro.

A partir de los datos analizados podemos concluir que las ondas de choque pueden ser beneficiosas en el tratamiento de las tendinopatías de miembro superior. Esta se recomienda como una herramienta coadyuvante a otros tratamientos como el ejercicio terapéutico o ante el fracaso de los métodos tradicionales en el manejo de las tendinopatías.

Algunos de los beneficios que puede presentar la aplicación de ondas de choque sobre los tendones es la analgesia y aumento en las capacidades funcionales del paciente. Deberían realizarse investigaciones que evalúen los efectos más allá del mediano plazo, para observar si la terapia por sí sola puede mantener los resultados logrados en el corto y mediano plazo. Además, es importante poder establecer un protocolo determinado ya que en los estudios analizados fueron diferentes en todos los casos, aunque los beneficios se lograron, la reproducibilidad para los profesionales sería difícil por la falta de especificidad de la dosificación.

Las modalidades de las ondas han sido radiales o focales, en ningún estudio se realizó una combinación de ambas. La primeras fueron de elección en aquellos estudios donde se buscaba abordar estructuras más superficiales como las del codo en el tratamiento de epicondialgias laterales donde los protocolos de aplicación permiten una mayor frecuencia de aplicación siendo en algunos de hasta 3 veces por semana, sin nunca realizar más de 6 sesiones en ningún protocolo. Mientras que las ondas de choque enfocadas fueron las preferidas para estructuras más profundas como las del hombro o en caso de tratarse de tendinopatías calcificadas, pero sus protocolos contemplaban sesiones con una frecuencia mucho menor, siendo de hasta 1 vez por semana, ya que los tiempos de regeneración tisular son mucho mayores.

En todos los estudios se presentan efectos beneficiosos de las ondas de choque, pero en ninguno se presenta una explicación del mecanismo de acción por el cual esta terapia llega a causar tales efectos en los tejidos. Así mismo, los factores de riesgo de las patologías no están descritos ni mencionados por los estudios analizados.

El presente trabajo aporta conocimiento al campo de la Kinesiología sobre una herramienta terapéutica que demuestra ser efectiva en la reducción del dolor y aumento en la función de pacientes con patologías muy frecuentes en la práctica clínica diaria como lo son las tendinopatías de miembro superior. La misma promete ser una alternativa a aquellos pacientes que no pudieron resolver su cuadro clínico con los tratamientos estándar, presentándose como una opción conservadora y simple.

### **Limitaciones y fortalezas.**

Cabe mencionar algunas limitaciones durante la realización de esta revisión bibliográfica. Al llevar a cabo las búsquedas se encontró con una pequeña cantidad de artículos que abordan la temática de interés o donde su intervención presentará a la onda de choque como tratamiento por sí mismo o en conjunto con ejercicio terapéutico. Además, muchos de los estudios encontrados, han presentado una muestra acotada de participantes, así como la variedad de protocolos de aplicación utilizados.

Sin embargo, las fortalezas que cabe mencionar de este estudio, es la uniformidad predominante en las herramientas de medición y en las variables que se buscaron analizar. A su vez, la concordancia en la gran mayoría de estudios en cuanto a edad de la población también se presentó como una fortaleza para esta revisión.

## **IX. Conclusión**

Para concluir, las ondas de choque extracorpóreas representan una herramienta prometedora en el arsenal terapéutico para el tratamiento de tendinopatías de miembro superior. No obstante, se requiere de investigaciones adicionales con mayor rigor metodológico y a mayor escala de pacientes para confirmar estos hallazgos y establecer directrices claras sobre su aplicación clínica. La integración de ESWT en las prácticas clínicas debe ir acompañada de una formación adecuada de los profesionales de salud para maximizar los beneficios de esta tecnología emergente y mejorar la funcionalidad de los pacientes afectados por estas patologías.

## X. Referencias bibliográficas

1. Alfredson H, Öhberg L. Neovascularisation in chronic painful patellar tendinosis promising results after sclerosing neovessels outside the tendon challenge the need for surgery. *Knee Surg Sports Traumatol Arthrosc* [Internet]. 2005 [citado el 10 de enero de 2024];13(2):74–80. Disponible en: <https://pubmed.ncbi.nlm.nih.gov/15756611/>
2. Ogden JA, T?th-Kischkat A, Schultheiss R. Principles of shock wave therapy. *Clin Orthop Relat Res* [Internet]. 2001 [citado el 10 de enero de 2024];387(387):8–17. Disponible en: <https://pubmed.ncbi.nlm.nih.gov/11400898/>
3. Furia JP, Rompe J-D, Maffulli N, Cacchio A, Schmitz C. Radial extracorporeal shock wave therapy is effective and safe in chronic distal biceps tendinopathy. *Clin J Sport Med* [Internet]. 2017 [citado el 10 de enero de 2024];27(5):430–7. Disponible en: <https://pubmed.ncbi.nlm.nih.gov/27893487/>
4. Yao G, Chen J, Duan Y, Chen X. Efficacy of extracorporeal shock wave therapy for lateral epicondylitis: A systematic review and meta-analysis. *Biomed Res Int* [Internet]. 2020 [citado el 10 de enero de 2024];2020:1–8. Disponible en: <https://pubmed.ncbi.nlm.nih.gov/32309425/>
5. Wang H-N, Huang Y-C, Ni G-X. Mechanotransduction of stem cells for tendon repair. *World J Stem Cells* [Internet]. 2020 [citado el 10 de enero de 2024];12(9):952–65. Disponible en: <https://pubmed.ncbi.nlm.nih.gov/33033557/>
6. Desmeules F, Boudreault J, Dionne CE, Frémont P, Lowry V, MacDermid JC, et al. Efficacy of exercise therapy in workers with rotator cuff tendinopathy: a systematic review. *J Occup Health* [Internet]. 2016 [citado el 10 de enero de 2024];58(5):389–403. Disponible en: <https://pubmed.ncbi.nlm.nih.gov/27488037/>
7. Andres BM, Murrell GAC. Treatment of tendinopathy: What works, what does not, and what is on the horizon. *Clin Orthop Relat Res* [Internet]. 2008 [citado el 23 de mayo de 2024];466(7):1539–54. Disponible en: <https://pubmed.ncbi.nlm.nih.gov/18446422/>
8. Testa G, Vescio A, Perez S, Consoli A, Costarella L, Sessa G, et al. Extracorporeal shockwave therapy treatment in upper limb diseases: A systematic review. *J Clin Med* [Internet]. 2020 [citado el 10 de enero de 2024];9(2):453. Disponible en: <https://pubmed.ncbi.nlm.nih.gov/32041301/>
9. Thorpe CT, Screen HRC. Tendon structure and composition. *Adv Exp Med Biol* [Internet]. 2016 [citado el 10 de enero de 2024];920:3–10. Disponible en: <https://pubmed.ncbi.nlm.nih.gov/27535244/>

10. Wang JH-C, Guo Q, Li B. Tendon biomechanics and mechanobiology—A minireview of basic concepts and recent advancements. *J Hand Ther* [Internet]. 2012 [citado el 10 de enero de 2024];25(2):133–41. Disponible en: <https://pubmed.ncbi.nlm.nih.gov/21925835/>
11. Killian ML, Cavinatto L, Galatz LM, Thomopoulos S. The role of mechanobiology in tendon healing. *J Shoulder Elbow Surg* [Internet]. 2012 [citado el 10 de enero de 2024];21(2):228–37. Disponible en: <https://pubmed.ncbi.nlm.nih.gov/22244066/>
12. Mienaltowski MJ, Birk DE. Structure, physiology, and biochemistry of collagens. *Adv Exp Med Biol* [Internet]. 2014 [citado el 10 de enero de 2024];802:5–29. Disponible en: <https://pubmed.ncbi.nlm.nih.gov/24443018/>
13. Pingel J, Lu Y, Starborg T, Fredberg U, Langberg H, Nedergaard A, et al. 3-D ultrastructure and collagen composition of healthy and overloaded human tendon: evidence of tenocyte and matrix buckling. *J Anat* [Internet]. 2014 [citado el 10 de enero de 2024];224(5):548–55. Disponible en: <https://pubmed.ncbi.nlm.nih.gov/24571576/>
14. Thornton GM, Hart DA. The interface of mechanical loading and biological variables as they pertain to the development of tendinosis. *J Musculoskelet Neuronal Interact* [Internet]. 2011 [citado el 15 de enero de 2024];11(2):94–105. Disponible en: <https://pubmed.ncbi.nlm.nih.gov/21625046/>
15. Chatterjee M, Muljadi PM, Andarawis-Puri N. The role of the tendon ECM in mechanotransduction: disruption and repair following overuse. *Connect Tissue Res* [Internet]. 2022 [citado el 15 de enero de 2024];63(1):28–42. Disponible en: <https://pubmed.ncbi.nlm.nih.gov/34030531/>
16. Saraswathibhatla A, Indana D, Chaudhuri O. Cell–extracellular matrix mechanotransduction in 3D. *Nat Rev Mol Cell Biol* [Internet]. 2023 [citado el 15 de enero de 2024];24(7):495–516. Disponible en: <https://pubmed.ncbi.nlm.nih.gov/36849594/>
17. Loiacono C, Palermi S, Massa B, Belviso I, Romano V, Di Gregorio A, et al. Tendinopathy: Pathophysiology, therapeutic options, and role of nutraceuticals. A narrative literature review. *Medicina (Kaunas)* [Internet]. 2019 [citado el 15 de enero de 2024];55(8):447. Disponible en: <https://pubmed.ncbi.nlm.nih.gov/31394838/>
18. Millar NL, Silbernagel KG, Thorborg K, Kirwan PD, Galatz LM, Abrams GD, et al. Tendinopathy. *Nat Rev Dis Primers* [Internet]. 2021 [citado el 15 de enero de 2024];7(1). Disponible en: <https://pubmed.ncbi.nlm.nih.gov/33414454/>
19. Cook JL, Purdam CR. Is tendon pathology a continuum? A pathology model to explain the clinical presentation of load-induced tendinopathy. *Br J Sports Med*

- [Internet]. 2009 [citado el 4 de febrero de 2024];43(6):409–16. Disponible en: <https://bjsm.bmj.com/content/43/6/409.long>
20. Chianca V, Albano D, Messina C, Midiri F, Mauri G, Aliprandi A, et al. Rotator cuff calcific tendinopathy: from diagnosis to treatment. *Acta Biomed* [Internet]. 2018 [citado el 4 de febrero de 2024];89(1-S):186–96. Disponible en: <https://pubmed.ncbi.nlm.nih.gov/29350647/>
  21. Garving C, Jakob S, Bauer I, Nadjar R, Brunner UH. Impingement syndrome of the shoulder. *Dtsch Arztebl Int* [Internet]. 2017 [citado el 4 de febrero de 2024];114(45). Disponible en: <https://pubmed.ncbi.nlm.nih.gov/29202926/>
  22. Thiele S, Thiele R, Gerdesmeyer L. Lateral epicondylitis: This is still a main indication for extracorporeal shockwave therapy. *Int J Surg* [Internet]. 2015 [citado el 4 de febrero de 2024];24(Pt B):165–70. Disponible en: <https://pubmed.ncbi.nlm.nih.gov/26455532/>
  23. van der Worp H, van den Akker-Scheek I, van Schie H, Zwerver J. ESWT for tendinopathy: technology and clinical implications. *Knee Surg Sports Traumatol Arthrosc* [Internet]. 2013 [citado el 6 de febrero de 2024];21(6):1451–8. Disponible en: <https://pubmed.ncbi.nlm.nih.gov/22547246/>
  24. Van Hofwegen C, Baker CL III, Baker CL Jr. Epicondylitis in the athlete's elbow. *Clin Sports Med* [Internet]. 2010 [citado el 6 de febrero de 2024];29(4):577–97. Disponible en: <https://pubmed.ncbi.nlm.nih.gov/20883898/>
  25. Ahmad Z, Parkar A, Shepherd J, Rushton N. Revolving doors of tendinopathy: definition, pathogenesis and treatment. *Postgrad Med J* [Internet]. 2020 [citado el 15 de febrero de 2024];96(1132):94–101. Disponible en: <https://pubmed.ncbi.nlm.nih.gov/31757873/>
  26. Greis AC, Derrington SM, McAuliffe M. Evaluation and nonsurgical management of rotator cuff calcific tendinopathy. *Orthop Clin North Am* [Internet]. 2015 [citado el 15 de febrero de 2024];46(2):293–302. Disponible en: <https://pubmed.ncbi.nlm.nih.gov/25771323/>
  27. Cardoso TB, Pizzari T, Kinsella R, Hope D, Cook JL. Current trends in tendinopathy management. *Best Pract Res Clin Rheumatol* [Internet]. 2019 [citado el 15 de febrero de 2024];33(1):122–40. Disponible en: <https://pubmed.ncbi.nlm.nih.gov/31431267/>
  28. Figueroa D, Figueroa F, Calvo R. Patellar tendinopathy: Diagnosis and treatment. *J Am Acad Orthop Surg* [Internet]. 2016 [citado el 15 de febrero de 2024];24(12):e184–92. Disponible en: <https://pubmed.ncbi.nlm.nih.gov/27855131/>

29. Lipman K, Wang C, Ting K, Soo C, Zheng Z. Tendinopathy: injury, repair, and current exploration. *Drug Des Devel Ther* [Internet]. 2018 [citado el 10 de marzo de 2024];12:591–603. Disponible en: <https://pubmed.ncbi.nlm.nih.gov/29593382/>
30. Wang, Chen, Huang, Huang, Cheng, Shih. Efficacy of different energy levels used in focused and radial extracorporeal shockwave therapy in the treatment of plantar fasciitis: A meta-analysis of randomized placebo-controlled trials. *J Clin Med* [Internet]. 2019 [citado el 15 de marzo de 2024];8(9):1497. Disponible en: <https://pubmed.ncbi.nlm.nih.gov/31546912/>
31. Terapia por ondas de choque, innovadora para las tendinopatías [Internet]. Indesamedical.com. [citado el 15 de marzo de 2024]. Disponible en: <https://indesamedical.com/terapia-por-ondas-de-choqueinnovadora-para-las-tendinopatias/>
32. Wang C-J. Extracorporeal shockwave therapy in musculoskeletal disorders. *J Orthop Surg Res* [Internet]. 2012 [citado el 17 de marzo de 2024];7(1):11. Disponible en: <https://pubmed.ncbi.nlm.nih.gov/22433113/>
33. Chen K, Yin S, Wang X, Lin Q, Duan H, Zhang Z, et al. Effect of extracorporeal shock wave therapy for rotator cuff tendonitis: A protocol for systematic review and meta-analysis. *Medicine (Baltimore)* [Internet]. 2020 [citado el 17 de marzo de 2024];99(48):e22661. Disponible en: <https://pubmed.ncbi.nlm.nih.gov/33235062/>
34. Auersperg V, Trieb K. Extracorporeal shock wave therapy: an update. *EFORT Open Rev* [Internet]. 2020 [citado el 20 de marzo de 2024];5(10):584–92. Disponible en: <https://pubmed.ncbi.nlm.nih.gov/33204500/>
35. Surace SJ, Deitch J, Johnston RV, Buchbinder R. Shock wave therapy for rotator cuff disease with or without calcification. *Cochrane Libr* [Internet]. 2020 [citado el 22 de marzo de 2024];2020(3). Disponible en: <https://pubmed.ncbi.nlm.nih.gov/32128761/>
36. Schmitz C, Császár NBM, Rompe J-D, Chaves H, Furia JP. Treatment of chronic plantar fasciopathy with extracorporeal shock waves (review). *J Orthop Surg Res* [Internet]. 2013 [citado el 25 de marzo de 2024];8(1):31. Disponible en: <https://pubmed.ncbi.nlm.nih.gov/24004715/>
37. Tutté Maldonado ML. Terapia por ondas de choque. *Tendencias en Medicina*. 2016; 48(00-00):5.
38. de Menezes AB, Silva RS, Adala JF, Guidi RM, Liebano RE. Shockwave therapy associated with progressive exercises in rotator cuff tendinopathy: A clinical trial protocol. *Pain Manag* [Internet]. 2021 [citado el 10 de mayo de 2024];11(6):639–46. Disponible en: <https://pubmed.ncbi.nlm.nih.gov/34102868/>

39. Özmen T, Koparal SS, Karataş Ö, Eser F, Özkurt B, Gafuroğlu Ü. Comparison of the clinical and sonographic effects of ultrasound therapy, extracorporeal shock wave therapy, and Kinesio taping in lateral epicondylitis. *Turk J Med Sci* [Internet]. 2021 [citado el 10 de mayo de 2024];51(1):76–83. Disponible en: <https://pubmed.ncbi.nlm.nih.gov/32682361/>
40. Li W, Zhang S-X, Yang Q, Li B-L, Meng Q-G, Guo Z-G. Effect of extracorporeal shock-wave therapy for treating patients with chronic rotator cuff tendonitis. *Medicine (Baltimore)* [Internet]. 2017 [citado el 10 de mayo de 2024];96(35):e7940. Disponible en: <https://pubmed.ncbi.nlm.nih.gov/28858120/>
41. Santamato A, Panza F, Notarnicola A, Cassatella G, Fortunato F, de Sanctis JL, et al. Is extracorporeal shockwave therapy combined with isokinetic exercise more effective than extracorporeal shockwave therapy alone for subacromial impingement syndrome? A randomized clinical trial. *J Orthop Sports Phys Ther* [Internet]. 2016 [citado el 10 de mayo de 2024];46(9):714–25. Disponible en: <https://pubmed.ncbi.nlm.nih.gov/27477254/>
42. Carlisi E, Lisi C, Dall'Angelo A, Monteleone S, Nola V, Tinelli C, et al. Focused extracorporeal shock wave therapy combined with supervised eccentric training for supraspinatus calcific tendinopathy. *Eur J Phys Rehabil Med* [Internet]. 2018 [citado el 10 de mayo de 2024];54(1). Disponible en: <https://pubmed.ncbi.nlm.nih.gov/27824237/>
43. Çorum M, Başoğlu C, Yavuz H, Aksoy C. Comparison of the effectiveness of radial extracorporeal shock wave therapy and supervised exercises with neuromuscular inhibition technique in lateral epicondylitis: A randomized-controlled t. *Turk J Phys Med Rehabil* [Internet]. 2021 [citado el 10 de mayo de 2024];67(4):439–48. Disponible en: <https://pubmed.ncbi.nlm.nih.gov/35141484/>