



TESINA

**presentada para acceder al título de grado de la carrera
LICENCIATURA EN KINESIOLOGÍA Y FISIATRÍA**

Título:

**“Aplicación de kinesiotaping como tratamiento en pacientes
con tendinopatía lateral de codo”**

Autora:

Saravia, Maria Florencia. IUGR-7931

Directora:

Lic. Julieta Leone

Fecha de presentación:

Venado Tuerto, 24/05/2024

A square image showing a handwritten signature in blue ink on a light-colored background. The signature is stylized and appears to be the name of the author, Maria Florencia Saravia.

RESUMEN

Introducción: La epicondilitis lateral, también conocida como “codo de tenista”, es la causa más común de dolor de codo. Esta condición frecuentemente provoca dolor en cara lateral de codo y conduce a la pérdida de la función de la extremidad afectada. La etiología de esta entidad no está completamente clara; se vincula al sobreuso excesivo de los músculos que se originan en la región epicondílea, lo que posteriormente conduce a un proceso degenerativo, característico de la tendinopatía de codo. Existen dos opciones de tratamiento para abordar esta patología: el tratamiento quirúrgico y el tratamiento conservador. Dentro de las opciones de tratamiento conservador se incluye el kinesiotaping.

Objetivo: Analizar a través de una revisión bibliográfica los efectos del kinesiotaping (KT) en cuanto al dolor, la funcionalidad y la fuerza de prensión en personas con tendinopatía lateral de codo.

Métodos: En el siguiente trabajo se llevó a cabo una revisión bibliográfica para analizar estudios relacionados con la efectividad del uso de kinesiotaping en pacientes con tendinopatía lateral de codo, los cuales se pueden encontrar en base de datos como PubMed, BVS y PEDro. Se analizaron artículos publicados en los últimos 10 años. Para el análisis de esta investigación se utilizaron ensayos clínicos y estudios experimentales, recuperándose un total de ocho artículos para el análisis de los resultados.

Resultados: Se analizaron ocho artículos que incluían distintos abordajes kinésicos, entre ellos el kinesiotaping. Estos estudios demostraron que el KT permitía aliviar el dolor, mejorar la funcionalidad y la fuerza de prensión en pacientes con tendinopatía lateral de codo.

Conclusión: Se ha demostrado que el kinesiotaping es efectivo para disminuir el dolor, mejorar la funcionalidad y la fuerza de prensión tanto en el estadio precoz como en el tardío de la patología. Sin embargo, se concluye que la efectividad aumenta aún más cuando el kinesiotaping se emplea en combinación con otras modalidades fisioterapéuticas.

Palabras claves: kinesiotaping, epicondilitis lateral.

INDICE

I. INTRODUCCIÓN	1
II. OBJETIVOS	4 II.a.
Objetivo principal	4 II.b.
Objetivos específicos.....	4
III. MARCO TEÓRICO	5
III.a. Anatomía y biomecánica del codo	5
III.b. Generalidades del tendón.....	9
III.c. Definición e historia de la epicondilitis lateral.....	10
III.d. Epidemiología.....	11
III.e. Etiología.....	11
III.f. Fisiopatología: ¿Cómo se enferma el tendón?	12
III.g. Presentación clínica.....	13
III.h. Diagnóstico.....	13
III.h.i. Medición de variables	13
III.h.ii. Examen físico	14
III.h.iii. Estudios complementarios.....	17
III.h.iv. Diagnóstico diferencial.....	18
III.i. Medidas preventivas.....	19 III.j.
Tratamiento.....	19
III.j.i. Tratamiento farmacológico	20 III.
j.ii. Tratamiento rehabilitador.....	21 III. j.iii.
Tratamiento quirúrgico	31 IV.
JUSTIFICACIÓN	33 V.
MATERIALES Y METODOS	34 V.a.i.
Fuentes de búsqueda.....	34
V.a.ii. Bases de datos	34
V.a.iii. Términos de búsqueda.....	34

V.a.iv. Estrategia de búsqueda	35
V.a.v. Filtros aplicados.....	35
VI. RESULTADOS	36
VI.a. Diagrama de flujo	36
VI.b. Cuadro de resultados.....	37
VI.c. Análisis de resultados	39
VII. DISCUSIÓN	52
VIII. CONCLUSIÓN.....	55 IX.
BIBLIOGRAFÍA	56

I. INTRODUCCIÓN

La epicondilitis lateral (EL) o también conocida como “codo de tenista” es la causa más común de dolor de codo de origen benigno, es un cuadro que provoca frecuentemente dolor en la cara lateral del codo y que conduce a la pérdida de la función de la extremidad afectada; por lo tanto se puede decir que estos pacientes tienen una implicancia tanto en la calidad de vida social y personal, como en el grado de actividad ¹⁻².

La epicondilitis lateral definida por primera vez por Runge en 1873, afecta alrededor del 3% de la población general, apareciendo sobre todo en la cuarta y quinta década, sin diferencias entre sexos; es diez veces más frecuente que la epicondilitis medial. El brazo comprometido frecuentemente suele ser el dominante ¹⁻².

La etiología de esta entidad no está exactamente bien definida, puede asociarse a un sobreuso excesivo de los músculos que se originan en la región epicondílea. Las principales causas son el deporte, como por ejemplo el tenis, o actividades que requieren el uso excesivo y repetitivo de los músculos extensores del antebrazo, conduciendo a un proceso degenerativo de los mismos, el cual caracteriza a la tendinopatía de codo ^{1-3; 5}.

El músculo afectado con mayor frecuencia en este cuadro, es el extensor radial corto del carpo (ECRB), aunque otros músculos del carpo también pueden verse involucrados ^{1; 3-4}.

En cuanto a la fisiopatología, la epicondilitis lateral en estadios iniciales originalmente se caracteriza por presentar un componente inflamatorio, posteriormente progresa hacia cambios degenerativos dentro del tendón. El sobreuso excesivo y la tensión anormal en los tendones extensores conduce a microtraumatismos en la zona tendinosa cercana a la unión del hueso, que no son capaces de cicatrizar adecuadamente y cicatrizan a través de un proceso de curación alterado denominado displasia angiofibroblástica, el cual implica una invasión de fibroblastos, una desorganización de las fibras de colágeno e hiperplasia vascular. Con el paso del tiempo estos tejidos cicatrizales son vulnerables a las fuerzas

repetitivas, lo que produce con el tiempo más desgarros. Los estudios histopatológicos demuestran la existencia de escasas células inflamatorias en estadios crónicos de la enfermedad ^{1; 3; 5}.

La displasia angiofibroblástica, es una de las etapas histológicas de EL. Existe una primera etapa transitoria e inflamatoria, la segunda etapa es la que se menciona anteriormente, la tercera etapa es un desgarramiento parcial o total del tendón, y la última se caracteriza por fibrosis y calcificación en etapas posteriores de EL ^{1; 3; 5}.

1
Existe otra teoría, la superficie interna del tendón del ECRB es microscópicamente avascular, esta hipovascularidad lo hace mucho más vulnerable a microdesgarros secundarios al trauma repetitivo, con lo que se genera una reparación inadecuada que a largo plazo concluye en un cuadro doloroso que persiste en el tiempo ^{4; 5}.

En cuanto a la clínica, los pacientes generalmente describen dolor en la cara lateral del codo, alrededor del epicóndilo, bien característico, con frecuencia suele irradiarse al tercio proximal del antebrazo, suelen expresar sensación de debilidad para alzar u agarrar objetos; el dolor se desencadena o se exagera con actividades que involucran la extensión de muñeca, como por ejemplo tomar o levantar objetos ³⁻⁴.

Durante la evaluación física estos pacientes presentan dolor a la palpación en el epicóndilo lateral o alrededor del mismo, y reproducción de los síntomas durante los movimientos de extensión resistida y supinación de muñeca. Existen diferentes pruebas semiológicas como la prueba de la silla, la prueba de Cozen, el test de Thompson, la prueba de Mill, el test de Borden y la prueba de Maudsley que brindan ayuda a la hora de realizar el diagnóstico clínico ³⁻⁵.

Las pruebas complementarias brindan poco a la exploración, son útiles generalmente a la hora de realizar un diagnóstico diferencial. El cuadro clínico con el cual se tendría que hacer un diagnóstico diferencial es el Síndrome del Túnel radial, debido a que se podría confundir con la epicondilitis lateral por presentar sintomatología similar ¹.

Existen dos opciones de tratamiento para abordar esta patología, por un lado el tratamiento quirúrgico y por otro lado el tratamiento conservador.

El tratamiento quirúrgico, se considera la última línea de tratamiento, se reserva principalmente para pacientes que no responden al tratamiento conservador después de 6-12 meses y en aquellas personas donde persiste el dolor ^{1; 3-5}.

Dentro de las opciones de tratamiento quirúrgico, se incluyen la cirugía a cielo abierto que actualmente es la más utilizada, la liberación artroscópica y la liberación percutánea ³⁻⁵.

Otras de las opciones para abordar esta patología es el tratamiento conservador, el cual se considera la primera línea de tratamiento, dentro de las opciones conservadoras incluyen, antiinflamatorios orales, cremas tópicas, plasma rico en plaquetas, inyecciones locales de esteroides, inmovilización, medidas posturales, terapia de ondas de choques extracorpóreas, fisioterapia, terapia con ejercicios y Kinesiotaping™ (KT). El objetivo

2

principal del tratamiento conservador es eliminar la sintomatología y que estas personas puedan volver a sus actividades lo más rápido posible ^{1; 5-7}.

El Kinesiotaping™ es una cinta adhesiva que fue desarrollada por el Dr. Kenzo Case, un quiropráctico Japonés, la cual se utiliza para el tratamiento de diferentes lesiones musculoesqueléticas. Esta venda tiene características que la hacen diferentes de las demás, tiene una elasticidad entre 130 a 160% en sentido longitudinal, siendo inelástica en sentido transversal, es resistente al agua, puede permanecer hasta 3 o 4 días adherida a la piel, la superficie que se adhiere a la piel tiene un dibujo en forma de "S" paralela y continua durante todo su trayecto, una vez colocada se activa mediante el calor y el mismo le da mayor adherencia. El Kinesiotaping™ genera una tracción leve pero continua de la piel lo que hace activar constantemente a los receptores dérmicos, faciales y musculares.

En la tendinopatía lateral de codo el kinesiotaping™ tiene efectos fisiológicos, reduce el dolor y aumenta la sensibilidad al aumentar el drenaje linfático y el flujo sanguíneo en el tejido subcutáneo, permitiendo drenar todo el líquido y sustancias irritativas que se encuentran acumuladas en dicha zona. También bloquea las señales de dolor debido a la teoría del control de puerta al aumentar los estímulos al sistema nervioso aferente. También tiene efectos sobre el tono muscular, contribuye a aumentar o disminuir el mismo dependiendo de la colocación de las tiras o la técnica de aplicación que se utilice, también tiene efectos sobre el soporte articular permitiendo la corrección postural, ayuda a aumentar la información propioceptiva en la zona de aplicación, y facilita o inhibe la función muscular dependiendo de la técnica utilizada ^{2; 6-8}.

Hay diversas técnicas de aplicación de esta modalidad, dentro de las cuales se encuentra la técnica muscular, técnica ligamentaria, técnica para tendones, técnica para edemas, técnica para puntos gatillos y técnica de corrección articular ⁸.

El kinesiotaping se considera una terapéutica que actúa de manera continua, por ende se presenta el siguiente interrogante ¿El kinesiotaping mejora el dolor, la funcionalidad y la fuerza de prensión en pacientes con tendinopatía lateral de codo?

Por medio del presente trabajo, se realizará una revisión bibliográfica para analizar y estudiar los efectos beneficiosos del kinesiotaping en pacientes con tendinopatía lateral de

II. OBJETIVOS

II.a. Objetivo principal

Analizar por medio de una revisión bibliográfica los efectos del kinesiotaping en cuanto al dolor, la funcionalidad y la fuerza de prensión en personas con tendinopatía lateral de codo.

II.b. Objetivos específicos

- Comparar los efectos de las diferentes técnicas de kinesiotaping. •
Evaluar el tiempo de aplicación de esta modalidad.
- Evaluar efectos del kinesiotaping en estadio precoz y tardío de la patología.

III. MARCO TEÓRICO

III.a. Anatomía y biomecánica del codo

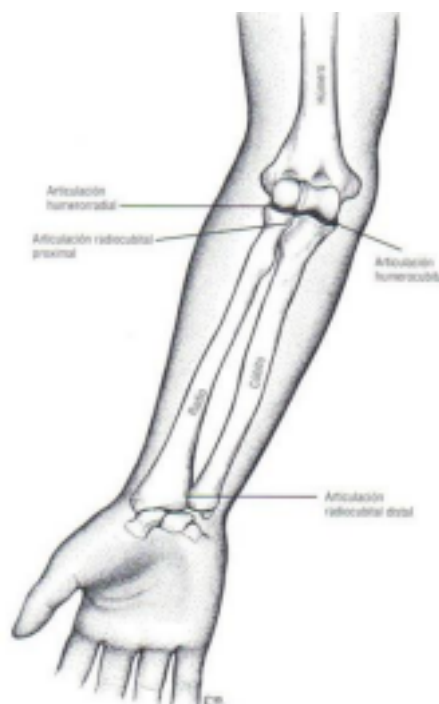Para comprender en profundidad la epicondilitis lateral (EL), vamos hacer un repaso de la anatomía, principalmente del complejo articular del codo. El codo es la articulación intermedia del miembro superior que actúa como punto de unión entre el brazo y el antebrazo.

El complejo articular del codo y el antebrazo están constituido por tres estructuras óseas principales: el húmero en la región proximal, y el cúbito y el radio en la región distal. Estos huesos forman tres articulaciones esenciales para la funcionalidad de la extremidad, las cuales posibilitan los movimientos de flexoextensión y la pronosupinación. Por un lado tenemos la articulación *húmero-cubital*, que conecta la tróclea humeral del húmero con la escotadura troclear del cúbito, se clasifica como una diartrosis de tipo troclear, cuyo diseño

mecánico se asemeja al de una articulación en bisagra. Por otro lado, la articulación *húmero-radial*, que une el cóndilo humeral del húmero con la cabeza del radio, se categoriza como una diartrosis de tipo condílea, siendo mecánicamente denominada elipsoidal. Ambas articulaciones humerales son uniaxiales, lo que significa que cuentan con un único grado de libertad de movimiento, que corresponde a la flexoextensión. El eje se sitúa en el plano coronal, mientras que el movimiento se realiza en el plano sagital ^{9, 10, 11, 12,13}.

Por último, la articulación *radio-cubital proximal* y la *radio-cubital distal*, que establecen la unión entre el radio y el cubito. Estas articulaciones son de tipo trocoide, con un diseño mecánico en pivote. Ambas son uniaxiales, poseen un solo grado de movimiento que corresponde a la pronosupinación, cuyo eje se sitúa en el plano longitudinal, mientras que el movimiento se realiza en el plano horizontal ^{9, 10, 11, 12,13}.

El encaje ajustado de la tróclea humeral y la escotadura troclear del cubito proporciona la mayor parte de la estabilidad estructural del codo. Asimismo, el codo cuenta con una gran cobertura de partes blandas que le confieren estabilidad ^{11, 12}.



El movimiento principal del codo es la flexo-extensión, con un rango normal de movimiento de flexión entre 140° y 160°, y un recorrido articular de extensión de 0°. Existe un arco funcional del codo ubicado entre los 30° y 130° de movimiento, donde se pueden realizar la mayoría de las actividades. Además el movimiento de flexo-extensión a su vez contribuye de manera pasiva en el movimiento de pronosupinación. Como mencionamos previamente el cubito y el radio se articulan entre si proximal y distalmente para permitirle al codo y al antebrazo el movimiento de pronosupinación. Este movimiento tiene un rango normal de 160-170°, con una pronación de 80° y supinación de 85°-90° ^{9,10}.

Las tres articulaciones están envueltas por una cápsula articular fibrosa, y revestidas internamente por una membrana sinovial ^{11,12}. La cápsula se fortalece por medio de ligamentos colaterales, los cuales son una fuente importante de estabilidad para el complejo articular del codo. Los ligamentos más importantes del complejo del codo son, el ligamento colateral medial que consta de tres fascículos: fibras anteriores, posteriores y transversas. Las fibras anteriores controlan el estrés en valgo, y se tensan durante la extensión completa. Por otro lado, el ligamento colateral lateral se origina en el epicóndilo lateral y se divide en fibras radiales y cubitales, todas estas fibras en conjunto con las fibras de la cara posterolateral de la cápsula colaboran en la estabilización del codo frente a fuerzas de varo ^{9,10,11,12}.

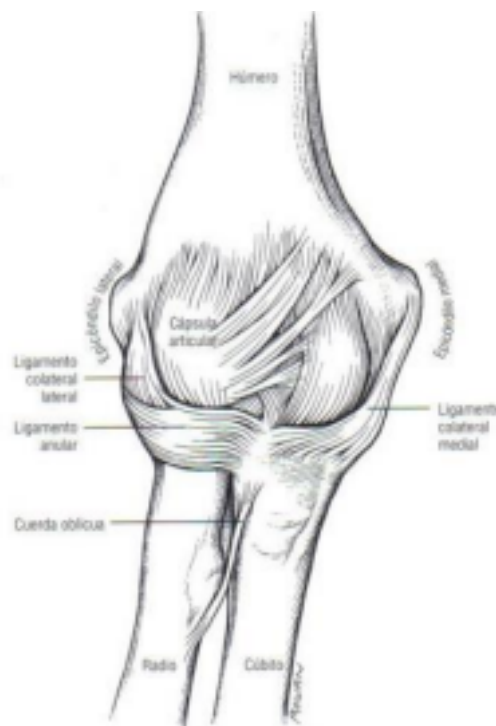


Figura-2: cápsula y ligamentos laterales ¹².

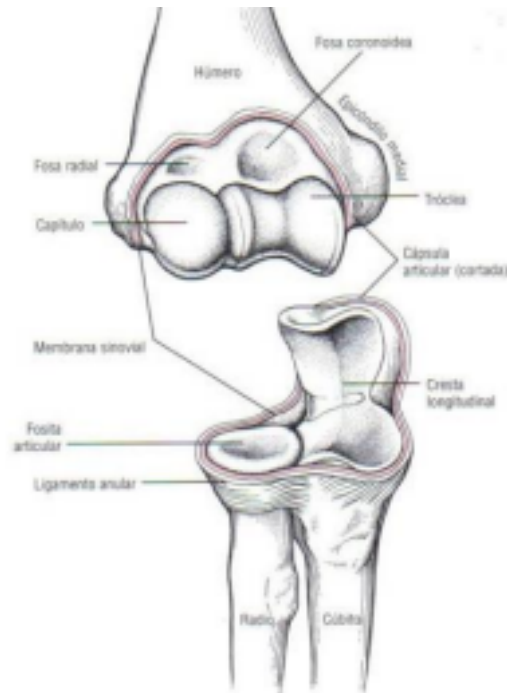

Figura-3: en color rojo se muestra la membrana sinovial y se observa la cápsula ¹².

7

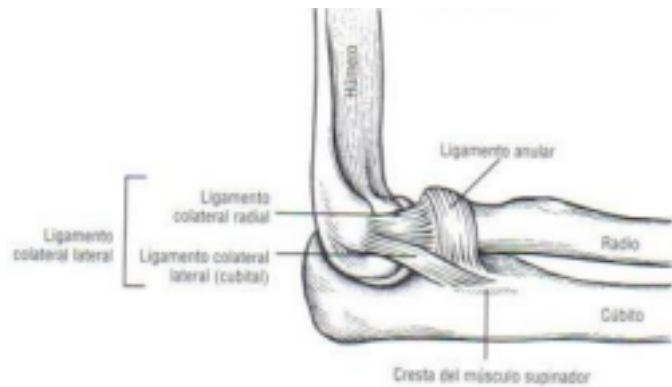

Figura-4: muestra componentes del ligamento colateral lateral del codo¹².

En el extremo distal de la diáfisis humeral, en la región lateral, se evidencia una prominencia ósea llamada epicóndilo lateral, la cual puede palparse en la cara externa del codo. El epicóndilo lateral sirve de inserción para el ligamento colateral lateral del codo, así como para la masa muscular de los músculos epicondíleos ^{1, 9, 10, 12, 14}.

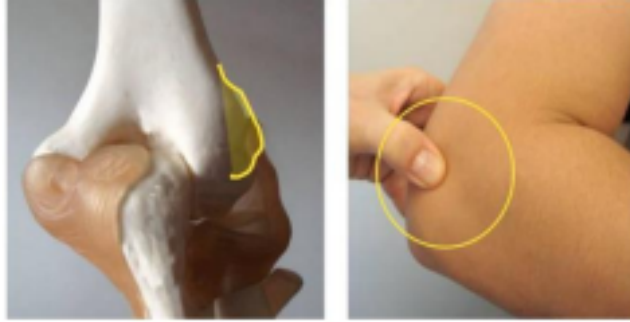


Figura-5: muestra el epicóndilo lateral ¹⁰.

Diversos músculos se insertan en el epicóndilo lateral, entre ellos: el supinador largo, el primer radial externo (extensor carpi radialis longus), el segundo radial externo “ECRB” (extensor carpi radialis brevis), en un nivel más inferior se encuentran el extensor común de los dedos, el extensor propio del meñique y el cubital posterior. En la base y en el segmento posterior del epicóndilo se originan otros músculos, incluyendo el fascículo superficial del músculo supinador corto, y el ancóneo. La acción principal de estos músculos es estabilizar y extender la muñeca, también participan en la extensión y flexión del codo, en la extensión de los dedos y en la supinación del antebrazo. En la epicondilitis lateral el principal músculo afectado es el ECRB, cuya función principal es la extensión y abducción de la muñeca ^{1, 10,13}.

8

III.b. Generalidades del tendón

Los tendones son estructuras de tejido conectivo que se encuentran entre el músculo y el hueso, cuya función es transmitir la fuerza generada por el músculo a la estructura ósea, permitiendo así el movimiento articular. El tendón posee tres regiones a lo largo de su longitud: la unión miotendinosa (UMT), que es el punto de unión entre el músculo-tendón; la unión osteotendinosa (UOT), que es el punto de unión entre el hueso-tendón; y la zona media o cuerpo del tendón.

Macroscópicamente los tendones sanos se caracterizan por ser de color blanco, brillante y rígido debido a su escasa vascularización. La composición microscópica del tendón incluye células, como tenocitos y tenoblastos, y una matriz extracelular (ECM) ^{11, 13,15}.

Las **células** como los tenocitos y los tenoblastos constituyen el 90-95% de los elementos celulares, el 5-10% restante están compuestos por los condrocitos, células sinoviales de la vaina del tendón y células vasculares. Los tenocitos son células responsables de la síntesis tanto del colágeno como de la matriz extracelular o sustancia fundamental, necesarias para la cicatrización. Estas células se ubican entre las fibras de colágeno, adoptando una disposición longitudinal en relación al tendón, las mismas tienen

un coeficiente respiratorio bajo, lo cual indica una actividad metabólica baja, pudiendo resultar en una cicatrización más lenta después de una lesión ^{11, 15,16}.

La **matriz extracelular** está compuesta por colágeno en un 30%, sustancia fundamental, elastina en un 2%, tejido conjuntivo y Tenascina C ^{11,13}.

El colágeno tipo I, es el principal componente del tendón, representando aproximadamente el 80% de su peso seco. Las fibras de colágeno se encuentran principalmente orientadas de manera longitudinal, aunque también presentan orientaciones transversales y horizontales. Estas fibras le proporcionan al tendón rigidez y resistencia a la tracción ante una fuerza y la flexibilidad propia de esta estructura ^{11, 13, 15,16}.

La sustancia fundamental que rodea el colágeno y los tenocitos está compuesta por agua, proteoglicanos, glicosaminoglicanos (GAG) y glicoproteínas. Este componente contribuye a las propiedades viscoelásticas del tendón, ayudando a organizar el tejido conjuntivo y a orientar y ordenar las fibras de colágeno.

La Tenascina C desempeña una función importante en la alineación y en la orientación de las fibras de colágeno, siendo abundante en la zona media del tendón, así como en la UMT y UOT ^{11, 15,16}.

En el tendón, el tejido conjuntivo lo encontramos en diferentes capas:

- El *endotendón*, que rodea un conjunto de fibras de colágeno para formar un fascículo. Este mantiene unido a los fascículos para formar la unidad del

9

tendón. Este tejido contiene vasos sanguíneos, fibroblastos, nervios y vasos linfáticos, constituyendo así el sistema vasculonervioso del tendón.

- El *epitendón*, vaina de tejido conectivo, que continúa del endotendón y recubre la superficie del tendón. Contiene el suministro vascular, linfático y nervioso del tendón.
- El *paratendón*, continua al epitendón, es una capa de tejido conectivo que rodea a los tendones y facilita el movimiento del tendón con respecto a otros tejidos. Esta capa está compuesta por colágeno tipo I y III ^{11, 13, 15,16}.

Las vainas sinoviales tendinosas se encuentran alrededor del tendón, localizándose en áreas sujetas a un mayor estrés mecánico, su función principal es reducir la fricción entre el tendón y los tejidos que lo rodean ^{11, 13, 15,16}.

El suministro de sangre del tendón proviene principalmente del músculo. Los vasos sanguíneos se originan desde microvasos en el perimio.

La irrigación del tendón es diferente en cada región del mismo. En la UMT los vasos sanguíneos del perimio muscular continúan entre los fascículos del tendón y tienen el

mismo tamaño que los vasos del musculo. En la porción media, en el cuerpo del tendón, el aporte vascular llega a través del paratendón o la vaina sinovial. Estos vasos son de menor tamaño, esto lleva a una perfusión deficiente en esta zona, lo que la convierte en una zona crítica en términos de lesiones. Los vasos que irrigan la UOT suministran sangre al tercio distal del tendón. Su aporte sanguíneo es menor y no contribuye en la vascularización del cuerpo del tendón ¹³.

La inervación del tendón es predominantemente aferente. Los nervios ingresan al tendón cerca de la UMT, donde forman plexos longitudinales, los cuales atraviesan y penetran en el septo del endotendón ¹³.

III.c. Definición e historia de la epicondilitis lateral

La epicondilitis fue descrita por primera vez por Runge en 1873, también conocida como codo de tenista, es una de las patologías más comunes que afecta la extremidad superior, provocando dolor en la cara lateral del codo y limitación de la función. Se la puede definir como una lesión por uso excesivo causada por una sobrecarga de los tendones extensores que se originan en el epicóndilo. El movimiento repetitivo de extensión de la muñeca y pronosupinación del antebrazo facilita esta lesión, iniciando un proceso degenerativo en el origen de los tendones ^{1, 5, 17}.

10

En este caso, el término epicondilitis o tendinitis, resulta inapropiado debido a que en los estudios histopatológicos no se observan células inflamatorias, sino que se encuentran cambios degenerativos, se trata de un proceso de degeneración angiofibroblástica que afecta la inserción del extensor carpi radialis brevis (ECRB). Esta condición se caracteriza por la presencia de una invasión de fibroblastos, hiperplasia vascular y fibras de colágeno desorganizadas. Por lo tanto, el término tendinosis parece ser el adecuado para describir esta condición. Sin embargo, en la actualidad, se prefiere el término tendinopatía para caracterizar cualquier cuadro doloroso con origen en un tendón. Este término es un descriptor genérico de las condiciones clínicas de los tendones y sus estructuras circundantes, derivadas del uso excesivo ^{1, 11, 18, 19}.

III.d. Epidemiología

La incidencia anual y prevalencia de esta patología oscila entre el 1 al 3%. Afecta tanto a mujeres como hombres por igual, sin predilección de género, apareciendo sobre todo en la cuarta y quinta década de la vida. Se estima que la epicondilitis lateral es diez veces más frecuente que la epicondilitis medial. Esta condición tiende a afectar con mayor frecuencia al miembro superior dominante. Se estima que aproximadamente el 40% de todas las personas experimentan algún síntoma de EL a lo largo de su vida ^{1, 5, 17, 20}.

Esta afección afecta tanto atletas como no atletas, si bien los tenistas representan menos del 10 % de los pacientes. Se ha observado que los tenistas sin experiencia tienen un mayor riesgo de desarrollar esta condición ^{5,17}.

III.e. Etiología

Esta patología puede deberse a una sobrecarga continua en los músculos epicondileos, es decir cualquier elemento que ejerza una gran tensión en estos músculos es un factor de riesgo para la epicondilitis. Sin embargo, también puede ocurrir después de un episodio único de sobrecarga brusca ^{1,5}.

Los principales factores de riesgo incluyen deportes, actividades o profesiones que implican movimientos repetitivos y forzados de los músculos extensores de la muñeca y los pronosupinadores del antebrazo. Ejemplo de estas pueden ser deportes como el tenis, así como profesiones como artistas, músicos, mecánicos, peluqueros, carpinteros, albañiles y electricistas. Además el tabaquismo, la edad avanzada, la obesidad, y antecedentes de otras enfermedades de la extremidad superior, como la enfermedad del manguito rotador, o el síndrome del túnel carpiano, también son factores que contribuyen a aumentar el riesgo de desarrollar esta afección ^{20, 21, 22}.

11

III.f. Fisiopatología: ¿Cómo se enferma el tendón?

La epicondilitis, como mencionamos anteriormente, se origina debido la sobrecarga constante de los músculos en la región epicondílea, ocasionada por su uso excesivo. Como consecuencia, se producen microrroturas en la zona tendinosa cercana a la unión con el hueso. Estas microrroturas suele comenzar en el origen del segundo radial externo y posteriormente se extiende a los músculos vecinos. En etapas tempranas esta condición provoca una respuesta inflamatoria, que con el tiempo desaparece y evoluciona a cambios degenerativos de los tendones, con la formación de microdesgarros, procesos de reparación inadecuada debido a que la lesión ocurre en una zona relativamente avascular y poco irrigada del tendón, con ausencia de células inflamatorias y tendinosis ^{1, 4, 23, 24}.

La aplicación de tensión a un tendón normalmente estimula el entrecruzamiento y la deposición de colágeno. Sin embargo, cuando esta tensión supera la capacidad de estiramiento del tendón, pueden ocurrir microdesgarros en la zona tendinosa, los cuales no son capaces de cicatrizar adecuadamente. La presencia de múltiples microdesgarros puede producir una desnaturalización irreversible de las proteínas de la matriz y la proliferación de tejido fibroso. La adaptación del tendón a los múltiples desgarros puede conducir a la tendinosis ^{3, 4, 21, 25}.

Estos microdesgarros provocan cambios degenerativos dentro del tendón que se conoce como tendinosis, donde el tejido normal es invadido por fibroblastos inmaduros, se

observan fibras de colágeno desorganizadas, un tejido de granulación vascularizado pero con gran escasez de células inflamatorias, hiperplasia de elementos vasculares, degradación de la matriz extracelular y cambios histopatológicos como la hiperplasia angiofibroblástica. El tejido de granulación que se forma presenta un aspecto grisáceo y fiable ^{3, 4, 21}.

La epicondilitis se caracteriza por cuatro etapas histológicas que resultan a partir de los microtraumatismos repetitivos. Estas son:

- Etapa 1: se presenta una respuesta inflamatoria que es reversible, que suele resolver por completo sin dejar alteraciones patológicas significativas.
- Etapa 2: se puede observar una concentración de fibroblastos, hiperplasia vascular y colágeno desorganizado, que se caracteriza por la degeneración angiofibroblástica.
- Etapa 3: la acumulación de cambios patológicos conduce a una falla estructural del tendón que puede manifestarse como ruptura parcial o total.
- Y por última, etapa 4: donde se produce una falla estructural acompañada de cambios adicionales, como fibrosis o calcificación ^{23, 25, 26}.

12

La superficie interna del tendón del ECRB carece de una adecuada irrigación sanguínea, particularmente cerca del epicóndilo lateral y distal a la inserción de los extensores. Esta característica hace que estas áreas sean mucho más vulnerables a los microdesgarros secundarios al trauma repetitivo, lo que aumenta la probabilidad de rupturas o empeoramiento de los síntomas. Con el paso del tiempo, se forma tejido cicatricial, el cual es más vulnerable a los traumas repetitivos, provocando con el tiempo más desgarros. Este ciclo de lesión y de reparación inmadura resulta en desgarros sustanciales, lo que a su vez altera la biomecánica normal del tendón y agrava los síntomas ^{4, 24}.

III.g. Presentación clínica

El síntoma principal es el dolor, el cual se localiza en la cara lateral del codo, específicamente en la prominencia ósea del epicóndilo y alrededor de él. Este dolor es unilateral y suele comenzar de forma insidiosa y progresiva. El mismo se irradia al antebrazo, a lo largo de la masa muscular extensora, y en ocasiones a la parte superior del brazo. Se desencadena y se agrava con la contracción de los músculos extensores durante distintas actividades que impliquen movimientos de extensión de muñeca y dedos contra resistencia, así como durante la supinación o pronación del antebrazo.

El dolor suele afectar la calidad de vida de los pacientes. La intensidad del mismo puede variar de leve e intermitente a severo y constante. Además del dolor, es común que los pacientes sientan debilidad a la hora de levantar o agarrar objetos ^{3, 25, 27, 28, 29}.

III.h. Diagnóstico

Para lograr un diagnóstico preciso, es fundamental realizar una historia clínica detallada y un examen físico completo, así como utilizar estudios de imágenes apropiados para descartar otros diagnósticos o cuando la sintomatología persiste a pesar del tratamiento conservador. El diagnóstico se basa principalmente en la clínica.

En la historia clínica, es importante recopilar información sobre antecedentes traumáticos, la ocupación y profesión del paciente, la mano dominante, las actividades cotidianas y recreativas, el inicio y la duración de los síntomas, episodios previos de dolor, factores que agravan los síntomas, tratamientos previos y el consumo de tabaco. Esta información le proporcionará al médico una visión completa del contexto en el que se desarrollaron los síntomas y ayudará a guiar el proceso diagnóstico y terapéutico ^{3, 18,30, 31,32}.

III.h.i. Medición de variables

El dolor se puede medir de forma objetiva mediante la escala visual analógica (EVA), que consiste en una línea recta donde 0 indica la ausencia de dolor y 10 el peor dolor

posible. Los pacientes deben marcar en la línea el punto que refleje su nivel de dolor. En la práctica clínica, el EVA se considera una herramienta válida y confiable para evaluar el dolor. Sin embargo, es importante reconocer que, si bien la EVA es útil, no es el único método disponible para evaluar el dolor, y en algunos casos puede ser necesario complementarla con otras medidas para obtener una evaluación más completa ^{7,30}.

La fuerza de agarre se evalúa utilizando un dinamómetro digital. Durante la evaluación el paciente se posiciona de decúbito supino, con el codo en extensión y antebrazo en pronación, desde esta posición se le pide al paciente que agarre el dinamómetro hasta el inicio de los síntomas. Se realizan tres pruebas de agarre con intervalos de 1 minuto entre cada una, posteriormente se calcula el promedio de estas tres pruebas para obtener un valor representativo de fuerza de agarre ³³.

La funcionalidad del codo se evalúa mediante el cuestionario PRTEE (Patient-Rated Tennis Elbow Evaluation), que consta de 15 ítems diseñados específicamente para medir el dolor y la discapacidad del antebrazo en pacientes con epicondilitis lateral. En este cuestionario los pacientes deben calificar sus niveles de dolor y discapacidad. Es una escala de 0 a 10. Consta de dos partes, la primera parte indaga al paciente sobre la cantidad y frecuencia de su dolor, mientras que la segunda parte se centra en la afección de sus actividades diarias debido al dolor y la discapacidad ⁷.

Además del PRTEE, otro cuestionario utilizado es el DASH (Disabilities of the Arm, Shoulder and Hand), es el más empleado para evaluar de forma global la función de la extremidad superior. Este cuestionario consta de 30 preguntas, a las que se le puede añadir

2 módulos adicionales dirigidos a deportista, artistas u otros trabajadores cuyas demandas funcionales exceden los valores contemplados por el cuestionario ³⁰.

III.h.ii. Examen físico

Durante el examen físico, se desencadena dolor a la palpación en el origen de la musculatura extensora. La zona de mayor dolor y de sensibilidad suele estar ubicada generalmente en el epicóndilo lateral y alrededor de él, y también en un punto situado anterior y distal al mismo. La palpación se realiza aplicando presión en la musculatura lateral del codo ^{18,22, 24}.

La exploración de la movilidad, tanto activa como pasiva suele ser normal en fases iniciales y no suele estar afectada. Sin embargo, en fases avanzadas puede ser dolorosa y la extensión puede estar disminuida. Los pacientes suelen referir pérdida de fuerza en los músculos epicondileos que suele ser consecuencia del dolor ^{18, 21,22, 30,34}.

14

Existen diferentes maniobras exploratorias de provocación que ayudan en la evaluación y diagnóstico de la epicondilitis lateral.

- *Prueba de la silla*: requiere que el paciente levante una silla con el miembro superior afectado, manteniendo el hombro en aducción, los codos extendidos, y los antebrazos en pronación. La prueba se considera positiva si al realizar la maniobra el paciente experimenta dolor en el epicóndilo lateral.

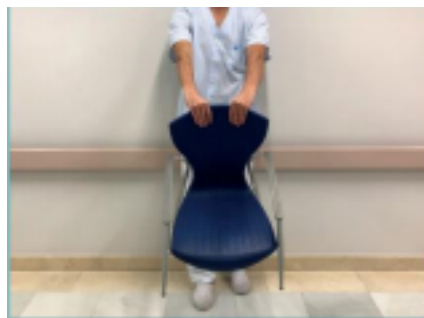

Figura 5: test de la silla ³⁰.

- *Test de Thompson*: el paciente se coloca con el codo en flexión, el antebrazo en pronación y la muñeca en flexión con el puño cerrado. Desde esta posición, se le pide al paciente que realice una extensión de muñeca contra la resistencia del examinador; mientras el examinador fija el codo con la otra mano apoyando el pulgar en el epicóndilo. La prueba se considera positiva si el paciente experimenta dolor súbito en la región epicondílea tras realizar la maniobra.

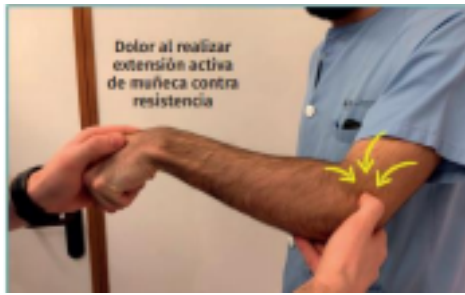

Figura 6: Maniobra de Thompson ³⁰.

- *Test de Maudsley*: el paciente se encuentra sentado o de pie. El examinador con una mano estabiliza el codo a evaluar, mientras que con la otra mano ejerce una resistencia a la extensión del tercer dedo del brazo afectado. El test se considera positivo si el paciente experimenta dolor durante la maniobra o si se observa debilidad muscular objetiva. Esto sugiere la presencia de epicondilitis lateral.

15

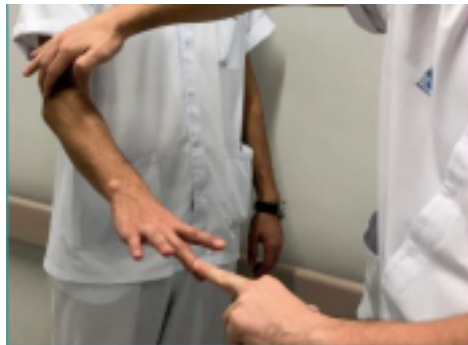

Figura 7: Test de Maudsley ³⁰.

Además de los test mencionados, existen otros que pueden resultar útiles en la evaluación de la epicondilitis lateral, como:

- *Maniobra de Mill*: paciente sentado o de pie con el codo extendido y el antebrazo en pronación. Desde esa posición, el examinador palpa el epicóndilo lateral con una mano y con la otra mano mueve pasivamente la muñeca en flexión palmar, estirando así lo extensores. La maniobra se considera positiva si el paciente experimenta dolor durante la maniobra.




Figura 8: Test de Mill ³⁰.

- *Prueba de Cozen:* paciente sentado o de pie, con el codo flexionado, el antebrazo en pronación, con el puño cerrado y la muñeca en abducción radial. Desde esta posición, mientras el paciente extiende la muñeca contra la resistencia del examinador, intenta extender el codo y flexionar la muñeca. Simultáneamente el examinador con la otra mano palpa el epicóndilo lateral. La prueba se considera positiva si el paciente experimenta dolor durante la prueba.

16

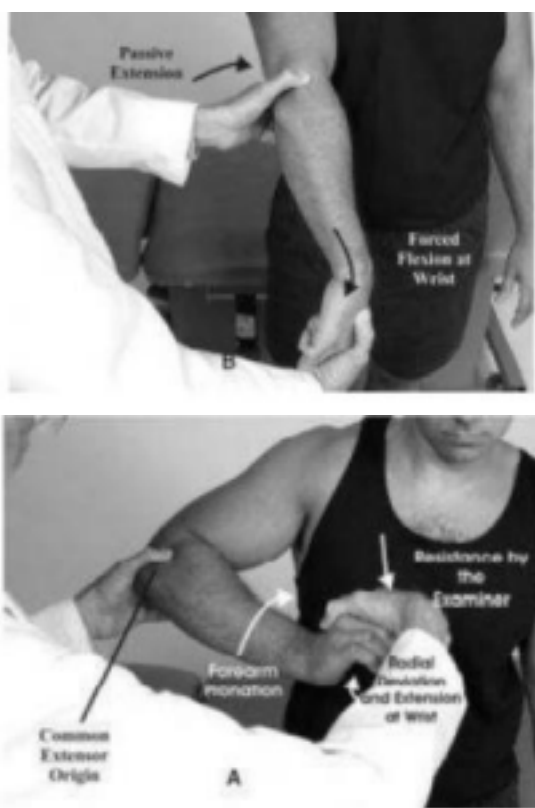

Figura 9: prueba de Cozen ¹¹.

- *Prueba de Borden:* prueba provocativa, se le pide al paciente que comprima un manguito de tensiómetro manteniendo una presión determinada ^{3,4,10,11,24,30}.

III.h.iii. Estudios complementarios

Aunque el examen físico suele ser suficiente para diagnosticar la epicondilitis lateral, las pruebas de imagen pueden ayudar a confirmar el diagnóstico y son útiles para realizar el diagnóstico diferencial.

Las radiografías son útiles para evaluar enfermedades óseas. En casos de epicondilitis de larga duración, se pueden observar calcificaciones en la inserción del ECRB. Generalmente, se realizan radiografías anteroposteriores y laterales del codo.

La ecografía es una herramienta muy útil para confirmar o descartar la epicondilitis lateral. Se pueden observar cambios estructurales como engrosamiento o adelgazamiento de los tendones, roturas, irregularidades óseas o depósitos de calcio.

El eco-Doppler va a permitir detectar neovascularización.

La resonancia magnética tiene una sensibilidad y especificidad cercanas al 100%. Permite identificar cambios como el aumento de la señal del tendón dentro o alrededor de la inserción, engrosamiento del tendón o colección de líquido. Proporciona información más detallada que la ecografía, se limita a mostrar la extensión y el tamaño del desgarramiento del tendón. Dentro de las ventajas de la resonancia se incluye la reducción de la variabilidad intraoperador, ayuda a confirmar el diagnóstico, es útil también para descartar patologías articulares o ligamentosas.

La ecografía y la resonancia magnética son las modalidades de imagen más utilizadas ^{1, 18, 30, 35}.

17

III.h.iv.Diagnóstico diferencial

La epicondilitis es la patología que con más frecuencia provoca dolor en el codo. Sin embargo, existen otras condiciones que presentan sintomatología similar, dentro de las cuales se encuentran:

- *Síndrome del túnel radial*: se caracteriza por la compresión del nervio interóseo posterior en el tercio proximal del antebrazo, y puede ser desencadenado por traumatismo o sobreuso. En el 5% de los pacientes el síndrome del túnel radial, pueden coexistir con la epicondilitis lateral, compartiendo características clínicas similares. La presentación clínica se asemeja a la EL, estos pacientes manifiestan un dolor en la cara lateral del codo, generalmente ubicado 5 cm distal al epicóndilo lateral, en el dorso del antebrazo y presentan disestesias. La presencia de cualquier síntoma motor es más indicativo de síndrome del nervio interóseo posterior. El síntoma inicial del síndrome suele ser la debilidad de la mano, principalmente en la extensión de muñeca y dedos.

El test de supinación contrarresistencia suele desencadenar dolor en estos pacientes, mientras que en la EL es negativo.

Para diferenciar entre epicondilitis y síndrome del túnel radial se puede realizar el test del rascado o Scratch Collapse Test.

La prueba de extensión resistida de la muñeca puede no ser dolorosa en el síndrome del túnel radial, pero sí en la EL. La extensión resistida del pulgar y el índice puede ser dolorosa en el síndrome del túnel radial, pero no en la epicondilitis lateral. La

supinación resistida del antebrazo puede ser dolorosa en el síndrome del túnel radial debido a la compresión del nervio radial (PIN) dentro del músculo supinador. • *Plica sinovial*: se caracteriza por dolor en el codo, especialmente en la parte posterior de la articulación, que se manifiesta a la palpación. Los pacientes también experimentan dolor al final de la extensión y durante la supinación del antebrazo. Además, durante el movimiento, puede observarse un chasquido o resalto en la articulación afectada.

- *Artrosis*: el dolor articular se manifiesta inicialmente en los extremos de movimiento, y cuando la enfermedad progresa se presenta en el rango medio de movimiento, acompañado de rigidez articular y limitación de la movilidad. En radiografías, se observa pinzamiento del espacio articular, formación de osteofitos y presencia de cuerpos libres.
- *Osteocondrosis disecante*: esta condición afecta a adolescentes del sexo masculino mayores de 10 años que realizan actividades que implican levantamientos del

18

miembro superior por encima de la cabeza, como lanzadores, generalmente suele manifestarse en el brazo dominante. El dolor en la cara lateral del codo es insidioso y se relaciona con la actividad física o con la extensión máxima. La pérdida de la extensión precozmente y la posibilidad de presentar bloqueos óseos son características comunes. En radiografías, se puede observar el defecto óseo.

- *Inestabilidad posterolateral*: esta condición surge como resultado de un traumatismo previo o antecedentes de luxación en la articulación del codo. Los pacientes suelen referir dolor mecánico, así como chasquidos o resaltos al llegar a la mitad del arco de extensión con el antebrazo supinado. Las pruebas diagnósticas como el Pivot shift test, Stand up test y Push up test se consideran positivas si tienden a reproducir los síntomas de inestabilidad, aprensión y la dislocación de la cabeza del radio.
- *Radiculopatía C6-C7*: se caracteriza por presentar dolor en la cara lateral del codo y antebrazo. Se sospecha esta afección cuando el dolor cervical se irradia al brazo y el antebrazo. Los síntomas suelen manifestarse durante los movimientos de la columna cervical ^{11, 18, 30,36}.

III.i. Medidas preventivas

Es fundamental proporcionar a los pacientes asesoramiento sobre medidas preventivas para evitar la tensión y el uso excesivo. En términos de ergonomía, se recomienda limitar movimientos repetitivos de agarre, evitar movimientos repetitivos de muñeca, mano, antebrazo y codo, así como tomar descansos regulares durante las actividades para evitar que se incremente la carga del tendón. Es importante evitar los extremos de los rangos de movimiento, tanto en flexión como extensión. Además, se aconseja evitar levantar objetos pesados con el brazo completamente extendido y en

pronación; en su lugar, realizar trabajos o levantamientos de peso con el codo ligeramente flexionado. Es importante realizar modificaciones en el entorno laboral para promover una buena postura y evitar mantener posturas fijas durante periodos prolongados ^{17, 37,38}.

III.j. Tratamiento

El enfoque terapéutico debe centrarse en el manejo del dolor, la preservación del rango de movimiento, el fortalecimiento de la musculatura, la resistencia de prensión y la recuperación de la función normal. Inicialmente se prioriza un tratamiento conservador, con una gran variedad de modalidades terapéuticas disponibles ^{1,21}.

19

III.j.i.Tratamiento farmacológico

III.j.i.a. Antiinflamatorios no esteroideos (AINES)

Los AINES pueden utilizarse como tratamiento inicial, ya que proporcionan alivio del dolor a corto plazo. Estas intervenciones ayudan a reducir la inflamación tendinosa y disminuyen la tensión en el tendón. A pesar de que la epicondilitis lateral se caracteriza por ser una condición no inflamatoria, se cree que los AINES ayudan a reducir el dolor al disminuir la sinovitis asociada o la inflamación del tejido adiposo y muscular circundante. Los antiinflamatorios no esteroideos tópicos mejoran el dolor a corto plazo en comparación con el placebo. En cuanto a los AINES vía oral, la evidencia sobre su efectividad no es concluyente y se sospecha de efectos beneficiosos a corto plazo. Es importante tener en cuenta que su uso excesivo puede causar efectos adversos como problemas gastrointestinales y renales ^{1, 4,39}.

III.j.i.b. Inyecciones de corticosteroides

Se ha recomendado el uso de infiltraciones de corticosteroides en el punto doloroso o de máxima sensibilidad, utilizando una técnica aséptica. Estas inyecciones son de uso frecuente, y constituyen la principal modalidad de tratamiento para la epicondilitis lateral. Se ha observado que las inyecciones son efectivas a corto plazo para aliviar el dolor, con un efecto transitorio que suele durar de dos a seis semanas, por lo contrario de 12 semanas a 12 meses no se ha evidenciado ningún beneficio adicional. Es importante destacar que la infiltración se puede repetir hasta 3 veces en un periodo de 6 semanas. No obstante, se desaconseja su uso repetitivo debido a la posibilidad de producir efectos secundarios, como cambios en la coloración de la piel (pigmentación de la piel), atrofia muscular, infección, roturas tendinosas, disminución en la producción de colágeno y disminución de la replicación de tenocitos. A pesar de estos riesgos, las infiltraciones permiten un inicio más rápido del programa de rehabilitación ^{1, 4, 28, 40}.

III.j.i.c. Inyecciones de plasma rico en plaquetas (PRP)

El plasma rico en plaquetas, consiste en plasma sanguíneo con una concentración de plaquetas, las cuales contienen factores de crecimiento cruciales para iniciar y acelerar la reparación y regeneración de los tejidos. La técnica implica la extracción de sangre del paciente, la centrifugación y la reinyección del plasma en el epicóndilo lateral. Las plaquetas liberan diversas moléculas bioactivas, como factores de crecimiento y citoquinas, que desempeñan un papel clave en las etapas de la curación de la inflamación, la proliferación celular y la remodelación de tejidos. Estas proteínas bioactivas inician y promueven la curación y reparación del tejido conectivo, promueven el desarrollo de nuevos vasos

20

sanguíneos y estimulan la curación. Las inyecciones PRP representan una opción valiosa para pacientes que no son candidatos a la cirugía^{21, 39,41}.

III.j.i.d. Toxina botulínica

La inyección de toxina botulínica actúa bloqueando la liberación de acetilcolina a nivel presináptico, lo que resulta en la parálisis del aparato extensor, y la disminución del tono muscular, lo que permite la curación y la cicatrización del mismo con disminución de la tensión en la inserción del ECRB, lo cual podría ser beneficioso para aliviar el dolor^{1,4, 21}.

III.j.i.e. Inyección de sangre autóloga

Se postula que estas inyecciones estimulan una respuesta inflamatoria, que proporciona los nutrientes necesarios para promover la curación del tejido afectado. Sin embargo, no se han observado beneficios a largo plazo, su uso solo se recomienda en pacientes refractarios que no han respondido a otras modalidades de tratamiento^{21,41}.

III. j.ii. Tratamiento rehabilitador

III.j.ii.a. Terapia manual y masaje

La terapia manual es una herramienta importante en el tratamiento de la epicondilitis lateral, proporciona beneficios a corto plazo, especialmente cuando se combina con ejercicios. Consiste en varias movilizaciones y manipulaciones pasivas de tejidos blandos para mejorar el dolor, el ROM y la movilidad. El objetivo de la terapia manual es mejorar la extensibilidad del tejido y corregir posibles anomalías biomecánicas. Las técnicas más comunes incluyen el deslizamiento lateral cubital-humeral y el deslizamiento posteroanterior de la cabeza del radio. Estas técnicas se pueden aplicar utilizando el concepto de Mulligan, que consiste en una movilización articular suave por parte del terapeuta y un movimiento activo por parte del paciente. Se ha demostrado que esta técnica aumenta la fuerza de prensión manual, reduce el dolor y mejora la funcionalidad, entre otros beneficios. Además

se pueden utilizar métodos posteriores a la movilización de Mulligan, combinando movimientos que producen dolor con una movilización sostenida. Las movilizaciones o masajes profundo pueden tener varios efectos beneficiosos, por ejemplo pueden realinear las fibras de colágeno, romper adherencias y tejido cicatrizal, y facilitar la regeneración del tejido debido a la hiperemia ^{4, 5,18, 39}.

III.j.ii.b. Terapia con ejercicios

La evidencia respalda que el ejercicio de fortalecimiento es una herramienta terapéutica fundamental para incrementar la fuerza, aliviar el dolor y mejorar la función en la epicondilitis lateral. Se cree que el ejercicio estimula la remodelación de los tendones y provoca respuestas adaptativas musculares. Se han llevado a cabo varios ensayos para evaluar programas de fuerza, y han encontrado que el ejercicio graduado excéntrico es más beneficioso que el ejercicio graduado concéntrico, especialmente los ejercicios excéntricos de fortalecimiento de los músculos extensores de la muñeca.

Los ejercicios de fortalecimiento se clasifican en tres grupos: isométricos, excéntricos y concéntricos, siendo los ejercicios excéntricos la elección primaria. En pacientes con una forma crónica de la enfermedad, producen una regresión más rápida y significativa del dolor, lo que lleva a una menor necesidad de ausencias laborales, consultas médicas y una mejor capacidad para trabajar. Sin embargo, aún no se sabe cuál es la dosis óptima, en cuanto a intensidad, duración y frecuencia del ejercicio ^{5, 11,39, 42}.

III.j.ii.c. Modificación y reducción de actividades

Modificar la actividad y evitar el exceso de trabajo son aspectos esenciales en el tratamiento de la epicondilitis lateral. Al levantar un objeto, se recomienda girar la palma de la mano hacia arriba, en posición de supinación de antebrazo, para transferir las fuerzas del epicóndilo lateral al medial, y aliviar el dolor lateral del codo. Los pacientes con EL deben corregir hábitos de vida y reducir actividades que causen dolor para disminuir la carga repetitiva sobre el tendón afectado, como evitar ejercicios con la palma de la mano hacia abajo, en pronación de antebrazo. El reposo o el descanso relativo pueden prevenir el daño o detener la lesión, además pueden aliviar el dolor y eliminar la sobrecarga mecánica, facilitando la curación del tendón mediante la restricción y la adaptación de las actividades. No obstante, se debe evitar la inmovilización completa para prevenir la atrofia muscular y el desacodicionamiento. La carga de tracción del tendón estimula la síntesis de colágeno y promueve la alineación normal de las fibras de colágenos recién formadas ^{3,37, 43}.

III.j.ii.d. Órtesis

Las órtesis son ampliamente utilizadas en el tratamiento de la epicondilitis, y pueden ser efectivas al reducir la tensión en la zona de origen de los músculos extensores, así como disminuir la sobrecarga de los mismos. Dos de las órtesis más comúnmente utilizadas son la férula en flexión dorsal, diseñada para relajar la musculatura extensora de la muñeca, y la banda de antebrazo, que se coloca sobre el antebrazo y ejerce presión sobre la musculatura

22

extensora del mismo, con lo que limita la contracción completa y por lo tanto la tensión en las inserciones proximales del epicóndilo. Sin embargo, es importante tener en cuenta que los pacientes pueden experimentar molestias y dificultades para realizar ciertas actividades, como la extensión de muñeca, como resultado del uso de estas órtesis. A pesar de este inconveniente, una ventaja significativa es que estas protegen a los pacientes de la hipersensibilización ante traumatismos mínimos en la zona afectada.

El uso de aparatos ortopédicos de contrafuerza puede aliviar el dolor al presionar sobre los músculos extensores del antebrazo, lo que ayuda a inhibir y dispersar el estrés en el origen del ECRB afectado, reduciendo así la tensión generada a nivel de los tendones extensores. Esta acción permite un mayor tiempo de reparación y facilita el proceso de reparación.

Aunque estos tratamientos son ampliamente utilizados, actualmente no hay suficiente evidencia para determinar su eficacia. Tampoco existe evidencia que sugiera que uno de estos dos sistemas de órtesis sea superior al otro. No obstante, los aparatos ortopédicos pueden ser una opción de tratamiento razonable, especialmente para pacientes más jóvenes, menores de 45 años, y a corto plazo ^{1, 3, 19, 39}.

III.j.ii.e. Terapia de ondas de choque extracorpóreas

Las ondas de choque extracorpóreas (ESWT) son una terapia respaldada por la literatura como una modalidad de fisioterapia beneficiosa para el alivio del dolor en la epicondilitis lateral. Sin embargo el uso de ESWT ha sido objeto de mucho debate en la literatura en cuanto a su utilidad clínica. Actualmente, no hay datos definitivos que justifiquen su uso.

El mecanismo exacto por el cual las ondas de choque extracorpóreas mejoran la sintomatología no se conoce completamente. Algunas teorías sugieren que pueden estimular la cicatrización, inducir la formación de nuevos vasos sanguíneos (neovascularización) y bloquear e inhibir los nociceptores (receptores del dolor). Es importante tener en cuenta que esta terapia no puede revertir la patología subyacente, pero si mejorar los síntomas. Por lo general parece tener utilidad en cuadros dolorosos crónicos, cuando los síntomas persisten durante más de seis meses o cuando han fracasado otras

modalidades terapéuticas. La evidencia sobre la efectividad de la aplicación de ESWT para la EL es variada debido a la heterogeneidad de los estudios. Sin embargo el uso de ESWT en combinación con otras modalidades fisioterapéuticas puede resultar útil en el tratamiento de la epicondilitis lateral ^{1, 3, 5, 11,18}.

23

III.j.ii.f. Laser

La evidencia disponible acerca de esta terapia es limitada, pero indica que puede tener efectos beneficiosos sobre el dolor a corto plazo. Este efecto puede ser superior cuando se combina con un programa de ejercicios ¹¹.

III.j.ii.g. Acupuntura y punción seca

La acupuntura se emplea en el tratamiento de diversos trastornos musculoesqueléticos, y la epicondilitis lateral no es una excepción. Se considera un tratamiento alternativo simple, seguro y económico para el dolor, incluido el dolor de la epicondilitis lateral. El objetivo de la acupuntura es estimular el proceso de curación, reducir las molestias y la inflamación, mejorar la circulación sanguínea y fortalecer el tendón. Sin embargo, no existe evidencia concluyente sobre su eficacia, y su efecto puede no extenderse más allá de las 24 horas. La literatura indica que la acupuntura puede ser beneficiosa para aliviar las molestias a corto plazo ^{11, 20,39}.

La punción seca es una terapia invasiva que implica el uso de agujas y puede aplicarse mediante una técnica profunda sobre los puntos gatillos miofasciales, los cuales pueden encontrarse en el ECRB, extensor común de los dedos y supinador largo. Esta terapia puede inducir la modulación del dolor y mejorar los síntomas en pacientes con epicondilitis. Tras la aplicación de la punción seca, se recomienda realizar una isquemia postpunción y continuar el tratamiento con técnicas manuales ^{11,18}.

III.j.ii.h. Kinesiotaping

Generalidades

El vendaje neuromuscular, también conocido como kinesiotaping, es una modalidad de tratamiento no invasiva que se emplea en distintas situaciones clínicas con fines terapéuticos. En los últimos años, se convirtió en una técnica imprescindible en la práctica fisioterapéutica. Esta técnica permite incidir en el sistema nervioso central mediante estímulos, desencadenando respuestas neurofisiológicas ^{45, 46}.

El kinesiotaping llegó a Sudamérica hace aproximadamente una década, inicialmente se aplicaba en deportistas. Sin embargo, esta técnica fue desarrollada en la década del 1970 por el médico quiropráctico de nacionalidad japonesa, el Dr. Kendo Kase, y fue oficializada en 1979. Desde entonces, su uso se ha extendido por todo el mundo ⁴⁵.

El tape neuromuscular se basa en mantener activa la funcionalidad neuro-senso muscular. Este método se basa en los principios de la kinesiología, busca la rehabilitación a través del movimiento. Fue desarrollado para facilitar el proceso de curación natural del

24

cuerpo, proporcionando apoyo y estabilidad a los músculos y articulaciones sin restringir el movimiento ^{45,46}.

Este vendaje se diferencia de los vendajes tradicionales por su forma de aplicación, su sencillez, su duración, y la aceptación y comodidad por parte de los pacientes. A diferencia de otros vendajes, sus beneficios estimulan los receptores de la piel, músculos, ligamentos, lo que mejora la circulación sanguínea y linfática.

Una característica única de este vendaje es que su efecto persiste todo el tiempo que el paciente lo tenga aplicado, proporcionando un tratamiento continuo las 24 hs del día. Esto implica un micromasaje en la zona lesionada o dolorida, que junto con el movimiento propio del músculo y el micromasaje de las vendas, ayuda a reducir el dolor, y a mantener los estímulos sensoriales y motores, acelerando los procesos neurofisiológicos que permitirán al paciente retornar a las actividades de la vida diaria o deportiva ^{45,47}.

El kinesiotaping es una técnica terapéutica alternativa que está ganando cada vez más reconocimiento y eficacia en el tratamiento kinésico. Recientemente se ha vuelto más popular en el tratamiento de epicondilitis lateral. Una de las ventajas de este método es que se puede combinar con otras modalidades de fisioterapia. La literatura sugiere que su efectividad aumenta cuando se emplea en combinación con otras técnicas terapéuticas ^{5, 45}.

Para entender mejor los efectos del kinesiotaping es importante destacar la estrecha interrelación entre la piel, las fascias y los tejidos musculoesquelético del cuerpo. Las fascias son estructuras de tejido conectivo presentes en todas las regiones del cuerpo, desde la cabeza hasta los pies, que rodean y conectan todas las estructuras corporales de manera continua e interrumpida. Están compuestas principalmente por colágeno y elastina, lo que les otorga resistencia y elasticidad. La capa más profunda de la piel, la hipodermis, está unida a la fascia superficial, que se extiende desde la subdermis hasta la fascia muscular. En su recorrido profundo, la fascia superficial se conecta con el sistema miofascial. Por lo tanto, los estímulos y efectos mecánicos generados en la piel se transmiten a las fascias y estas se encargan de transmitir esos efectos a los demás tejidos como los músculos, ligamentos y articulaciones ^{45, 46}.

Efectos del kinesiotaping

Los efectos del vendaje están relacionados con la propiedad de elasticidad del material utilizado. La venda tiene la capacidad de acortarse y alargarse, lo que genera un estímulo sobre la piel y fascia, provocando distintos efectos, desde mecánicos hasta

neurofisiológicos. Como se mencionó anteriormente, el tape neuro muscular ejerce una

25

tracción continua sobre la piel, lo que activa constantemente los recetores dérmicos, faciales y musculares.

- *Efectos sobre la circulación sanguínea y drenaje linfático:* se realiza mediante la elevación de la venda sobre la piel. Al movilizar la epidermis sobre la dermis crea un espacio que reduce la presión, lo que mejora la circulación sanguínea y facilita la función de drenaje del sistema linfático. Este cambio de presiones incrementa el drenaje. Esta acción es beneficiosa ante procesos inflamatorios, ya que facilita la eliminación de los mediadores químicos y desechos tisulares ^{45, 46,47}.
- *Efecto analgésico,* al aplicar el vendaje sobre la piel, se produce una elevación de la misma, lo cual produce una disminución de la presión intersticial, y por ende la activación de los nociceptores. Este efecto también se debe, a la normalización de la circulación sanguínea y su posterior evacuación linfática. Además, se debe a la activación del sistema de analgesia natural del organismo mediante la liberación de endorfinas y encefalinas. Otra teoría es que el efecto analgésico se debe a la estimulación de las fibras A alfa y beta por el vendaje neuromuscular, las cuales tienen una velocidad de conducción rápida, y llegan primero a los centros nerviosos espinales y supraespinales, lo cual impide que otras sensaciones sean percibidas, como las dolorosas ^{45, 46,47}.
- *Efecto sobre el tono muscular,* el vendaje puede influir sobre el tono muscular. Dependiendo de la dirección de aplicación de la venda, podemos activar o disminuir la actividad neuromuscular. Para aumentar el tono, se inicia el vendaje en el origen del músculo, lo que provoca el acortamiento de las fibras musculares. Por lo contrario, si buscamos relajar el músculo, iniciamos el vendaje en la inserción del mismo, lo que lleva a una elongación de las fibras musculares. A través de este efecto, podemos reducir la fatigabilidad, mejorar la contractibilidad, así como la elasticidad y flexibilidad muscular ^{45,47}.
- *Efecto sobre el soporte articular,* se debe a la acción biomecánica mediante la correcta alineación de los segmentos corporales. La tensión aplicada a la venda estimula los mecanismos receptores y la respuesta es la corrección postural ^{45, 47}.
- *Efecto neurorreflejo,* es debido a la relación, a la inervación común de piel, músculos, esqueleto y vísceras. Con el estímulo aferente que aplicamos con la cinta podemos influir sobre el dermatoma, miotoma, esclerotoma y viscerotoma ⁴⁷. • Acción propioceptiva ^{45,47}.

Características de la venda

La venda presenta características específicas que la distinguen de otras, entre las cuales se incluyen:

- El tape neuromuscular es una venda elástica de algodón adherida a un papel protector, con una capa de pegamento hipoalergénico.
- En la capa de pegamento se observa un patrón especial con ondulaciones que permiten la ventilación de la piel a través de poros, esto evita que la venda no produzca olor, y contribuye a que la misma permanezca mucho más tiempo pegada.
- Esta venda tiene características muy similares a las de la piel, ya que iguala su elasticidad, pudiendo estirarse hasta un 140% en sentido longitudinal, por el contrario en sentido transverso es totalmente inelástica. Además la venda posee el mismo grosor y peso que la piel.
- La cinta viene con un preestiramiento de fábrica, es decir con una elasticidad de base del 10%.
- La venda se puede mojar, es decir, es resistente al agua.
- Una vez pegada sobre la piel debemos frotar para aumentar la temperatura y que esta se adhiera. La capa de pegamento adquiere la temperatura corporal una vez aplicada, es decir el calor del cuerpo la activa dándole una mejor adherencia ^{45,}

^{46,47}.

Pautas generales a tener en cuenta, independientemente de la técnica de aplicación que se vaya a utilizar

1. Preparación de la piel: antes de aplicar la cinta, la piel debe estar limpia, seca y libre de cremas, aceites y transpiración. Podemos limpiar la piel con alcohol para garantizar una superficie adecuada para la adhesión de la cinta.
2. Es recomendable depilar el vello de la zona donde se coloca la cinta para favorecer su adhesividad, ya que la presencia de vello puede interferir en la adherencia de la venda.
3. Se deben recortar los ángulos (extremos) de la cinta en forma redondeada para garantizar una mayor durabilidad de pegado.
4. La piel debe ser homogénea y no debe estar estirada al momento de aplicar los anclajes para evitar irritaciones o incluso lesiones cutáneas.
5. Los anclajes son pegados siempre sin aplicar tensión.

6. Después de colocar la cinta sobre la piel, se debe frotar para aumentar la adhesividad.
7. Cuando sea necesario retirar la cinta se debe hacer con precaución y mojándola. Se retira siguiendo un movimiento de proximal a distal o viceversa, según la dirección que cause menos molestias al paciente.
8. Es normal experimentar sensaciones de picores después de aplicar la cinta. Sin embargo, si estas sensaciones persisten durante un tiempo prolongado, se considera retirar la misma ^{45,47}.

Acción de la elasticidad según la dirección de su aplicación

Para cada técnica se aplica una tensión diferente:

- Cuando se pega el primer anclaje y se extiende la cinta sin aplicar tensión en la dirección opuesta, esta tiende a retraerse del segundo anclaje hacia el primero.
- Por otro lado, cuando se pega el primer anclaje, y se aplica tensión del material hacia otro lado, el material no se retrae, sino que ejerce una tracción hacia el segundo anclaje.
- Se produce una retracción hacia el centro de la cinta, cuando se tensa el material de forma simétrica desde su parte central, y se fijan los anclajes al mismo tiempo.

Cuando se aplica una tensión del 100%, al estirarse completamente, la cinta no puede volver a su posición inicial, perdiendo así su capacidad de retraerse hacia el primer anclaje ⁴⁵.

Formas de aplicación

- Técnica en Y, alrededor del vientre muscular.
- Técnica en I, por encima del vientre muscular, en el punto de dolor.
- Técnica en X, desde el punto central alrededor del vientre muscular.
- Técnica en pulpo, para drenaje linfático.
- Técnica en estrella, para aumentar el espacio ⁴⁷.

Técnicas de aplicación

La forma en la que se coloca la venda depende del efecto deseado. Existen diversas técnicas de aplicación, cada una con un objetivo específico⁴⁸. Entre ellas se incluyen:

Técnicas musculares, como mencionamos anteriormente el vendaje neuromuscular tiene la capacidad de regular el tono muscular, y según la dirección en la que se aplica la venda podemos aumentar o disminuir dicho tono. Si aplicamos el vendaje desde la inserción del músculo hacia el origen, nuestro objetivo será la reducción de actividad, o disminución del tono muscular en los músculos que están sobrecargados. Por otro lado, si aplicamos el vendaje desde el origen hacia la inserción del músculo, nuestro objetivo será la activación o aumento del tono muscular ^{45, 46, 47}.

Técnicas para ligamentos y tendones: estas dos técnicas son similares, generan un estímulo propioceptivo, buscando proporcionar soporte a los ligamentos y a los tendones lesionados. Promueven la estimulación de los mecanorreceptores y todos los receptores presentes en la piel, fascias y músculos, proporcionándole información al sistema nervioso central, el cual influye en la regulación del movimiento normal, ofreciendo una sensación de apoyo y estabilidad ⁴⁶.

Técnicas de corrección mecánica, se utilizan para mejorar o corregir la biomecánica articular y del tejido blando al estimular la piel sensorialmente mediante la tensión del tape neuromuscular. El objetivo de esta técnica es corregir una posición articular defectuosa o estimular una postura o movimiento específico, al mismo tiempo que frena o inhibe una postura o movimiento patológico. Se busca estimular los propioceptores para desencadenar respuestas en el sistema nervioso central que mejoren tanto la posición como el movimiento articular ^{45, 46}.

Técnica fascial, el objetivo de esta técnica es realinear el movimiento fascial utilizando el kinesiotaping en combinación con el movimiento de la piel. Esta técnica ayuda a dirigir la fascia hacia la dirección adecuada, hacia donde los síntomas disminuyen ⁴⁵.

Técnica para aumentar espacios, indicada para el manejo del dolor, ya sea en un músculo, una articulación u otras estructuras. Se comienza identificando el punto de máximo dolor, y se coloca una venda por encima de ese punto. Esta técnica potencia el efecto elevador de la venda quitando la tensión en el tejido subcutáneo y aumentando el espacio ^{45, 46, 47}.

Técnica linfática, el objetivo de la misma es mejorar la microcirculación y disminuir el edema. Esta técnica se basa en el efecto de elevación de la piel, que contribuye a reducir la presión entre los tejidos cutáneos, favoreciendo la apertura de los capilares linfáticos iniciales y promoviendo la reabsorción de líquido y macromoléculas para facilitar el drenaje linfático. Las tiras al retraerse generan una elevación en la piel, lo que facilita la eliminación

del edema al direccionar el fluido hacia una vía linfática menos congestionada, a través de los ganglios linfáticos ^{45, 46, 47}.

En el tratamiento de la epicondilitis lateral, además de las técnicas musculares para relajar la musculatura y reducir el tono muscular, lo cual contribuye a la disminución del dolor, es beneficioso aplicar técnicas de corrección fascial del epicóndilo. Esto implica llevar la fascia hacia donde los síntomas disminuyen, de lateral a medial. Además, se pueden utilizar técnicas de aumento de espacio para aliviar el dolor y drenar el líquido y sustancias irritativas que se encuentran acumuladas en la región afectada.

Una técnica muscular adecuada para abordar la epicondilitis lateral consiste en aplicar una tira en forma de I desde la inserción hacia el origen de los músculos extensores de la muñeca (músculos epicondileos), que suelen estar sobrecargados en este tipo de lesión ⁴⁵.

Contraindicaciones

- No aplicar en trombosis, el vendaje mejora la circulación sanguínea por lo que potencialmente se podría desprender el trombo formando un embolo.
- No aplicar sobre heridas abiertas o con puntos de sutura, ya que el vendaje no es estéril. Sin embargo una vez retirados los puntos de sutura o si estuviesen se puede aplicar alrededor de la herida para aumentar la circulación y acelerar la cicatrización.
- No se debe aplicar en caso de edemas generalizados causados por problemas renales o cardíacos, el aumento de la circulación puede ejercer una carga adicional sobre la función renal o cardíaca.
- No aplicar en zonas de presencia de carcinomas o metástasis sin una evaluación e indicación médica previa.
- Durante el embarazo evitar aplicar en zonas segmentales que puedan influir en el útero.
- No aplicar en casos de irritación, alergia o alteraciones cutáneas.
- No aplicar en el caso de heridas hipertróficas o queloides que se encuentra en actividad.
- En paciente con diabetes, se debe tener precaución debido a la falta de sensibilidad en la piel, por lo que no está estrictamente prohibido pero se recomienda tener mucho cuidado al aplicar el vendaje.

- Evitar en caso de fracturas, alteraciones de la circulación y traumatismos graves

45,47

III. j.iii. Tratamiento quirúrgico

La mayoría de los pacientes con epicondilitis lateral responden favorablemente a medidas conservadoras y no requieren intervención quirúrgica. Esta última opción se reserva para casos de dolor persistente y disfunción que han fracasado con tratamiento conservador durante un periodo de 6 a 12 meses. Se estima que aproximadamente entre el 4 y el 11% de los pacientes necesitan cirugía. Entre las técnicas quirúrgicas disponibles se incluyen los procedimientos abiertos, artroscópicos y percutáneos.

III.j.iii.a. Cirugía a cielo abierto

La cirugía abierta implica realizar una incisión sobre el epicóndilo lateral, seguida de la identificación y extirpación del tendón degenerado, que generalmente corresponde con el origen del ECRB. Luego, la estructura del tendón puede ser reparada, reinsertada, alargada o fijada mediante perforación o decorticación del epicóndilo.

Una técnica comúnmente empleada, descrita por Nirschl y Pettrone, comprende la extirpación de la zona degenerativa del ECRB, la decorticación o perforación de la zona del epicóndilo lateral, y la reparación anatómica del ECR.

A pesar de que los resultados de la cirugía suelen ser satisfactorios, es importante mencionar algunas desventajas de la cirugía, estas incluyen la debilidad muscular de los extensores de la muñeca como posible secuela, así como complicaciones como la inestabilidad del codo en caso de una liberación excesiva, infección, formación de hematomas, lesiones nerviosas o la aparición de calcificaciones postoperatorias ^{1,3, 19, 39}.

III.j.iii.b. Liberación artroscópica

Este procedimiento se considera una opción quirúrgica mínimamente invasiva, ya que limita el daño tisular y permite una excelente visualización durante la operación. Consiste en el desbridamiento del extensor radial corto del carpo, se realiza a través de dos portales artroscópicos, un portal de visualización anterolateral y otro anteromedial. Las principales ventajas de este procedimiento incluyen una recuperación más rápida, un retorno al trabajo más veloz y la capacidad de abordar cualquier patología intraarticular gracias a la visualización detallada de la articulación del codo. Sin embargo, es importante tener en cuenta que este procedimiento puede ser desafiante, requiere más tiempo que la cirugía abierta y conlleva un riesgo de lesión nerviosa del nervio radial y del ligamento colateral cubital lateral ^{3, 39}.

31

III.j.iii.c. Liberación percutánea

El abordaje quirúrgico percutáneo se emplea principalmente para liberar el origen del

tendón extensor común, mediante una incisión en el punto medio del epicóndilo lateral. Esta técnica se considera segura, fiable y rentable. Sus beneficios incluyen un tiempo de recuperación más breve y una incisión menor en comparación con el tratamiento abierto. Se han reportado resultados satisfactorios a mediano plazo en el alivio del dolor con este enfoque percutáneo.

Una técnica novedosa conocida como tenotomía percutánea guiada por ecografía ha surgido como un tratamiento seguro y efectivo para la epicondilitis lateral. Consiste en realizar una incisión de aproximadamente 5 mm y utilizar energía ultrasónica para eliminar el tejido del tendón afectado. Esto crea una lesión aguda, y una reacción inflamatoria, lo que facilita la curación del tendón ^{3,39}.

IV. JUSTIFICACIÓN

La tendinopatía lateral de codo es una afección que suele presentarse en actividades y trabajos que requieren el uso excesivo y repetitivo de los músculos del antebrazo, como por ejemplo en el tenis. Este cuadro se caracteriza por presentar dolor en cara lateral de

codo, alrededor del epicóndilo y sensación de debilidad para tomar objetos. En cuanto al tratamiento, si bien existen diferentes modalidades para abordarlas, el KT se considera una terapéutica que actúa de forma permanente, y puede utilizarse de forma aislada o combinada con otras terapéuticas en el tratamiento de esta patología. En cuanto a su aplicación hay diferentes técnicas y diferentes tiempos de dosificación por ende es de suma importancia estudiar y conocer estas cuestiones.

V. MATERIALES Y METODOS

En la presente tesina se realizó una revisión de la literatura sobre estudios experimentales y ensayos clínicos que analizan la efectividad del uso de kinesiotaping en pacientes con tendinopatía lateral de codo.

V.a.i. Fuentes de búsqueda

- Biblioteca UGR
- Biblioteca Nacional de Medicina de los Estados Unidos.
- Biblioteca Virtual en salud (BVS)
- Biblioteca del MinCyT

V.a.ii. Bases de datos

- PubMed
- SciELO
- Bireme
- Lilacs
- PEDro

V.a.iii. Términos de búsqueda

En la siguiente tabla, se detallan las palabras claves y los términos empleados para realizar la estrategia de búsqueda:

Epicondilitis lateral	"Tennis Elbow"	Codo de tenista	Codo de tenista Epicondilitis lateral Tennis elbow Lateral epicondylitis
Kinesiotaping	"Athletic Tape"	Cinta atlética	Taping kinesiology tape Athletic tape Vendaje neuromuscular Kinesio tape Kinesiotaping

34

V.a.iv. Estrategia de búsqueda

PubMed

- (("Tennis Elbow"[Mesh]) OR (tennis elbow) OR (Lateral Epicondylitis)) AND ("Athletic Tape"[Mesh]) OR (athletic tape) OR (taping)).
- (("Tennis Elbow"[Mesh]) OR (tennis elbow) OR (Lateral Epicondylitis)) AND ((kinesiotaping) OR (kinesiology tape) OR (kinesio tape)).

BVS

- (((mh:("Codo de Tenista")) OR (codo de tenista) OR (epicondilitis lateral)) AND ((mh:("Cinta Atlética")) OR (cinta atlética) OR (vendaje neuromuscular)))
- (((mh:("Codo de Tenista")) OR (codo de tenista) OR (epicondilitis lateral)) AND ((kinesiotaping) OR (kinesio tape)))

V.a.v. Filtros aplicados

- Idioma (español, inglés, portugués e italiano).
- Para realizar el análisis de esta investigación se utilizaran ensayos clínicos y estudios experimentales.
- Texto completo,
- Se utilizaron estudios publicados en los últimos 10 años.

VI. RESULTADOS

VI.a. Diagrama de flujo

BASE DE DATOS:

- Pubmed (n=73)
- BVS (n=58)
- PEDro (n=48)

Total de artículos recuperados n= 107

Total de artículos = n= 179

Total de artículos recuperados n= 69

38) Filtro utilizado: ultimo 10 años

Total de artículos recuperados n=67

Duplicados (n=47)

Total de artículos recuperados n=20

- No son útiles, no se relacionan con los objetivos n= 7
- Sin acceso n=6
- Recuperados por búsqueda asistemática n=1

Artículos seleccionados n=8

Ensayos clínicos

No corresponde a la temática (n=

VI.b. Cuadro de resultados

Año	Título	Diseño	Muestra	Intervención	Frecuencia de tto.	Variables
2016	Dilek B et al.	EC	31 pacientes con EL.	KT (técnica muscular)	Se aplicó KT 2 veces por semana durante dos semanas.	Dolor Fuerza de agarre Funcionalidad
2017	Au IPH et al.	ECA	30 pacientes con EL crónica unilateral.	Diferentes secuencias: KT facilitador, KT inhibitorio, KT simulado y condición sin cinta.	No especifica.	Dolor Fuerza de prensión sin dolor Fuerza de prensión máxima Actividad EMG de los músculos extensores de muñeca.
2017	Eraslan L et al.	ECA	45 pacientes con EL recién diagnosticada	Grupo de fisioterapia (compresas frías 15 min y TENS 15 min.) Grupo de fisioterapia + KT (técnica corrección fascial y muscular) Grupo de fisioterapia + ESWT	Se aplicó fisioterapia 5 días a la semana durante tres semanas. El KT se aplicó 5 días a la semana durante tres semanas. ESWT se aplicó 3 veces en un lapso de tres semanas.	Dolor Fuerza de prensión Funcionalidad
2019	Kocak FA et al.	ECA	84 pacientes con EL	Grupo 1: inyección de esteroides Grupo 2: KT (técnica de corrección de espacio, inhibición muscular, corrección de fascia). Grupo 3: ambas modalidades.	Las inyecciones se realizaron una sola vez. El KT se aplicó dos veces por semana para un total de cinco veces.	Dolor Fuerza de prensión Estado funcional Umbral de dolor a la presión

37

2019	Giray E et al.	ECA	30 pacientes con EL.	Grupo de KT (técnica de inhibición muscular y corrección fascial) + ejercicios Grupo de vendaje simulado + ejercicios Grupo de ejercicios solos (estiramientos y ejercicios de fortalecimiento)	Las cintas se cambiaron cada 3 días durante dos semanas.	Dolor Fuerza de prensión Funcionalidad
------	----------------	-----	----------------------	---	--	--

2020	Guler T et al.	ECA	40 pacientes con EL recién diagnosticados	Grupo KT (técnicas de inhibición muscular y corrección de fascia) Grupo de ondas de choque extracorpóreas (ESWT).	El KT se aplicó 5 días a la semana y ESWT una vez a la semana durante tres semanas.	Dolor Fuerza de agarre Funcionalidad
2020	Tezel N et al.	ECA	48 pacientes con EL crónica.	Grupo KT (técnica de inhibición muscular y corrección de fascia). Grupo simulado.	El KT permaneció durante cinco días y el procedimiento se repitió tres veces.	Dolor Fuerza de prensión Funcionalidad Fuerza extensora de la muñeca
2021	Ozmen T et al.	ECA	40 pacientes con EL.	Los 3 grupos recibieron compresas calientes y TENS Grupo de US. Grupo de ESWT Grupo de KT (técnica corrección muscular y fascial).	Se aplicó compresas calientes (20 min), TENS (20 min), y terapia de US 5 días a la semana durante dos semanas. Se aplicó ESWT en 3 sesiones durante dos semanas El KT se aplicó una vez cada 2 días durante 2 semanas.	Dolor Fuerza de agarre Funcionalidad Grosor del CET

EC: ensayo controlado, EL: epicondilitis lateral, KT: kinesiotejping, PRTEQ: escala de evaluación del codo de tenista calificada por el paciente, ECA: ensayo controlado aleatorizado, NPRS: escala numérica de calificación del dolor, TENS: estimulación nerviosa eléctrica transcutánea, ESWT: ondas de choques extracorpóreas, EVA: escala visual analógica, QDAHS: escala de discapacidad de brazo hombro y mano, HGS: fuerza de prensión manual, RMS: Escala de Roles y Maudsley, US: ultrasonido, CET: grosor del tendón extensor común [2, 7, 48, 49, 50, 51, 52, 53].

38

VI.c. Análisis de resultados

Para realizar esta revisión, se analizaron un total de ocho artículos, en su mayoría ensayos clínicos aleatorizados, con la excepción de uno, que era un ensayo controlado [2]. Entre los estudios aleatorizados se incluyeron un ensayo controlado simple ciego [49], un ensayo controlado doble ciego [50], un ensayo prospectivo [51], tres ensayos controlados [7, 48, 52], y un ensayo prospectivo controlado [53]. La muestra total incluyó a 348 pacientes con una edad media de entre 42 a 48 años. La mayoría de los artículos analizados proporcionaron información sobre el género de los participantes, incluyendo tanto a hombres como a mujeres [2, 7, 49, 50, 51, 52, 53], excepto uno que no especificó el género de los participantes [48]. En aquellos que sí lo hicieron, se registró un total de 224 mujeres y 104 hombres [2, 7, 49, 50, 51, 52, 53]. Un hallazgo notable fue que en las muestras el número de participantes femeninos fue mayor. La mayoría de los estudios mostraron una desigualdad en el número de participantes entre los grupos. De los artículos analizados, dos informaban que la etiología de los pacientes con epicondilitis lateral se debía al uso excesivo no relacionado con el deporte [7, 49].

Es relevante destacar que las muestras de los estudios no fueron homogéneas.

El artículo con el mayor tamaño de muestra fue el de Kocak FA et al, con 84 participantes ^[49], seguido por el estudio de Tezel N et al, con 48 participantes ^[52], y el estudio de Eraslan L et al, con 45 participantes ^[7]. Posteriormente, encontramos los ensayos de Guler T et al y Ozmen T et al, con 40 participantes cada uno ^[51,53], y el estudio de Dilek B et al, con 31 participantes ^[2]. Por último, los estudios con menor tamaño de muestra fueron los de Au IPH et al y Giray E et al, con 30 participantes cada uno ^[48,50].

El criterio de inclusión universal en todos los artículos fue el dolor en el lado lateral del codo en el epicóndilo lateral, con una de las siguientes pruebas positivas: extensión del dedo medio con resistencia, extensión de la muñeca con resistencia o estiramiento pasivo de los extensores de la muñeca ^[2, 7, 49, 50, 51, 52,53]. Además, se presentaron diversos criterios adicionales: dolor en el epicóndilo lateral ^[7,49], dolor que aumentaba con la presión sobre el mismo ^[49], dolor y sensibilidad en el epicóndilo ^[50,51] de al menos tres meses ^[52,53], y dolor durante la prueba de fuerza de presión ^[7].

También se incluyeron pacientes diagnosticados con EL ^[51]. Con respecto a la duración de los síntomas, uno de los criterios era tener un dolor entre 2 y 12 semanas ^[49,50], entre 8 y 10 semanas ^[7], menos de 12 semanas ^[50], o con más de tres meses de duración ^[48,51]. En cuanto a las edades de los pacientes, uno de los criterios era tener una edad entre 18 y 70 años ^[49], o entre 18 y 65 años ^[52]. Otros criterios incluían tener capacidad cognitiva suficiente para completar cuestionarios y firmar consentimiento informado ^[49]. Los pacientes también debían estar libres de enfermedades

39

musculoesqueléticas, neurológicas, de dolor articular y de cirugías previas en la extremidad superior ^[48].

Por otro lado, existieron diversos criterios de exclusión. Se excluyeron todos los pacientes menores de 18 años ^[51], con enfermedades inflamatorias ^[7,51,53], autoinmunes ^[7], metabólicas ^[51], endocrinas ^[51], o renales ^[2,7], pacientes con trastornos de la coagulación ^[51], con marcapasos ^[51], con síndrome de fibromialgia ^[53], síndrome de túnel cubital ^[7], síndrome de túnel carpiano ^[7], con radiculopatía cervical ^[7,51,50,52,53], espondilosis cervical ^[2,50], canal estrecho cervical ^[52], con diabetes mellitus ^[2,50], neuropatías de la extremidades ^[2,50,51,52,53] o polineuropatía ^[50], con antecedentes de artritis de las extremidades superiores ^[2,49,50,52], limitaciones de movimiento de las articulaciones afectadas ^[49], patologías adicionales de hombro, mano y muñeca ^[7,49], antecedentes de inyecciones ^[50], en los últimos tres meses ^[7,52] y seis meses anteriores ^[53], y antecedentes de fisioterapia ^[48,50], en los últimos tres meses ^[2,52], seis meses anteriores ^[53] y durante un periodo de un año ^[51], antecedentes de ergonomía o ejercicios domiciliario ^[50], EL bilateral ^[2,49], EL medial ipsilateral ^[53], sensibilidad,

hinchazón y aumento de la temperatura en cualquier articulación de la extremidad ipsilateral ^[53], con antecedentes de malignidad^[49,51], mujeres embarazadas ^[2,50,51,52,53], antecedentes de cirugía o traumatismo de codo ^[2,7,49,50,52], ruptura de los tendones de los músculos alrededor del codo ^[49], y alergia a la cinta ^[2,7,50].

En todos los artículos analizados se aplicó kinesiotaping, ya sea de manera aislada o en combinación con otras terapias. En los estudios de Dilek B et al ^[2] y de Au IPH et al ^[48], el KT se utilizó solo. En el estudio de Guler T ^[51], se comparó la terapia de KT con la terapia de ondas de choques extracorpóreas (ESWT) mientras que el estudio de Tezel N ^[52], se comparó la terapia de KT con la aplicación de vendaje simulado. En otros estudios se combinó con diferentes terapias. Por ejemplo, Eraslan L et al ^[7], compararon los efectos del KT y la terapia de ESWT combinados con fisioterapia, Giray et al ^[50], evaluaron la eficacia del KT combinado con ejercicios en comparación con la aplicación de vendaje simulados más ejercicios o ejercicios solos. Ozmen T et al ^[53], compararon los efectos de la terapia de ultrasonido, la terapia de ondas de choque extracorpóreas y el kinesiotaping combinado con fisioterapia. Finalmente, el estudio de Kocak FA ^[49], comparó la eficacia del kinesiotaping con la inyección de esteroides, así como la combinación de ambas modalidades.

Las variables seleccionadas para esta revisión fueron el dolor, la fuerza de prensión y la funcionalidad. Los ocho artículos ^[2,7,48,49,50,51,52,53] analizaron las variables dolor y la fuerza de prensión, y siete de ellos ^[2,7,49,50,51,52,53] analizaron la funcionalidad. Otras medidas que fueron evaluadas en menor cantidad de estudios, como la actividad electromiografía de los músculos extensores de muñeca ^[48], el umbral de dolor a la

40
prensión, la fuerza extensora de la muñeca ^[52], y el grosor del CET (tendón extensor común) ^[53].

El dolor se evaluó mediante la escala analógica visual en los estudios ^[2, 7, 49, 50, 51, 52,53] y mediante la escala numérica de calificación del dolor (NPRS) en ^[48]. La fuerza de prensión se midió utilizando un dinamómetro en todos los artículos ^[2, 7, 48, 49, 50, 51, 52,53]. La funcionalidad se evaluó utilizando el cuestionario de discapacidad de hombro, brazo y mano (QDAHS) en ^[49, 50,51], la escala de evaluación del codo de tenista calificada por el paciente (PRTEE) en ^[2, 7, 50, 52,53] y la escala de Roles y Maudsley (RMS) en ^[51].

A continuación se detallaran los resúmenes y los resultados de los artículos incluidos en el análisis citado por año de publicación.

En 2016, **Dilek B et al** ^[2], llevaron a cabo un estudio para investigar el efecto

del kinesiotaping (KT) sobre el dolor, la fuerza de agarre y la función en pacientes con epicondilitis lateral.

En el estudio se incluyeron 31 paciente mayores de 18 años diagnosticados con epicondilitis lateral, compuesto por 23 mujeres y 8 hombres, con una edad media de $43,58 \pm 9,02$.

Los criterios de inclusión incluían la provocación de dolor lateral del codo con al menos uno de las siguientes pruebas: extensión resistida del dedo medio, extensión resistida de muñeca o estiramiento pasivo de los extensores de la muñeca. Aquellos pacientes con espondilosis cervical, diabetes mellitus, neuropatía, artritis en las extremidades superiores o antecedentes de inyección y fisioterapia en los últimos tres meses, EL bilateral, embarazo, antecedentes de cirugía, traumatismo agudo en el codo y alergia a la cinta fueron excluidos del estudio.

El dolor en reposo, durante la noche, durante las actividades de la vida diaria y a la palpación en el epicóndilo lateral se evaluó utilizando la escala analógica visual, mientras que la fuerza de prensión se midió con un dinamómetro manual. El estadio de la enfermedad se evaluó utilizando la puntuación de Nirschl, y el estado funcional se evaluó utilizando el cuestionario de evaluación del antebrazo calificado por el paciente (PRTEQ). Las evaluaciones se realizaron antes del tratamiento, a las 2 semanas y a las 6 semanas después del tratamiento. La satisfacción de los pacientes se registró utilizando la escala de Likert después del tratamiento a las 2 y 6 semanas. Durante el estudio, a los pacientes se les prohibió tomar medicación antiinflamatoria y analgésicos esteroides orales o tópicos.

41

Después del examen físico, se aplicó KT dos veces por semana durante dos semanas, utilizando la técnica muscular desde el origen hasta la inserción, llevada a cabo por un investigador certificado en KT.

Después de la aplicación de KT, se observó una mejoría significativa en todos los parámetros evaluados, incluido el dolor, la puntuación de Nirschl, la fuerza de prensión manual, la satisfacción del paciente y las puntuaciones PRTEQ a las 2 y 6 semanas.

En 2017, **Au IPH et al** ^[48], realizaron un ensayo controlado aleatorio para evaluar el efecto real e inmediato del kinesio tape (KT) sobre la intensidad del dolor, la fuerza de prensión sin dolor, la fuerza de prensión máxima y la actividad electromiográfica con KT facilitador, KT inhibitorio, KT simulado y condición sin cinta en pacientes con epicondilitis lateral, quienes desconocían los posibles efectos del KT.

Los pacientes fueron reclutados de hospitales públicos locales y clínicos de fisioterapia mediante muestreo de conveniencia. Treinta y tres pacientes con

epicondilitis lateral crónica unilateral fueron seleccionados, de los cuales 30 de ellos fueron engañados con éxito y participaron en el estudio, incluyendo 5 hombres y 25 mujeres, con edad media de $41,4 \pm 11,6$ años, con una masa promedio de $60,0 \pm 15,3$ kg y una altura promedio de $1,59 \pm 0,07$ m.

Antes del experimento, se solicitó a los pacientes que mencionaran cualquier equipo profiláctico o de rehabilitación que se les ocurriera, excluyendo aquellos que nombraron “cinta”, “yeso adhesivo”, “cinta adhesiva”, o cualquier equivalente. Se excluyeron pacientes que habían recibido previamente tratamiento de fisioterapia para la EL, así como aquellos con condiciones musculoesqueléticas o neurológicas adicionales, dolor articular, o cirugía previa en la extremidad superior evaluada.

Los pacientes fueron asignados aleatoriamente a cuatro condiciones: KT facilitador, KT inhibitorio, KT simulado y condición sin cinta (UT). Todos los participantes experimentaron las cuatro condiciones de KT en un orden aleatorio.

Un fisioterapeuta certificado aplicó el KT en cada condición de acuerdo con el objetivo específico. Se aplicó el IKT desde la inserción (apófisis estiloides radial) hasta el origen (epicóndilo lateral) para proporcionar efectos de inhibición muscular. Durante la aplicación, el codo de los pacientes estaba ligeramente flexionado mientras que la muñeca estaba en posición neutra. Para la condición FKT, se aplicó el KT desde el origen hasta la inserción para proporcionar efectos de facilitación muscular. En la condición SKT, se aplicó el KT desde origen hasta la inserción, pero sin aplicar tensión adicional a la cinta. En la condición UT, no se aplicó cinta a los pacientes.

Después de cada aplicación, se evaluó la intensidad del dolor utilizando la escala numérica de calificación del dolor (NPRS), la fuerza de presión sin dolor y la

42

fuerza de presión máxima con un dinamómetro y se midió la actividad electromiográfica de los músculos extensores de la muñeca con electrodos. En los grupos de IKT, FKT, SKT y UT, no se encontraron diferencias significativas en la intensidad del dolor, la fuerza de presión sin dolor, la fuerza máxima de presión ni la actividad electromiográfica entre las cuatro condiciones de grabación.

En 2017, **Esralan L et al** ^[7], llevaron a cabo un ensayo controlado aleatorizado, para comparar los efectos a corto plazo del kinesiotaping y la terapia de ondas de choque extracorpóreas (ESWT), junto con la fisioterapia sobre el dolor, la funcionalidad y la fuerza de presión en pacientes con epicondilitis lateral recién diagnosticados que se someten a rehabilitación.

La muestra del estudio fue de 45 pacientes con epicondilitis lateral recién diagnosticada durante al menos 3 meses, de los cuales 34 eran mujeres y 11 eran hombres, con una edad media de 48 años. Todos los pacientes tenían epicondilitis lateral debido a la exposición ocupacional a actividades manuales repetitivas y forzadas, con síntomas que duraban entre 8 y 10 semanas, dolor en el epicóndilo

lateral, dolor durante la prueba de fuerza de prensión y dolor con una de las siguientes pruebas: prueba del extensor radial del carpo, extensión de la muñeca con resistencia o estiramiento pasivo de los extensores de la muñeca.

Los pacientes con enfermedades inflamatorias, autoinmunes, endocrinas, renales, síndrome del túnel cubital, síndrome de túnel carpiano, radiculopatía cervical, patologías adicionales de hombro, mano y muñeca, artritis, operaciones o traumatismos de la extremidad superior, pacientes alérgicos a la cinta y aquellos que habían recibido inyecciones de corticosteroides en los últimos 3 meses fueron excluidos del estudio.

Todos los grupos recibieron fisioterapia, que consistía en compresas frías alrededor de la articulación del codo durante 15 minutos y estimulación nerviosa eléctrica transcutánea (TENS) cinco veces por semana durante un total de 15 sesiones, y un programa de ejercicios domiciliario para fortalecer los músculos del antebrazo y aumentar la flexibilidad y el rango de movimiento sin dolor durante las actividades diarias. El programa incluía ejercicios de estiramientos y fuerza excéntrica.

Los pacientes fueron asignados aleatoriamente a tres grupos: el primer grupo n=15, recibió únicamente fisioterapia. El segundo grupo n=15, recibió kinesiotaping 5 días a la semana durante 3 semanas, utilizando técnicas de corrección muscular y fascial. Y el tercer grupo n=15, recibió ESWT tres veces por semana durante 3 semanas.

43

Los pacientes fueron evaluados utilizando una escala analógica visual, un dinamómetro manual Jamar, la prueba de resistencia de Cyriax y la escala de evaluación del codo de tenista calificada por el paciente (PRTEE), al inicio y después del tratamiento.

Al final del tratamiento, se evidenció una disminución en la intensidad del dolor y un aumento tanto en la fuerza máxima de agarre como en la funcionalidad en todos los grupos. El grupo tratado con kinesiotaping obtuvo mejores resultados en la reducción de la intensidad del dolor, la mejora de la funcionalidad y la recuperación de la fuerza de agarre sin dolor.

En 2019, **Kocak FA et al** ^[49], realizaron un ensayo controlado aleatorio siempre ciego, para comparar la eficacia de la inyección de esteroides y el kinesiotaping (KT) en el tratamiento de la epicondilitis lateral.

Se evaluaron 153 pacientes con edades comprendidas entre los 18 y los 70 años que ingresaron en las clínicas de medicina física y rehabilitación del hospital de educación e investigación de la universidad Kırşehir Ahı Evran con EL. De estos, 79 pacientes fueron excluidos por diversas razones, por lo que el estudio incluyó un total de 84 pacientes con una edad media de. $43,06 \pm 11,19$ años. La causa de la lesión en

todos los pacientes fue el uso excesivo no relacionado con el deporte.

Los criterios de inclusión incluían pacientes con dolor en la cara lateral del codo, que aumentaba con la presión sobre el epicóndilo lateral y la oposición de la muñeca, la extensión opuesta del dedo medio o estiramiento pasivo de los extensores de la muñeca, con una duración del dolor entre 2 y 12 semanas, y una intensidad del dolor igual o superior a 5 en una escala numérica de dolor. Además, los pacientes debían tener entre 18 y 70 años, y suficiente capacidad cognitiva para completar los cuestionarios y firmar el formulario de consentimiento informado.

Fueron excluidos del estudio pacientes que recibieron previamente tratamiento para EL, con problemas en ambos codos, con antecedentes de artritis inflamatoria, cirugía de codo, traumatismo en el codo, rotura tendinosa de los músculos ubicados alrededor del codo, fractura de humero, radio o cúbito, luxación de articulaciones, uso de esteroides orales o sistémicos, malignidad, limitación del movimiento de las articulaciones de las extremidades superiores, deformidad congénita o adquirida de la articulación del codo, vértebras cervicales u otros problemas de las extremidades superiores, patología radicular de origen cervical, enfermedad musculoesquelética o neurológica sistémica, y dificultad cooperativa debido a la disfunción cognitiva.

El dolor se evaluó utilizando la escala analógica visual (EVA), el estado funcional con el cuestionario de discapacidad de brazo, hombro y mano (DASH, la fuerza de agarre sin dolor (PFGS) se evaluó con un dinamómetro manual Jamar, y el

44

umbral de dolor por presión (PPT) se midió con un algómetro. Todas las mediciones se realizaron antes del tratamiento y en la 3ª y 12ª semana después del tratamiento. Los pacientes fueron asignados aleatoriamente a 3 grupos. El primer grupo recibió una única inyección de esteroides. El segundo grupo recibió terapia con KT, que incluyó técnicas de corrección de espacio para reducir la presión sobre el tejido, técnica de inhibición muscular y técnica de corrección fascial, aplicada por un investigador certificado. Esta modalidad se aplicó dos veces por semana durante un total de cinco veces. Se aplicó una banda en forma de X, con los extremos sin tensión y el centro de la venda sobre el epicóndilo lateral con un estiramiento del 15% al 25%. Luego se aplicó una banda en forma de Y, midiendo la distancia entre el dorso de la mano y el epicóndilo lateral para realizar la técnica de inhibición muscular. Se inició con el codo en extensión, el antebrazo en pronación y la muñeca en posición neutra. La punta de la cinta en forma de Y se colocó sobre el lado radial de la muñeca sin estirar, con la muñeca en posición de flexión palmar y el antebrazo en pronación, aplicando la cinta a la muñeca con un estiramiento del 15 al 25%. Las tiras se aplicaron juntas alrededor del tejido objetivo, manteniendo el vendaje sin estirar. Posteriormente, se colocó una tira en forma de Y más corta para realizar la técnica de corrección de fascia, con el codo en extensión y el antebrazo en pronación, la punta de la cinta en Y se colocó en la parte inferior y posterior del tejido, creando un movimiento

de oscilación desde el extremo lateral hasta el medial en las puntas de la banda en Y para generar un estiramiento del 10 % al 50 %. El vendaje se finalizó sin aplicar ningún estiramiento a los extremos.

Finalmente, el tercer grupo recibió ambas modalidades: primero, se aplicó la inyección de esteroides y, al día siguiente se inició y completó la terapia KT. Se les aconsejó a los pacientes que evitaran actividades que pudieran irritar el codo durante el estudio y se les brindó asesoramiento sobre técnicas de modificación de la actividad para reducir síntomas. Durante el estudio, no se les permitió a los pacientes el uso de medicamentos antiinflamatorios no esteroideos orales o tópicos. Se encontraron diferencias estadísticamente significativas en todos los grupos entre las evaluaciones previas al tratamiento y posteriores al tratamiento en la tercera y duodécima semana después del tratamiento. Al comparar el grupo 1 (inyecciones de esteroides) con el grupo 2 (KT), se observó una diferencia significativa solo en la fuerza de prensión sin dolor medida en la duodécima semana en el grupo 1. Por otro lado, los resultados del tratamiento en el grupo 3 (ambas modalidades) fueron significativamente mejores en casi todos los parámetros de evaluación (EVA, PPT, DASH y PGART) en comparación con los otros grupos.

45

En 2019, **Giray E et al** ^[50], llevaron a cabo un ensayo controlado, aleatorizado y doble ciego para comparar la eficacia del kinesiotaping, el vendaje simulado y los ejercicios únicamente en el tratamiento de la epicondilitis lateral. Las variables de estudio fueron dolor, funcionalidad y fuerza de prensión.

Se evaluaron 41 pacientes con EL para determinar su elegibilidad, de los cuales 33 cumplieron con los criterios de inclusión y se inscribieron en el estudio. Sin embargo, 3 pacientes abandonaron el estudio: uno debido a una reacción alérgica a la cinta, otro se perdió durante el seguimiento y el tercero recibió una inyección de esteroides debido a la exacerbación del dolor relacionado con su ocupación. Treinta pacientes completaron el estudio de dos semanas con un seguimiento de cuatro semanas.

En total participaron 30 sujetos, 26 mujeres y 4 hombres con epicondilitis lateral de menos de 12 semanas de duración que ingresaron al ambulatorio de medicina física y rehabilitación del hospital universitario, con una edad media de $44,46 \pm 9,92$.

Los criterios de inclusión requerían una duración de los síntomas inferior a 12 semanas, sensibilidad y dolor sobre la región lateral de epicóndilo, y la provocación del dolor lateral del codo con al menos una de las siguientes pruebas: extensión resistida del dedo medio (prueba de Maudsley), extensión resistida de la muñeca o estiramiento pasivo de los extensores de la muñeca (prueba de Mill). Además, el diagnóstico se confirmó mediante ecografía.

Los criterios de exclusión incluyeron pacientes con diagnóstico de espondilosis cervical o radiculopatía, diabetes mellitus, neuropatía concomitante, atrapamiento o polineuropatía, artritis sistémica, embarazo, antecedentes de cirugía o traumatismo agudo de codo, antecedentes de inyecciones o programa de fisioterapia, ergonomía o ejercicio domiciliario para EL y alergia a la cinta.

La medida de resultado primaria del estudio fue el cuestionario PRTEE. Las medidas de resultado secundarias incluyeron dinamómetro manual, la escala analógica visual, y las escalas de discapacidad de brazo, hombro y mano (QuickDASH). Las evaluaciones se llevaron a cabo al inicio del tratamiento, después del tratamiento y a las 4 semanas después del mismo. El efecto inmediato también se evaluó mediante VAS y la fuerza de agarre inmediatamente después de las grabaciones reales y simuladas.

Los pacientes fueron asignados al azar a tres grupos: Grupo 1 (kinesiotaping + ejercicios n=10), grupo 2 (vendaje simulado + ejercicios n=10), y grupo 3 (control, solo ejercicios n=10). Todos los grupos recibieron educación sobre modificación de actividades y un programa de ejercicios en el hogar que incluía ejercicios de fortalecimiento y estiramiento. En los grupos de kinesiotaping y vendaje simulado, los

46

vendajes fueron aplicados por un médico capacitado y certificado, y se cambiaron cada 3 o 4 días durante 2 semanas. El Kinesiotaping se aplicó utilizando técnicas de inhibición muscular y corrección de fascia en el antebrazo. Se aplicó una tira en forma de X desde la muñeca hasta el epicóndilo lateral del húmero, y una tira en forma de Y para llevar a cabo la técnica de corrección de fascia. Por otro lado, el vendaje simulado se realizó con dos tiras estrechas en forma de I, aplicadas en el antebrazo, evitando el origen y los puntos de inserción muscular, y sin aplicar tensión.

Durante el periodo del estudio, a los pacientes no se les permitió tomar antiinflamatorios no esteroides (AINES) orales o tópicos. Se les permitió tomar analgésicos ocasionales como paracetamol, si era necesario. El programa de ejercicios en el hogar y la restricción de los AINES se revisaron periódicamente mediante llamadas telefónicas dos veces a la semana en el grupo de ejercicios solo y durante las grabaciones en los grupos de kinesiotaping y vendaje simulado.

Las puntuaciones de PRTEE después del tratamiento y a las 4 semanas después del mismo fueron significativamente menor en el grupo que recibió KT más ejercicios en comparación con los grupos que recibieron vendaje simulado más ejercicios y solo ejercicios. Los efectos del kinesiotaping fueron mayores que los del vendaje simulado y ejercicios solo después del tratamiento y a las 4 semanas después del tratamiento.

Se encontraron diferencias significativas entre los grupos en la puntuación QuickDASH y EVA en reposo a las 4 semanas después del tratamiento, EVA en la

actividad diaria después del tratamiento y a las 4 semanas después del tratamiento cuando se compararon los grupos de KT más ejercicios y vendaje simulado más ejercicios, y los grupos de kinesiotaping mas ejercicio y ejercicios solo. La aplicación del vendaje real resultó en un aumento en la fuerza de agarre, una disminución de la EVA en reposo y la EVA durante la actividad diaria. Los efectos del kinesiotaping fueron superiores a los del vendaje simulado y a los ejercicios solos después del tratamiento y a las 4 semanas después del tratamiento.

En 2020, **Guler T et al** ^[51], llevaron a cabo un ensayo aleatorio, simple ciego, con el objetivo de evaluar la eficacia del kinesiotaping (KT) y la terapia de ondas de choque extracorpóreas (ESWT) en pacientes con epicondilitis lateral recién diagnosticada, en términos de control del dolor, funcionalidad y fuerza de agarre de la mano.

En este estudio, se reclutaron pacientes con síntomas de epicondilitis lateral con una duración menor a 3 meses y que fueron diagnosticados con EL según el programa de exámenes de Southampton (que incluía dolor y sensibilidad en el epicóndilo lateral y dolor durante la extensión enérgica de la muñeca).

47

Los criterios de exclusión abarcaron pacientes menores de 18 años, aquellos con radiculopatía cervical, deformidades de las extremidades superiores, neuropatías, enfermedades metabólicas, endocrinas, inflamatorias crónicas, antecedentes de malignidad, embarazo, trastornos de la coagulación, portadores de marcapasos, así como aquellos que hubieran recibido previamente inyecciones de esteroides o modalidades de fisioterapia durante un año.

Las medidas de resultados incluyeron, la escala analógica visual (EVA), la fuerza de prensión manual (HGS), el cuestionario de discapacidad del brazo, hombro y mano (Q-DASH), y la escala de Roles y Maudsley (RMS), evaluadas antes del tratamiento y a las 4 y 8 semanas posteriores al mismo.

Las intervenciones fueron realizadas por un médico que no estaba al tanto de las mediciones de resultado de los pacientes y estaba cegado a la aleatorización. Del total de 61 pacientes diagnosticados con epicondilitis lateral, 54 cumplieron con los criterios de inclusión, excluyéndose a 7 pacientes por presentar enfermedad reumática, dolor radicular y por haberse sometido a cirugía de miembro superior. La aleatorización fue realizada por un individuo ajeno al estudio, dividiendo los pacientes en dos grupos iguales según edad y sexo. En el primer grupo, los pacientes recibieron KT cinco días a la semana durante 3 semanas, empleando técnicas de corrección fascial y técnica muscular de inhibición de los músculos extensores de la muñeca. Mientras que en el segundo grupo, los pacientes recibieron ESWT con 2000 ondas de choque, con una intensidad de 1,6 bares y una frecuencia de 16 Hz, una vez a la semana durante 3 semanas.

Después de la primera aplicación de KT, 4 pacientes del primer grupo se perdieron por presentar prurito y eritema leve en la superficie de aplicación, mientras que en el segundo grupo, 5 pacientes abandonaron el estudio por aumento de la intensidad del dolor. En la octava semana de seguimiento, se perdieron tres pacientes en el primer grupo y dos del segundo grupo. Finalmente, el estudio se completó con un total de 40 pacientes con EL, 27 mujeres y 13 hombres, con una edad media de 42,65 años.

Tanto el grupo de KT como el grupo de ESWT lograron mejoras significativas en las mediciones de VAS, HGS, RMS y Q-DASH, después de 4 y 8 semanas de tratamiento. Sin embargo, estas mejoras fueron más significativas en el grupo de KT en comparación con ESWT. El grupo de KT logro puntuaciones más bajas en la escala de VAS, puntuaciones más altas en HGS y puntuaciones más bajas en RMS en comparación con el grupo de ESWT.

En 2020, **Tezel N et al** ^[52], realizaron un ensayo controlado y aleatorizado, con el objetivo de evaluar los efectos a corto plazo del kinesiotaping (KT) sobre el dolor, la

función del brazo, la fuerza de agarre y la fuerza extensora de la muñeca en pacientes con epicondilitis lateral crónica. 48

En el estudio se evaluaron un total de 72 pacientes, de los cuales 48 completaron el estudio, 32 mujeres y 16 hombres, con una edad media 47,6 años, con un rango de 27 a 67 años.

Los criterios de inclusión incluyeron: una edad entre 18 a 65 años, dolor y sensibilidad en el epicóndilo lateral durante al menos tres meses, y provocación del dolor lateral del codo con al menos una de las siguientes pruebas: extensión de la muñeca contra resistencia, extensión del dedo medio contra resistencia o estiramiento pasivo de los extensores de la muñeca. Los criterios de exclusión abarcaron antecedentes de trauma o fractura de las extremidades superiores, discopatía cervical o canal cervical estrecho, neuropatía o artritis en las extremidades superiores, fisioterapia o terapia con inyecciones para EL en los últimos tres meses y embarazo.

La intensidad del dolor se evaluó con la escala analógica visual (VAS), el dolor y la función del brazo con el cuestionario de evaluación del codo de tenista calificado por el paciente (PRTEE), la fuerza de agarre con dinamómetro de mano hidráulico Jamar y la fuerza extensora de la muñeca mediante un dispositivo isocinético. Las evaluaciones se realizaron antes y al final del tratamiento, y fueron realizadas por un investigador que estaba cegado a la asignación del grupo.

Los pacientes fueron asignados aleatoriamente a dos grupos: el grupo de KT n=27, donde se aplicaron técnicas musculares de inhibición y técnicas de corrección de fascia. Se aplicó una tira larga en forma de Y desde la inserción hasta el origen de los músculos extensores de la muñeca, aplicando una tensión del 15% al 25% para

inhibir los músculos sobreutilizados. Posteriormente, se aplicó una tira corta en forma de Y con una tensión del 25 al 35% para sostener la fascia. Estas técnicas fueron aplicadas por investigador certificado. Por otro lado el grupo simulado n=21 recibió KT, se aplicaron dos tiras en forma de I, sin aplicar tensión sobre la piel. Una tira larga en forma de I se colocó sobre los músculos extensores de muñeca, mientras que una tira corta en forma de I se aplicó horizontalmente por debajo del epicóndilo lateral. El tratamiento con kinesiotaping permaneció durante 5 días y el procedimiento se repitió 3 veces.

No se observaron diferencias significativas en las características demográficas y clínicas iniciales entre los grupos de KT y simulado. La tasa de prueba de extensión de muñeca resistida positiva y la sensibilidad sobre el epicóndilo lateral se redujo en ambos grupos después del tratamiento, mientras que la tasa de prueba del dedo medio resistida positiva disminuyó solo en el grupo de KT después del tratamiento, permaneciendo sin cambios en el grupo simulado. La positividad de la prueba de

49

estiramiento pasivo no cambió después del tratamiento en ninguno de los grupos. No se observaron diferencias significativas en los resultados de la prueba de provocación y sensibilidad entre los grupos.

Las puntuaciones de dolor VAS, PRTEE y totales disminuyeron significativamente después del tratamiento en ambos grupos. Sin embargo, no se encontraron diferencias estadísticamente significativas entre los grupos.

Los valores de fuerza de prensión, no cambiaron significativamente al final del tratamiento en ninguno de los grupos. Además, no hubo diferencias significativas en la fuerza de prensión entre los grupos.

En 2021, **Ozmen T et al** ^[53], realizaron un estudio prospectivo, aleatorizado y controlado, para comparar los efectos clínicos y ecográficos de la terapia de ultrasonido (US), la terapia de onda de choque extracorpóreas (ESWT) y el vendaje kinésico (KT) en la epicondilitis lateral.

El estudio incluyó un total de 40 pacientes, 16 hombres y 24 mujeres, con una edad media de $48,38 \pm 10,35$ años, diagnosticados clínicamente con epicondilitis lateral entre enero y junio de 2018. Los criterios de inclusión abarcaron, dolor alrededor del epicóndilo lateral durante la extensión de la muñeca y los dedos contra resistencia, dolor a la palpación sobre el epicóndilo lateral y síntomas con una duración mínima de 3 meses. Se excluyeron del estudio aquellos pacientes con enfermedad inflamatoria sistémica, síndrome de fibromialgia, radiculopatía cervical, neuropatía periférica en la extremidad superior, epicondilitis medial ipsilateral con limitación, hinchazón, dolor a la palpación y aumento de la temperatura en cualquier articulación de la extremidad superior ipsilateral, pacientes tratados con corticosteroides, PRP o inyección de sangre autóloga, tratados con agentes de

fisioterapia, sometidos a una intervención quirúrgica en las extremidades superiores o que estaban embarazadas en los 6 meses anteriores.

Las medidas de resultado incluyeron la escala analógica visual para evaluar la intensidad del dolor en reposo y durante las actividades de la vida diaria (AVD), el dinamómetro Jamar para medir la fuerza de agarre, la escala de evaluación del codo de tenista calificada por el paciente (PRTEE) para determinar el dolor y la discapacidad del antebrazo y la ecografía para evaluar el grosor, ecogenicidad y la corteza ósea del epicóndilo lateral. Las evaluaciones se realizaron al inicio del estudio, después de 2 semanas y después de 8 semanas. En este estudio, los pacientes fueron asignados aleatoriamente a tres grupos. Todos los grupos recibieron compresas calientes durante 20 minutos y TENS durante 20 minutos, 5 días a la semana durante dos semanas. El primer grupo n=13, recibió US, con una frecuencia de 1 MHz, una intensidad de 1 W/cm² durante 3 min, aplicada 5 días a la semana

50
durante 2 semanas. El segundo grupo n = 14, recibió ESWT, con una densidad de energía 0,22 mJ/mm², una presión 1,4 bar; una frecuencia de 4,0 Hz, y 1500 pulsos, se aplicó en 3 sesiones durante 2 semanas. El tercer grupo recibió KT una vez cada dos días durante 2 semanas, utilizando técnicas corrección muscular y fascial por un fisioterapeuta experimentado. A los pacientes se les indicó que se quitaran el vendaje antes de las sesiones de fisioterapia y que lo volvieran a colocar después.

En el estudio las puntuaciones de EVA en reposo disminuyeron significativamente desde el inicio hasta después de 2 semanas de tratamiento solo en el grupo de ESWT, mientras que no hubo diferencias significativas en los grupos de US y KT. Sin embargo todas las puntuaciones de EVA disminuyeron significativamente después de 2 y 8 semanas en todos los grupos.

La fuerza de agarre aumentó significativamente después de 8 semanas solo en el grupo KT.

Las puntuaciones de la escala de evaluación del codo de tenista calificada por el paciente (PRTEE) disminuyeron significativamente después de 2 semanas en el grupo de US y ESWT, y después de 8 semanas en el grupo KT. Además, los espesores del tendón extensor común (CET) disminuyeron significativamente después de 8 semanas solo en el grupo ESWT. No se observaron diferencias significativas entre los grupos para las puntuaciones de EVA en reposo y durante las AVD, la fuerza de prensión, el PTREE y el grosor de los tendones extensores en comparación con los valores iniciales entre los tres grupos.

VII. DISCUSIÓN

Esta revisión bibliográfica tiene como objetivo principal el análisis de resultado de la aplicación de kinesiotaping (KT) para evaluar qué efectos beneficiosos tiene sobre el dolor, la funcionalidad y la fuerza de prensión en pacientes con tendinopatía lateral de codo.

Para llevar a cabo esta revisión, se exploraron diferentes estudios para determinar la eficacia del kinesiotaping. Considerando factores como la dosificación, el estadio de la gravedad y las diferentes técnicas de aplicación entre otros. Se discutirán los resultados de estos estudios en relación con los objetivos establecidos.

La mayoría de los artículos seleccionados informan sobre los efectos positivos de la aplicación de kinesiotaping en el dolor, la fuerza de prensión y la funcionalidad, que este sin duda fue uno de los objetivos primordiales de esta revisión. En cuanto la variable dolor, se encontraron mejoras significativas en los artículos ^[2, 7, 49, 50, 51, 52,53] de los ocho que analizaron dicha variable. Sin embargo, en el ensayo realizado por ^[48] no se encontraron mejoras significativas. La fuerza de prensión mejoro significativamente en ^[2, 7, 49,50, 51,53], mientras que no se observaron mejoras significativas en ^[48,52].

Finalmente, en cuanto a la variable funcionalidad, se encontraron mejoras en ^[2, 7, 49,50, 51, 52,53].

En cuanto a la aplicación de kinesiotaping de manera aislada o frete a otra terapéutica, se han arrojado buenos resultados como se observa en los estudios de ^[2, 51,52]. En cuanto a la combinación del KT con otras terapias, es una alternativa que puede lograr mejores resultados como se observó en el estudio de ^[7] donde el grupo

de KT + fisioterapia arrojó mejores resultados en cuanto a la disminución del dolor, aumento de la fuerza de prensión y funcionalidad. En el estudio de ^[49] se ha demostrado que la combinación de KT + inyecciones de esteroides produjo una mejora en todos los parámetros de evaluación. En el estudio ^[50], los efectos del KT + ejercicios fueron superiores después del tratamiento y a las 4 semanas posteriores. Y por último, en el estudio de ^[53], el grupo de KT + fisioterapia fue el único grupo que lograron mejoras en la fuerza de agarre.

Uno de los objetivos a discutir a la hora del análisis es comparar la técnica de aplicación del kinesiotaping. En la literatura, hay pocos estudios que comparen los efectos de las distintas técnicas de aplicación. Se encontró un estudio ^[48] que comparó las técnicas de KT inhibitorio, KT facilitador, KT simulador y una condición sin cinta, entre las distintas técnicas no se encontraron diferencias significativas en la intensidad del dolor, la fuerza de prensión y la actividad EMG de los músculos extensores de la muñeca. Para evaluar la actividad EMG se realizaron agujeros en las cinta para la colocación de los electrodos, lo cual podría haber alterado la estructura de la cinta.

52

Además, se les asignó a los pacientes 5 minutos de descanso entre cada aplicación, lo que podría haber provocado fatiga muscular y afectado los resultados. Por último, en este estudio solo se midieron los efectos inmediatos del KT, por lo que es posible que se necesite un periodo de aplicación más largo para observar efectos a largo plazo.

Otro de los objetivos específicos a evaluar, es el tiempo de aplicación del KT, es decir, la cantidad de sesiones por semana y la duración de la intervención, que cumplen un papel fundamental en los resultados. En cuanto a la dosificación, se encontró una heterogeneidad al momento de realizar el análisis, ya que los tiempos de aplicación no fueron iguales en todos los estudios. De los 8 artículos seleccionados, todos mencionaban la frecuencia de tratamiento excepto ^[48].

La dosificación de la terapia de KT en los análisis fue la siguiente: se aplicó dos veces por semana durante 2 semanas en ^[2,], cinco días a la semana durante 3 semanas en ^[7,51], dos veces por semana para un total de 5 veces en ^[49], cada tres días durante 3 semanas en ^[50], una vez cada dos días durante 2 semanas en ^[53], y permaneció cinco días repitiéndose el procedimiento 3 veces en ^[52].

Finalmente, otro de los objetivos específicos de esta revisión, es evaluar los efectos del KT en estadio precoz y tardío de la patología. Del total de artículos analizados, 5 de ellos estudian la eficacia del KT en pacientes con epicondilitis lateral recién diagnosticada, es decir, en estadio precoz, con menos de 12 semanas o 3 meses de duración ^[7, 49, 50, 51,53], donde se observaron mejoras significativas en la disminución del dolor, en la funcionalidad y en la fuerza de agarre en el grupo de KT. Tres de los artículos analizados evaluaron la eficacia del KT en pacientes con epicondilitis lateral crónica, es decir, en estadio tardío, con más de 12 semanas o 3

meses de duración [2, 48,52]. En el estudio [2] se observó que el KT, mejoró todos los parámetros en términos de dolor, fuerza de prensión y funcionalidad. Por otro lado, en el estudio de [52] se observó que el KT produjo una mejora en el alivio del dolor y en la funcionalidad, mientras que los valores de fuerza de prensión no cambiaron. Finalmente, en [48], no se encontraron diferencias significativas en cuanto a la intensidad del dolor, la fuerza de prensión y la actividad EMG de los músculos extensores de la muñeca entre las distintas técnicas de aplicación.

En los estudios analizados, la mayoría de las personas toleraron sin problemas la terapia KT, sin generar efectos adversos o efectos secundarios. Sin embargo, es relevante destacar las limitaciones de esta revisión, una de estas fue, la muestra reducida de la mayoría de los estudios [2, 7,48 49, 50, 51, 52,53], ningún artículo analizado supero los 100 participantes. Otra de las principales limitaciones es que los pacientes en alguno de los estudios fueron evaluados una sola vez al final del tratamiento, y por último, pocos artículos mencionaron la etiología de la epicondilitis lateral, solo dos

53

autores proporcionaron información acerca de la etiología [7,49], por lo tanto esto podría alterar los resultados.

VIII. CONCLUSIÓN

Esta revisión tuvo como objetivo analizar los efectos del kinesiotaping en el dolor, la funcionalidad y la fuerza de prensión en personas con tendinopatía lateral de

codo.

En los últimos años, el kinesiotaping se ha convertido en una técnica popular en el ámbito de la fisioterapia y el deporte. Esta modalidad de tratamiento ha ganado reconocimiento en el tratamiento de la epicondilitis lateral y otras afecciones musculoesqueléticas.

Al revisar la literatura y los estudios seleccionados, se concluye que el kinesiotaping es efectivo para disminuir el dolor, mejorar la funcionalidad y la fuerza de prensión tanto en el estadio precoz como en el tardío de la patología. Sin embargo, la evidencia sugiere que la efectividad aumenta aún más cuando se emplea en combinación con otras modalidades fisioterapéuticas.

En cuanto a la variabilidad en las técnicas de aplicación, no se puede determinar si alguna técnica es superior a otra. Actualmente, la evidencia no es concluyente sobre la superioridad de una técnica de kinesiotaping sobre otra. Para comparar y determinar que técnica de kinesiotaping es más efectiva en la epicondilitis lateral, se necesitan más investigaciones de alta calidad metodológica.

Con respecto al tiempo de aplicación del KT, es decir, la dosificación, al realizar el análisis se encontró una heterogeneidad. Esta varía según las necesidades individuales del paciente, la respuesta del paciente al tratamiento, la tolerancia del paciente, la durabilidad del material utilizado y del cuidado del mismo. Sin embargo, se necesitarían más estudios que utilicen tiempos de aplicación similares para poder evaluar esta condición.

IX. BIBLIOGRAFÍA

1. Delgado Martínez AD. Epicondilitis y Epitrocleititis. En: Campos Forriol F. Manual de Cirugía Ortopédica y Traumatología. 2ª ed. Madrid: Médica Panamericana; 2010. P832-837.

2. Dilek B, Batmaz I, Sarıyıldız MA, Sahin E, Ilter L, Gulbahar S, et al. Kinesio taping in patients with lateral epicondylitis. 2016;29(4):853-858. DOI: 10.3233/BMR-160701.
3. Kun-Long M, Hai-Qiang W. Management of Lateral Epicondylitis: A Narrative. 2020;9(-):1-9. DOI: 10.1155/2020/6965381.
4. Chaustre Ruiz MD. Epicondilitis lateral: conceptos de actualidad. Revisión de tema [internet] y [acceso el "4 de julio del 2022"]. 2011;9(1):74-81. Disponible en: http://www.scielo.org.co/scielo.php?script=sci_arttext&pid=S0121-52562011000100008.
5. Urits I, Markel M, Choi P, Vij N, Tran A, An D et al. Minimally invasive treatment of lateral epicondylitis. 2020; 34(3):583-602. DOI: 10.1016/j.bpa.2020.08.004
6. Erpala F, Ozturk T, Zengin EC, Bakir U. Early Results of Kinesio Taping and Steroid Injections in Elbow Lateral Epicondylitis: A Randomized, Controlled Study. 2021; 57(4):306. DOI: 10.3390/medicina57040306.
7. Eraslan L, Yuce D, Erbilici A, Baltaci G. Does Kinesiotaping improve pain and functionality in patients with newly diagnosed lateral epicondylitis? 2018; 26(3):938-945. DOI: 10.1007/s00167-017-4691-7
8. Bove T. El vendaje funcional. 5ª edición. España: Elsevier; 2011.
9. D'Freitas NA. Complejo Articular del Codo: Biomecánica. Articulaciones del codo: biomecánica. RSVCM [Internet]. 2016 [citado el 7 de mayo de 2024]; 22(1). Disponible en: http://saber.ucv.ve/ojs/index.php/rev_svcm/article/view/11292.
10. Carrere MTA, Méndez AÁ, Peñaranda YF. Biomecánica clínica. Biomecánica de la Extremidad Superior. Exploración del Codo. REDUCA (Enfermería, Fisioterapia y Podología) [Internet]. 2011 [citado el 7 de mayo de 2024]; 3(4). Disponible en: <https://www.revistareduca.es/index.php/reduca-enfermeria/article/view/753>.
11. Bordachar D, Intelangelo L, Mendoza. Material de estudio de clínica kinefisiatrica quirúrgica. Unidad 3: patología de codo; 2020.
12. Donald A. Neumann. El complejo del codo y el antebrazo, en fundamentos de rehabilitación física. Cinesiología del sistema musculoesquelético. Editorial Paidotribo.

España. 2007

13. Bueno AJ, Porqueres IM. Tendón: valoración y tratamiento en fisioterapia. Editorial Paidotribo. España. 2011.

14. Latarjet. Anatomía humana. 4.ª ed. Vol. 1. Editorial médica panamericana; 2004. 484 p.

15. Herrero AV. Tendinopatía: una revisión actual. RCA grupo editor. 2021.

16. Sharma P, Maffulli N. Biology of tendon injury: healing, modeling and remodeling. J Musculoskelet Neuronal Interact. 2006 Apr-Jun; 6(2):181-90. PMID: 16849830.

17. Buchanan BK, Varacallo M. Lateral Epicondylitis (Tennis Elbow). 2023 Aug 4. In: StatPearls [Internet]. Treasure Island (FL): StatPearls Publishing; 2024 Jan-. PMID: 28613744.

18. Tejedor RLV, Tejedor ELV. Epicondilitis lateral. Manejo terapéutico. Rev Esp Artroc Cir Articul [Internet]. 2018; 25(2). Disponible en: <https://fondoscience.com/sites/default/files/articles/pdf/reaca.25263.fs1711059-epicondilitis-lateral-manejo-terapeutico.pdf>.

19. Neyra, HIT, Parra YM, Sáez HT. Epicondilalgias laterales Del codo. *Revista Cubana de Ortopedia y Traumatología*, 36(4). 2022.

20. Karabinov V, Georgiev GP. Lateral epicondylitis: New trends and challenges in treatment. World J Orthop [Internet]. 2022; 13(4):354–64. Disponible en: <http://dx.doi.org/10.5312/wjo.v13.i4.354>

21. Vaquero-Picado A, Barco R, Antuña SA. Epicondilitis lateral del codo. EFORT Open Rev [Internet]. 2016; 1(11):391–7. Disponible en: <http://dx.doi.org/10.1302/2058-5241.1.000049>

22. Medina Macías S, Ojeda Castellano J, Santana Vélez, Entesopatías, Tendinopatías o Tendinosis del codo. Internet]. Ulpqc.es. [citado el 7 de mayo de

2024]. Disponible en:

https://accedacris.ulpgc.es/bitstream/10553/5888/1/0514198_00020_0007.pdf.

23. Kahlenberg CA, Knesek M, Terry MA. Nuevos desarrollos en el uso de productos biológicos y otras modalidades en el tratamiento de la epicondilitis lateral. Biomed Res Int [Internet]. 2015; 2015:1–10. Disponible en: <http://dx.doi.org/10.1155/2015/439309>.

24. Jimenez Solis F; Arboine Ciphaz M, Solorzano Herra S .Epicondilitis: Revisión bibliográfica desde una perspectiva médico legal. *Med. leg. Costa Rica* [internet]. 2021 [citado el 7 de mayo de 2024]; 38(1):80–8. Disponible en: https://www.scielo.sa.cr/scielo.php?script=sci_arttext&pid=S1409-00152021000100080
25. Ahmad, Z., Siddiqui, N., Malik, SS, Abdus-Samee, M., Tytherleigh-Strong, G. y Rushton, N. (2013). Epicondilitis lateral: una revisión de patología y manejo. *The Bone & Joint Journal*, 95 (9), 1158-1164.
26. Cohen M, da Rocha Motta Filho G. Epicondilitis lateral del codo. *Rev Bras Ortop* [Internet]. 2012; 47(4):414–20. Disponible en: [http://dx.doi.org/10.1016/S2255-4971\(15\)30121-X](http://dx.doi.org/10.1016/S2255-4971(15)30121-X)
27. Johns N, Shridhar V. Epicondilitis lateral: conceptos actuales. *Aust J Gen Pract* [Internet]. 2020; 49(11):707–9. Disponible en: <http://dx.doi.org/10.31128/AJGP-07-20-5519>
28. Kim GM, Yoo SJ, Choi S, Park YG. Tendencias actuales para el tratamiento de la epicondilitis lateral. *Codo de hombro Clin* [Internet]. 2019; 22(4):227–34. Disponible en: <http://dx.doi.org/10.5397/cise.2019.22.4.227>
29. Miranda Monsalve AL, Lannos N, Torres C, Montenegro C, Jiménez C. Revisión de epicondilitis: clínica, estudio y propuesta de protocolo de tratamiento [Internet]. *Uchile.cl*. 2010 [citado el 7 de mayo de 2024]. Disponible en: https://repositorio.uchile.cl/bitstream/handle/2250/124203/revision_epicondilitis.pdf?sequence=1&isAllowed=y
30. Moros Marco S, Asenjo Gismero CV, del Monte Bello G, Paniagua González A, Jiménez Fermín M, Pintado López G, et al. Epicondilitis (tendinopatía lateral de codo): estrategias de diagnóstico y clasificación. *Rev Esp Artrosc Cir Articul* [Internet]. 2020; 27(4). Disponible en: <http://dx.doi.org/10.24129/j.reaca.27470.fs2001007>
31. Keijsers R, de Vos R-J, Kuijjer PPFM, van den Bekerom MPJ, van der Woude H-J, Eygendaal D. Tennis elbow. *Shoulder Elbow* [Internet]. 2019; 11(5):384–92. Disponible en: <http://dx.doi.org/10.1177/1758573218797973>
32. Taylor SA, Hannafin JA. Evaluación y manejo de la tendinopatía del codo. *Salud Deportiva* [Internet]. 2012; 4(5):384–93. Disponible en: <http://dx.doi.org/10.1177/1941738112454651>

33. Bisset LM, Vicenzino B. Physiotherapy management of lateral epicondylalgia. *J Physiother*. 2015 Oct; 61(4):174-81. doi: 10.1016/j.jphys.2015.07.015. Epub 2015 Sep 8. PMID: 26361816.
34. Kheiran A, Pandey A, Pandey R. Tendinopatías comunes alrededor del codo; ¿Qué dice la evidencia actual? *J Clin Orthop Trauma* [Internet]. 2021; 19:216–23. Disponible en: <http://dx.doi.org/10.1016/j.jcot.2021.05.021>
35. Jonathan Herald, Ashraf M, Sundar MS, Rajan DV. Lateral epicondylitis-narrative review on surgical options for recalcitrant cases. *Indian J Orthop* [Internet]. 2021; 55(2):318–24. Disponible en: <http://dx.doi.org/10.1007/s43465-021-00364-y>
36. Longo UG, Franceschetti E, Rizzello G, Petrillo S, Denaro V. Tendinopatía del codo. *Revista de Músculos, Ligamentos y Tendones*; 2 (2): 115-120. 2012.
37. Coombes BK, Bisset L, Vicenzino B. Management of Lateral Elbow Tendinopathy: One Size Does Not Fit All. *J Orthop Sports Phys Ther*. 2015 Nov; 45(11):938-49. doi: 10.2519/jospt.2015.5841. Epub 2015 Sep 17. PMID: 26381484.
38. Day JM, Lucado AM, Uhl TL. A comprehensive rehabilitation program for treating lateral elbow tendinopathy. *Int J Sports Phys Ther* [Internet]. 2019; 14(5):818–29. Disponible en: <http://dx.doi.org/10.26603/ijsp20190818>
39. Konarski W, Poboży T.A Clinical Overview of the Natural Course and Management of Lateral Epicondylitis. *Orthopedics*. 2023 Jul-Aug; 46(4):e210-e218. doi: 10.3928/01477447-20230329-05. Epub 2023 Apr 3. PMID: 37018622.
40. Kumar S, Stanley D, Burke NG, Mullett H. Tennis elbow. *Ann R Coll Surg Engl* [Internet]. 2011;93(6):432–6. Disponible en: <http://dx.doi.org/10.1308/147870811x589227>
- 59
41. Cutts S, Gangoo S, Modi N, Pasapula C. Tennis elbow: A clinical review article. *J Orthop* [Internet]. 2020; 17:203–7. Disponible en: <http://dx.doi.org/10.1016/j.jor.2019.08.00543>.
42. Luk JK, Tsang RC, Leung HB. Lateral epicondylalgia: midlife crisis of a tendon. *Hong Kong Med J*. 2014 Apr; 20(2):145-51. doi: 10.12809/hkmj134110. Epub 2014 Feb 28. PMID: 24584568.

43. Wilson JJ, Best TM. Common overuse tendon problems: A review and recommendations for treatment. *Am Fam Physician*. 2005 Sep 1; 72(5):811-8. PMID: 16156339.
44. Bhabra G, Wang A, Ebert JR, Edwards P, Zheng M, Zheng MH. Lateral Elbow Tendinopathy: Development of a Pathophysiology-Based Treatment Algorithm. *Orthop J Sports Med*. 2016 Nov 1; 4(11):2325967116670635. doi: 10.1177/2325967116670635. PMID: 27833925; PMCID: PMC5094303.
45. Yañez Chandia P, Fernandez J, Garcia F.E. Tape Neuromuscular. Manual de aplicaciones prácticas. 2014.
46. Villota Chicaíza, X. M. (2014). Vendaje neuromuscular: Efectos neurofisiológicos y el papel de las fascias. *Revista Ciencias de la Salud* [Internet]. 2014, 12(2), 253-269. Disponible en: <http://dx.doi.org/10.12804/revsalud12.2.2014.08>
47. Bové Pérez T. El Vendaje Funcional. 7a ed. Elsevier; 2021.
48. Au IPH, Fan PCP, Lee WY, Leong MW, Tang OY, An WW, Cheung RT. Effects of Kinesio tape in individuals with lateral epicondylitis: A deceptive crossover trial. *Physiother Theory Pract*. 2017 Dec; 33(12):914-919. doi: 10.1080/09593985.2017.1359871. Epub 2017 Sep 12. PMID: 28895777.
49. Koçak FA, Kurt EE, Şaş S, Tuncay F, Erdem HR. Short-Term Effects of Steroid Injection, Kinesio Taping, or Both on Pain, Grip Strength, and Functionality of Patients With Lateral Epicondylitis: A Single-Blinded Randomized Controlled Trial. *Am J Phys Med Rehabil*. 2019 Sep; 98(9):751-758. doi: 10.1097/PHM.0000000000001184. PMID: 30920398.
50. Giray E, Karali-Bingul D, Akyuz G. The Effectiveness of Kinesiotaping, Sham Taping or Exercises Only in Lateral Epicondylitis Treatment: A Randomized Controlled Study. *PM R*. 2019 Jul; 11(7):681-693. doi: 10.1002/pmrj.12067. Epub 2019 Mar 28. PMID: 30609278.
51. Guler T, Yildirim P. Comparison of the efficacy of kinesiotaping and extracorporeal shock wave therapy in patients with newly diagnosed lateral epicondylitis: A prospective randomized trial. *Niger J Clin Pract*. 2020 May; 23(5):704-710. doi: 10.4103/njcp.njcp_45_19. PMID: 32367880.

52. Tezel N, Can A, Karaahmet Ö, Gürçay E. The effects of kinesiötaping on wrist extensor strength using an isokinetic device in patients with chronic lateral epicondylitis: A randomized-controlled trial. *Turk J Phys Med Rehabil.* 2020 Mar 3; 66(1):60-66. doi: 10.5606/tftrd.2020.3298. PMID: 32318676; PMCID: PMC7171888.

53. Özmen T, Koparal SS, Karataş Ö, Eser F, Özkurt B, Gafuroğlu TÜ. Comparison of the clinical and sonographic effects of ultrasound therapy, extracorporeal shock wave therapy, and Kinesio taping in lateral epicondylitis. *Turk J Med Sci.* 2021 Feb 26; 51(1):76-83. doi: 10.3906/sag-2001-79. PMID: 32682361; PMCID: PMC7991874.