



TESINA

**Presentada para acceder al título de grado de la carrera de
LICENCIATURA EN KINESIOLOGIA Y FISIATRIA**

Título:

**“Ondas de choque extra corpóreas en la rehabilitación
de las tendinopatías aquilianas”**

Autor:

Maroni, Franco Andrés

Director:

Lic. Zeni, Mauricio

Fecha de presentación:

11/05/2018

Firma de autor:

ÍNDICE

I.	RESUMEN.....	2
II.	INTRODUCCION.....	3
III.	OBJETIVOS.....	5
IV.	JUSTIFICACION.....	6
V.	METODOS.....	7
VI.	FUENTES DE CONSULTA.....	9
VII.	MARCO TEÓRICO.....	10
	VII.a. TENDÓN.....	10
	VII.a.i. Generalidades	10
	VII.a.ii. Mecano transducción	12
	VII.b. TENDÓN DE AQUILES.....	13
	VII.b.i. Tendinopatía.....	15
	VII.b.ii. Etiopatiogenia.....	16
	VII.b.iii. Etiología.....	17
	VII.b.iv. Fisiopatología.....	21
	VII.b.v Clasificación de las tendinopatías.....	22
	VII.b.vi Estudios de imagen.....	24
	VII.c. ABORDAJE TERAPÉUTICO.....	26
	VII.d. ONDAS DE CHOQUE EXTRACORPÓREAS.....	27
VIII.	ANÁLISIS DEL EFECTO BIOLÓGICO DE LAS ONDAS DE CHOQUE EXTRACORPÓREAS EN EL TEJIDO TENDINOSO.....	31
IX.	ANÁLISIS DE LA EFECTIVIDAD DE LAS ONDAS DE CHOQUE EXTRACORPÓREAS EN TENDINOPATÍA AQUILIANA.....	34
X.	DISCUSIÓN.....	44
XI.	CONCLUSIÓN.....	46
XII.	REFERENCIAS BIBLIOGRÁFICAS.....	47

I. Resumen

Se designa como tendinopatía a un conjunto de síntomas dolorosos crónicos en una zona sensible y dolorosa del tendón. Es a menudo debido a la tensión mecánica relacionada con sobrecarga o el uso excesivo de la unidad músculo-tendón. Una de las opciones terapéuticas para tratar las tendinopatías es la utilización de ondas de choque extracorpóreas que son ondas de sonido con una presión y duración específicas capaces de propagarse a través de los tejidos sin perder porcentajes significativos de su energía.

Objetivo

Analizar la efectividad de las Ondas de Choque Extracorpóreas en la tendinopatía aquiliana

Métodos de búsqueda

Se realizaron búsquedas en PUBMED, SCIELO, IBECS, COCHRANE. No se incorporó filtros con respecto a la fecha de publicación.

Se incluyeron ensayos clínicos, revisiones sistemáticas que evaluaban la efectividad de las ondas de choque extracorpóreas en la tendinopatía aquiliana.

Resultados

Se incluyeron un total de 9 artículos. Las enfermedades del tendón de Aquiles que se analizaron fueron: tendinopatía insercional de Aquiles, tendinopatía no insercional, tendinopatía crónica. La mayoría de los estudios evaluaron antes del tratamiento, al mes, a los 6 y 12 meses. NRS= 6.9 ± 1.2 (5-9) / 5.3 ± 1.1 (4-8) / 1.7 ± 0.8 (0-3) / 0.3 ± 0.5 (0-2) $p < 0.001$. AOFAS= 71 ± 5.6 (63-80) / 72 ± 3.2 (67-75) / 77 ± 2.4 (72-84) / 86 ± 1.9 (82-90) $p < 0.001$. VAS: Grupo ESWT: 7.9 ± 2 / 4.2 ± 2.4 / 2.9 ± 2.1 / 2.8 ± 2.0 Valor $P < 0,01$ Grupo control: 8.6 ± 1.1 / 8.2 ± 1.1 / 7.2 ± 1.3 / 7.0 ± 1.4 Valor $P > 0,5$ Subgrupo LA: 7.3 ± 2.3 / 4.3 ± 2.5 / 3.2 ± 2.2 / 3.2 ± 2.2 $P < 0,01$ Subgrupo NLA: 8.2 ± 1.8 / 4.2 ± 2.4 / 2.7 ± 2.1 / 2.6 ± 2.2 $P < 0,01$.

Conclusión

La efectividad de las ondas de choque extracorpóreas fue mayor en pacientes con tendinopatía insercional crónica de Aquiles con más de 3 meses de evolución aunque se deberían considerar pacientes con capacidades de recuperación similares en cuanto a edad, misma lesión y tiempo de evolución.

II. INTRODUCCIÓN

El tendón de Aquiles está formado por la fusión de los tendones de los gemelos y el soleo, y se inserta en la mitad de la superficie postero-inferior del calcáneo. Es el tendón más fuerte y grueso del cuerpo humano. Mide aproximadamente 15cm de longitud por 12-15mm de ancho y 5-6mm de grosor. Se compone de una población de células llamadas tenocitos rodeados por una matriz extracelular de colágeno (EMC) que comprende el 85% de la masa del tendón madura.

Su lesión es una de las más frecuentes del organismo, produciendo cambios histopatológicos como la desorganización del colágeno, aumento de la celularidad, redondeo celular y neovascularización. Se estima que más del 75% se producen realizando actividad deportiva, especialmente en los deportes de salto y carrera continua.¹⁻²

La tendinopatía se designa a los síntomas dolorosos crónicos en una zona sensible y dolorosa del tendón. Es a menudo debido a la tensión mecánica relacionada con sobrecarga o el uso excesivo de la unidad músculo-tendón.

Es un cuadro clínico que puede verse complicado por la inflamación de la envoltura externa del tendón, llamada paratendón. La inflamación de este envoltorio conjuntivo puede presentarse de forma aislada, recibiendo el nombre de paratendinitis o de forma asociada a una tendinopatía o tendinosis, casi siempre caracterizada por una crepitación de la estructura.³⁻⁴

Las lesiones tendinosas pueden ser producidas por fuerzas de rozamiento o fricción, fuerzas de tracción o diferentes estímulos de leve intensidad aplicados de forma repetitiva. Es por ello que las lesiones pueden tener su origen en factores internos, se encuentre o no en la propia estructura del tendón o en factores externos o extrínsecos, entre los que podemos encontrar mal calzado, superficie de juego, descansos inadecuados y entrenamiento.

Dentro de los factores intrínsecos se encuentra, como causa principal de la tendinopatía la isquemia, proporcionada por una situación de carga máxima o por compresión de alguna prominencia ósea. Las alteraciones biomecánicas como la hiperpronación de pie, laxitud ligamentosa del medio pie o la dismetría de miembros inferiores son causas intrínsecas.⁴

Las ondas de choque son ondas de sonido con una presión y duración específicas capaces de propagarse a través de los tejidos sin perder porcentajes significativos de su energía.

Se trata de impulsos acústicos generados por un equipo con características especiales, que son introducidos en el cuerpo mediante un aplicador de ondas de choque libremente móvil y afectan toda la zona de irradiación.

Estas ondas tienen una duración muy corta, son fáciles de concentrar y son capaces de fragmentar elementos sin dañar el tejido.

Se trata de una opción terapéutica para el tratamiento de los trastornos musculoesqueléticos, es una técnica no invasiva, rápida y no requiere hospitalización, tiene una baja tasa de complicaciones y alta tasa de éxito. Las mejoras demostradas en estudios clínicos son que las Ondas de choque extracorpóreas podrían estimular la formación de nuevos vasos sanguíneos en el tendón y que este aumento de la vascularización conduce a la mejora clínica.⁵⁻⁶⁻⁷

III. OBJETIVOS

OBJETIVO GENERAL

- Analizar, mediante una revisión bibliográfica la efectividad de las Ondas de Choque Extracorpóreas en la tendinopatía aquiliana.

OBJETIVOS ESPECÍFICOS

- Determinar la influencia de las Ondas de choque extracorpóreas en las tendinopatías aquiliana
- Analizar la dosificación utilizada de las Ondas de choque extracorpóreas en las tendinopatías aquilianas
- Establecer en qué casos las Ondas de choque extracorpóreas son efectivas.
- Analizar la diferencia entre los resultados de tratamiento de Ondas de choque extracorpóreas solo o en un tratamiento combinado.

IV. JUSTIFICACIÓN

La tendinopatía aquiliana es una de las lesiones más frecuentes del organismo, sus principales causas de son los factores intrínsecos, como las alteraciones biomecánicas y extrínsecos como el sobre-entrenamiento, mal calzado, sobre todo en pacientes adultos-jóvenes.

Una de las medidas terapéuticas que se plantea es el tratamiento mediante ejercicios excéntricos teniendo resultados muy favorables en tendinopatías agudas, pero no así en las tendinopatías crónicas y calcificadas.

Las ondas de choque extra corpóreas podrían ser una herramienta terapéutica para tratar las tendinopatías en estadios avanzados, ya sean crónicas o calcificadas, como así también para aquellas tendinopatías agudas que no se resolvieron mediante ejercicios excéntricos.

V. MÉTODOS

Se realizó una búsqueda bibliográfica sobre las ondas de choque extracorpóreas en la rehabilitación de las tendinopatías aquilianas con las siguientes palabras claves:

VARIABLE	MESH	DECS	TÉRMINO LIBRE
Onda de choque	D) Extracorporeal shock wave therapy (1)		A) Extracorporeal shock wave (4741) B) ESWT (709) C) Extracorporeal shock wave therapy (4697) A OR B OR C (5768)
Tendinopatía Aquiles			E) Achilles tendinopathy (1835) F) Achilles tendinosis (1896) E OR F (1896)

ESTRATEGIA DE BÚSQUEDA

PUBMED:

Achilles tendinopathy (E) AND extracorporeal shock wave therapy (C)

Achilles tendinopathy (E) AND extracorporeal shock wave

Achilles tendinopathy (E) AND ESWT (B)

SCIELO

Onda de choque

Extracorporeal shock wave

Tendinopatía Aquiles

IBECS

Onda de choque

Extracorporeal shock wave

Extracorporeal shock wave therapy

Achilles tendinopathy

No se incorporaron filtros en relación a la fecha de publicación con el objetivo de recaudar mayor cantidad de artículos. Se prestó atención a la calidad metodológica de las publicaciones, dándole prioridad a ensayos clínicos controlados, revisiones sistemáticas. Bases de datos consultadas: PubMed (www.nlm.nih.gov), LiLacs, IBECS, el sistema SciELO, la Biblioteca de la Colaboración Cochrane (www.bireme.br), y la Biblioteca Electrónica de la SeCyT.

VI. FUENTES DE CONSULTA

Se realizó una búsqueda en bibliotecas tanto virtuales como físicas, de las primeras se utilizó la Biblioteca Electrónica de Ciencia y Tecnología (www.biblioteca.mincyt.gov.ar) y la Biblioteca Virtual en Salud (www.bvs.org.ar); de las segundas la biblioteca del Círculo Médico de Rosario, la biblioteca del Instituto Universitario del Gran Rosario y la biblioteca Argentina “Dr. Juan Álvarez” de Rosario.

Las bases de datos consultadas:

- COCHRANE
- LILACS
- MEDLINE/ Pubmed
- ScIELO
- IBECs

VII. MARCO TEÓRICO

VII.a TENDÓN

VII.a.i GENERALIDADES

Los tendones son estructuras anatómicas situadas entre el músculo y el hueso, cuya función es transmitir la fuerza generada por el músculo al hueso dando lugar al movimiento articular. Los tendones poseen tres zonas específicas en toda su longitud: el punto de unión músculo-tendón se denomina unión miotendinosa, la unión tendón-hueso se denomina unión osteotendinosa, zona media o cuerpo del tendón. No siempre ocurre la misma adaptación músculo-tendón; un único tendón como el de Aquiles, focaliza la acción de varios músculos (tríceps sural) con el objetivo de ejercer tracción sobre un solo hueso, el calcáneo.

Presentan un aspecto blanquecino debido a su escasa vascularidad. Están compuestos por fibras de colágenos en un 30% y de elastina en un 2%, todo ello se denomina matriz extracelular que contiene hasta un 68% de agua. El colágeno representa alrededor del 70% del peso seco del tendón.

Morfológicamente el tendón varía en forma y tamaño. Puede ser aplanado o redondeado; con respecto al músculo puede encontrarse en el origen, en la inserción o formando intersecciones tendinosas. Dentro de un mismo tendón pueden discurrir haces paralelos en un estrato y hacerlos en diferente en estratos adyacentes, en definitiva, lo que determina la configuración del tendón es el estímulo que genera el tipo de movimiento que éste realiza. El grado o amplitud de movimiento de la unión miotendinosa y la fuerza aplicada al tendón determinan la mayor amplitud del movimiento del músculo y del tendón.

Elementos extratendinosos:

- Las vainas fibrosas son los conductos a través de los cuales los tendones se deslizan durante su recorrido.
- Las poleas de flexión son refuerzos anatómicos de las vainas fibrosas cuya función es mantener el tendón dentro de su recorrido por el cual se desliza
- Las vainas sinoviales son túneles por los cuales los tendones acceden al hueso o a otras estructuras anatómicas. Su función es reducir la fricción.

- El paratendón permite el libre movimiento del tendón con estructuras adyacentes.
- Las bursas, son pequeños sacos de líquidos situados entre dos estructuras adyacentes donde actúan como amortiguadores, reduciendo las fricciones y asistiendo el movimiento.

Componentes del tendón

- Células:
 1. Fibroblastos: son células constantes en el tejido conectivo. Muy numerosos, son responsables de la formación de los componentes fibrosos del tejido conectivo, colágeno y la elastina. Además, contribuyen a la formación de sustancia fundamental y a los mediadores celulares del proceso de curación. Las modificaciones de su forma, función y composición obedecen a estímulos mecánicos.
 2. Macrófagos: son numerosos en tejido conectivo laxo. Se mueven libremente. Son carroñeros activos, engullendo células muertas, bacterias y partículas extrañas. Además, liberan mediadores de la respuesta inflamatoria.
 3. Cebadas: se encuentra cerca de los vasos sanguíneos y su función es controvertida. Producen anticoagulantes como la heparina, aunque también liberan histamina y serotonina. Estas sustancias vasoactivas participan en el control del flujo de sangre a la zona, especialmente en el proceso inflamatorio.
 4. Otras células: linfocitos, neutrófilos, polimorfonucleares que intervienen en el sistema de defensa celular y humoral.
- Colágeno: se lo divide en dos clases, las que conforman fibras regulares de colágeno (tipo I, II, III, V, XI) y las que no lo conforman (IV, VI, VII, VIII, IX, XII, XIII). El colágeno en su mayoría es de tipo I, constituyendo el 70-80% del peso seco del tendón. Entre todos configuran las propiedades mecánicas del tendón.
- Sustancia fundamental: contribuye de manera importante a la integridad mecánica del tendón, al desarrollo de los tejidos, a su organización y al control de su seguimiento. Su composición responde a una mezcla de agua, PG, GAG. La sustancia fundamental permite que las fibras se adhieran unas a otras y proporcionen lubricación para que puedan deslizarse.

- Elementos de conjunción, enlaces cruzados: encargados de aportar la estabilidad molecular. Éstas moléculas se encuentran unidas mediante enlaces covalentes a nivel intramolecular como intermolecular. Los enlaces cruzados son importantes para la fuerza tensil del colágeno, haciéndolo más fuerte por unidad y con capacidad de absorber más energía. Las sustancias químicas de los enlaces se producen durante el metabolismo normal y son renovados por procesos metabólicos durante la primera etapa de vida, pero se acumulan en individuos mayores. Por este motivo los tendones se vuelven más rígidos y menos elásticos en edades avanzadas⁸

VII.a.ii MECANOTRANSDUCCIÓN

La mecanotransducción es el proceso fisiológico donde las células perciben y responden a cargas mecánicas. Se refiere al proceso por el cual el cuerpo convierte la carga mecánica en respuestas celulares.

El término Mechanocoupling se refiere a la carga que causa una perturbación física en las células que componen un tejido. El tendón de Aquiles recibe cargas de tracción generadas por el soleo y los gemelos y, por lo tanto, las células de tracción y fuerzas de cizallamiento del tendón. Los tendones también pueden experimentar fuerzas de compresión. Éstas provocan una deformación en las células que puede desencadenar una amplia gama de respuestas en función del tipo, magnitud y duración de la carga.⁹

Las células del tendón interactúan entre sí y con las proteínas de la ECM. Estas interacciones son esenciales para las células para poder detectar y responder a la carga mecánica, que a su vez influye en el metabolismo de tendón. Las células reaccionan a los estímulos mecánicos a través de procesos complejos de mecanotransducción que pueden regular las vías anabólicas (síntesis ECM) y catabólicas (expresión metaloproteinasas de la matriz y la degradación de ECM). En condiciones normales, estos procesos son equilibrados y mantienen la homeostasis del tendón. Sin embargo, los cambios en el equilibrio pueden conducir a la patología del tendón debido a la degradación del tejido a causa de un aumento en la remodelación de la ECM.¹⁰

VII.b TENDÓN AQUILES

El tendón de Aquiles es el tendón único y común de los tres músculos que componen el tríceps sural y su función es transmitir las fuerzas generadas por los gemelos y el sóleo al calcáneo. Los gemelos se originan en la superficie posterior de los cóndilos femorales. El sóleo, en un plano más profundo, se origina en la cara posterior del tercio proximal de la tibia y el peroné. Las aponeurosis de estos tres vientres musculares se unen para conformar el Tendón de Aquiles que se inserta en las cara media y lateral del calcáneo.

Morfológicamente el tendón presenta un aspecto redondeado en la parte superior y aplanado en la parte distal. Sus fibras se disponen en espiral. La matriz la forman haces de colágeno tipo I de los que depende la fortaleza del tendón¹¹. La matriz extracelular de los tendones se compone de: colágeno (65 a 80% peso seco), que se compone principalmente de colágeno de tipo I y proporciona a los tendones fuerza para soportar cargas elevadas, existen otros tipos de colágeno, como el tipo III, importante en el proceso de curación y desarrollo del tendón, el tipo V que se intercala en el núcleo de la fibrilla de colágeno tipo I y además ayuda a la fibrogénesis y modula el crecimiento de fibrillas, el tipo XII se ha postulado para integrar componentes de la matriz, debido a su capacidad de unirse a proteoglicanos; elastina (1 a 2%), que asegura la flexibilidad y las propiedades elásticas; y sustancia fundamental, que consiste en aproximadamente 60 a 80% de agua, proteoglicanos y glicoproteínas. El componente celular está representado por tenoblastos y tenocitos, que están dispuestas en filas paralelas entre las fibras de colágeno. Los tenoblastos son células inmaduras en forma de huso del tendón, que contienen abundantes orgánulos citoplasmáticos, lo que refleja su elevada actividad metabólica. A medida que envejecen, los tenoblastos se alargan y se transforman en tenocitos. Juntos, tenoblastos y tenocitos representan el 90 a 95% de los elementos celulares de tendones. Los elementos celulares restantes consisten en condrocitos, células sinoviales y células endoteliales^{13; 14}

El aporte sanguíneo se produce por tres vías: la unión del tendón al hueso, la unión miotendinosa y principalmente, una mínima y dispersa red de pequeñas arterias paralelas a las fibras de colágeno, que proceden del epitendón, las cuales se desarrollan en la vaina sinovial. La densidad vascular es mayor proximalmente y menor en la porción media del tendón, área avascular relativa que se encuentra entre 2 y 6cm de la inserción en el calcáneo, la cual es más vulnerable a sufrir degeneración y lesión¹⁷.

El tendón de Aquiles se encuentra inervado por pequeñas ramificaciones del nervio sural. Los pequeños ramos nerviosos discurren por los conductos vasculares, dando a su paso, terminaciones nerviosas sensoriales¹¹. Existen cuatro tipos de receptores aferentes que se encuentran en la superficie o en el tendón. Los receptores son: corpúsculos de Ruffini (receptores de presión), corpúsculos de Vater-Paccini (receptor de movimiento), Órgano tendinosos de Golgi (mecanoreceptor, capaz de detectar cambios de presión y de estiramiento del tendón) y las terminaciones nerviosas libres (receptores del dolor)¹³.

El cuerpo del tendón se encuentra recubierto por el peritendón mediante una doble capa, el epitendón, es la capa interna que está en contacto con el tendón, y el paratendón o capa externa.

Biomecánica: El tendón de Aquiles es muy potente, puede soportar hasta 17 veces el peso corporal. Durante la marcha y la carrera el tendón de Aquiles es solicitado en elongación, pudiendo tolerar una tasa de estiramiento de hasta un 10% de su longitud en reposo hasta que se produzca una rotura.

La actina y la miosina están presentes en los tenocitos, y los tendones tienen propiedades mecánicas casi ideales para la transmisión de la fuerza del músculo al hueso. Los tendones son rígidos y resistentes, con una alta resistencia a la tracción: pueden estirarse hasta un 4% antes de dañarse. Los tendones de Aquiles en los hombres tienen mayor fuerza de rotura máxima y rigidez con un área de sección transversal mayor que en las mujeres, mientras que los tendones más jóvenes tienen un estrés de ruptura de tracción significativamente más alto y menor rigidez.

Un tendón pierde su configuración ondulada cuando se estira más del 2%. Durante la carga del tendón el enderezamiento de las fibras de colágeno no sucede de manera uniforme, si no que se inicia sobre una pequeña cantidad de haces y progresivamente afecta a todo el tendón. A medida que las fibras de colágeno se deforman, responden linealmente al aumento de las cargas del tendón. La apariencia ondulada normal del tendón se recupera si la carga ubicada en él permanece en menos del 4%. A niveles de deformación superiores al 8%, se producirá ruptura macroscópica^{11;15}.

Existe una relación directa entre el aumento de cargas durante la fase de desaceleración y la aparición de tendinopatias.¹¹

VII.b.i TENDINOPATÍA

La tendinopatía de Aquiles es una condición dolorosa que ocurre comúnmente en individuos activos e inactivos. Es la condición patológica más común que afecta al tendón de Aquiles y representa entre el 55% y el 65% de los trastornos. La incidencia de estas lesiones va en aumento a medida que más gente participa regularmente en deportes recreativos y competitivos, como así también la duración y la intensidad de los entrenamientos aumenten.

Existe diferencia entre una tendinitis y una tendinosis. El termino tendinitis se usa de forma indiscriminada y abusiva para designar las patologías que asientan en el tendón. Una tendinitis de Aquiles ocurre cuando hay una presentación clínica de dolor e hinchazón, por lo que hay un proceso inflamatorio, como ocurre en las lesiones traumáticas, y suelen ser tendinopatías agudas; cuando la causa obedece a microtraumatismos repetidos se habla de lesiones por sobreuso crónico o tendinopatías crónicas. Las Tendinopatías crónicas de Aquiles son condiciones dolorosas que se encuentran a menudo en atletas, en particular los corredores varones de mediana edad, aunque puede afectar a la población sedentaria también. Esto indica que existen factores etiológicos, probablemente relacionados con desequilibrios metabólicos o vasculares, que influyen en el desarrollo de estas patologías.

Por otro lado, una tendinosis de Aquiles se refiere a un proceso degenerativo del tendón sin signos histológicos o clínicos de inflamación intratendinosa. Podemos decir, que la tendinosis es una falla de la matriz celular para adaptarse a un trauma repetitivo causado por un desequilibrio entre la degeneración y la síntesis de la matriz. El termino tendinosis alude a un proceso degenerativo que se caracteriza por la presencia de fibroblastos, hiperplasia vascular y desorganización de colágeno. Una característica de la tendinosis es que puede no ser dolorosa debido a la ausencia de células inflamatorias, las cuales si están presentes en fase aguda, una segunda característica es la perdida de continuidad y la desorganización del colágeno, cuyas fibras aparecen fragmentadas, agrietadas y separadas a causa del aumento de sustancia fundamental, con fibras necróticas; y como tercer característica se observa un aumento de vascularidad y celularidad, aunque las células presentes son fibroblastos y miofibroblastos, no son células inflamatorias (tabla 1). Esto le confiere al tendón una apariencia grisácea y blanda que no se asemeja al blanco brillante que lo caracteriza.

La triada característica de la tendinosis fue llamada tendinosis angiofibroblástica y se refiere a los cambios degenerativos que tienen lugar en el tendón cuando éste es incapaz de reparar por sí mismo la lesión originada por un microtraumatismo repetitivo. La tendinosis se caracteriza por hiperplasia vascular y fibroblastos activos. La tendinitis, en cambio, se distingue de un gran número de linfocitos o neutrófilos. A veces puede existir tendinosis sin tendinitis y el cuadro sintomático puede permanecer silente durante años, o aparecer y desaparecer, ya que siempre existe fibrosis y eventualmente cierto grado de inflamación.

A su vez, podemos diferenciar una tendinosis de Aquiles insercional cuando existe un dolor aislado en la inserción del tendón de Aquiles en el calcáneo debido a una degeneración intratendinosa, y una tendinosis no insercional de Aquiles (parte media) ocurre en el cuerpo principal del tendón^{12;16;17;18}.

TABLA 1. Características histopatológicas de las tendinopatías¹⁷.

	<i>TENDINITIS</i>	<i>TENDINOSIS</i>
<i>Dolor</i>	Siempre	Eventual
<i>Inflamación</i>	Siempre	Eventual
<i>Respuesta celular</i>	Aumento nº glóbulos blancos	Aumento nº de fibroblastos
<i>Respuesta vascular</i>	Hemorragia	Hiperplasia
<i>Estado del colágeno</i>	Organizado	Desorganizado

VII.b.ii ETIOPATOGENIA

La naturaleza de las lesiones tendinosas tiene una relación directa con el tipo de fuerza que actúa sobre el tendón, compresiva o tensil, así como la cantidad de fuerza aplicada y el patrón de aplicación. Son básicamente fuerzas de compresión, accidentes anatómicos que provocan un atrapamiento, fuerzas de rozamiento o de fricción, material o dispositivos externos que impactan el tendón sobre una superficie dura, o estímulos de intensidad leve aplicados de forma repetitiva, sobreuso.

Se ha comprobado que los sujetos con tendinopatías recalcitrantes del tendón de Aquiles experimentan dolor cuando desaceleran o efectúan cambios de dirección durante sus actividades¹⁶. Las lesiones del tendón de Aquiles se asocian frecuentemente con una carga de impacto repetitivo resultante de correr y saltar. Los mecanismos habituales de rotura del tendón son levantar el pie que carga el peso con la rodilla extendida, dorsiflexión inesperada de tobillo y flexión dorsal violenta del tobillo en flexión plantar²⁰.

La lesión tendinosa puede tener su origen en factores intrínsecos, que se trata casi siempre de desajustes biomecánicos de origen genético, lo que nos permite afirmar que existen factores genéticos que predisponen a la lesión tendinosa. También puede deberse a factores extrínsecos, entre los que se encuentra el sobre entrenamiento, la superficie y el tipo de calzado entre otros.

En las lesiones agudas los factores extrínsecos son los dominantes, mientras que en una lesión de carácter crónico la causa suele ser multifactorial.¹⁷

VII.b.iii ETIOLOGÍA

La lesión en el tendón de Aquiles suele ser multifactorial, debido a la presencia de factores tanto intrínsecos (tabla 2) como extrínsecos (tabla 3). Ciertas características individuales de las personas como la edad, el sexo masculino y la obesidad han demostrado tener correlación positiva con la patología del tendón de Aquiles. Dentro de los factores extrínsecos, el uso de fluorquinolonas y corticosteroides han demostrado que conducen a un debilitamiento de Aquiles con tendinitis asociada y un mayor riesgo de rotura, éste riesgo es aún mayor en pacientes mayores a los 60 años de edad¹⁷.

TABLA 2. Factores intrínsecos asociados a lesiones por sobreuso del tendón de Aquiles¹⁷.

• <i>Mal alineamientos:</i> Hiperpronación del retropié; Pie plano o cavo Genu varo o valgo
• <i>Desequilibrio y/o debilidad musculares</i>
• <i>Inflexibilidad partes blandas</i>
• <i>Laxitud articular</i>
• <i>Sobrepeso</i>
• <i>Aporte sanguíneo:</i> isquemia, hipoxia

TABLA 3. Factores extrínsecos asociados a lesiones por sobreuso del tendón de Aquiles¹⁷.

ERRORES DEL ENTRENAMIENTO: * Demasiada distancia * Demasiado rápido * Técnica deficiente *Fatiga * Subir gradas
CARGA EXCESIVA: *Velocidad de ejecución * Número de repeticiones
EQUIPAMIENTO INADECUADO: *Zapatillas *Vestimenta
TIPO DE SUPERFICIE

La verdadera etiología de las lesiones del tendón de Aquiles es aún desconocida, pero se han propuesto dos teorías principales. La teoría degenerativa postula que la degeneración crónica del tendón conduce a una ruptura sin la necesidad de cargas excesivas. La teoría mecanicista exacta es desconocida, pero se plantea la hipótesis de que el deterioro del flujo de sangre al tendón con hipoxia resultante y metabolismo alterado podría desempeñar un papel importante¹⁸.

La tendinopatía de Aquiles, en su mayor grado, está condicionada por factores biomecánicos, errores de entrenamiento y desajustes de la carga en la que el tendón puede ser sometido, y en menor grado, por factores ambientales o enfermedades sistémicas¹⁷, como por ejemplo la Diabetes que incide en la capacidad de reparar el

tendón, ya que se cree que altera la estructura de los tendones afectando el colágeno y disminuyendo la capacidad de tolerar cargas¹⁹.

Desajustes biomecánicos: Los tendones están diseñados para resistir fuerzas de tensión y sus fibras se alinean en respuesta a este tipo de fuerza, siguiendo la línea de máximo estrés. La configuración del tendón se adapta a lo que va a recibir.

La isquemia es considerada como la principal causa de tendinopatía. Ésta situación tiene lugar cuando se ha sometido al tendón a carga máxima o comprimido por una prominencia ósea, de manera que cuando el tendón se distiende ocurre la reperusión, generando oxígeno con radicales libres, lo cual puede causar lesión del tendón. Éste presenta una enzima antioxidante que lo protege frente a la agresión de los radicales libres, llamada peroxirredoxina-5, que se encuentra en los tenocitos. En caso de tendinopatía la concentración de ésta enzima aumenta lo que la convierte en un indicador fiable.

El estrés oxidativo al que son sometidos los tenocitos puede dar lugar a la apoptosis o muerte celular. El incremento de células tendinosas apoptóticas alteraría la síntesis de colágeno y los procesos reparadores, debilitando el tejido, lo que implicaría mayor riesgo de rotura.

El tendón de Aquiles está diseñado para soportar las cargas externas de la marcha y la carrera, y sus fibras están orientadas longitudinalmente. Anatómicamente el tendón rota en su trayecto descendente desde la unión musculotendinosa a su zona de inserción en el calcáneo. La torsión mayor de las fibras se realiza en un área situada 2 a 6 cm de la inserción. Esto produce zonas de concentración de estrés interno y estrangula la vascularidad de una parte del tendón. Es posible que el retorcimiento cíclico del tendón como el que ocurre durante la marcha, comprometa la vascularización de la zona central. Dicha zona es la menos perfundida y la más vulnerable al daño isquémico. Los cambios isquémicos en la sustancia media del tendón pueden preceder a la rotura estructural.

Factores biomecánicos que predisponen a la tendinopatía aquilea son las malas alineaciones como la torsión lateral de tibia, varo y valgo calcáneo, pronación de pie y disimetría de miembros inferiores afectan significativamente al tendón. De ellas, la pronación de pie es el mecanismo más asociado a tendinopatía¹⁷.

El estado del tríceps sural, bien por debilidad o desequilibrio, puede alterar la flexibilidad musculotendinosa. Si el tríceps sural está muy tenso crea un varo funcional del talón que se acompaña de una mayor pronación compensadora durante la carga. La pronación aumenta el grado de retorcimiento que sufre el tendón, dando lugar a fuerzas de rotación y cizallamiento en el interior de la estructura. La musculatura fatigada pierde su capacidad de protección sobre el tendón por la disminución de su capacidad para absorber energía.^{11,17}

Errores de entrenamiento: suceden tanto en la cantidad de esfuerzo acumulado sin el debido intervalo de recuperación como en la calidad de trabajo exigido. Los errores más frecuentes son correr distancias demasiado largas sin estar preparados, cambiar la intensidad de entrenamiento de manera súbita, con carreras demasiado rápidas, subir pendientes o hacer gradas.

Papel de la carga: durante una carrera, la carga a la que es sometida el tendón de Aquiles equivale de 6-8 veces el peso corporal. Las fuertes cargas repetitivas hacen pequeños microdesgarros, que cuando afectan el equilibrio fisiológico del tendón lo predispone a lesión.

Un calzado inadecuado puede complicar la correcta distribución del peso corporal o una mala absorción del impacto contra el suelo, lo que constituye otra fuente de lesión.

Causas frecuentes del fracaso del tendón:

- 1- Empujar con el antepié hacia flexión dorsal al tiempo que se produce la extensión de la rodilla, como en un sprint donde el tríceps sural hace una contracción máxima.
- 2- Rápida o inesperada dorsiflexión del pie, como resbalar o caer en un agujero. El tríceps sural está moderadamente tenso, pero se contrae de forma máxima ante el movimiento repentino.
- 3- Doriflexión violenta mientras el pie esta en flexión plantar, como en un salto y recepción sobre suelo.¹¹

VII.b.iv FISIOPATOLOGIA

El atleta afecto de tendinopatía de Aquiles relata un gradual aumento de los síntomas y es común que sufra episodios de dolor y de rigidez matutina.

Las lesiones agudas del tendón consiguen la curación con la triple respuesta conocida de inflamación-proliferación-remodelación, y con ello recuperan la normal estructura y organización del tendón. Se desconoce porque en las lesiones crónicas está ausente la respuesta inflamatoria.

Clínicamente, el tendón se encuentra engrosado, con una zona dolorosa localizada 2-7 cm de la inserción calcánea. El engrosamiento y/o inflamación limitan la movilidad. En los estadios crónicos, es frecuente la presencia de nódulos en el cuerpo del tendón.

Progresión de las lesiones por sobreuso del tendón de Aquiles en diferentes etapas:

En la fase inicial aparece una paratendinitis, el engrosamiento del paratendón altera la función de deslizamiento entre tejidos, potenciando el estímulo inflamatorio. La crepitación se debe al deslizamiento del tendón de Aquiles dentro de un paratendón ocupado por exudados de fibrina.

En un segundo estadio aparece la tendinosis, que se caracteriza por un cambio degenerativo en la sustancia del tendón debido a un fallo en la respuesta de curación. La teoría más aceptada es que la incapacidad del tendón para resistir cargas repetitivas da lugar a la aparición de microdesgarros. Éstos se observan en la sustancia intermedia del tendón. La configuración espiroidea del tendón apoya la teoría de que se produce un efecto de retorcimiento que compromete la vascularización, siendo la zona central la más proclive a la isquemia.

Microscópicamente, en el interior del tendón se observa un aumento en la sustancia fundamental y pérdida de la estructura del tendón. Las fibras de colágeno se vuelven finas y pierden su orientación espacial; los tenocitos producen principalmente colágeno tipo III con menor capacidad para resistir cargas que el colágeno tipo I. Por otro lado, el incremento de GAG en la matriz reduce las propiedades tensiles. La vascularidad aparece aumentada, pero los capilares son finos y tortuosos.¹¹

VII.b.v CLASIFICACION DE TENDINOPATIAS

Las lesiones tendinosas pueden dividirse en dos categorías en base a la naturaleza del inicio, traumático o sobreuso, o bien en base al tiempo de evolución transcurrido (Tabla 4), o en función a la degeneración histopatológica de los tejidos implicados (Tabla 5).

Las lesiones agudas suelen tener un origen traumático y un desarrollo clínico comprendido dentro de las dos primeras semanas que ocurre el incidente traumático. Las lesiones crónicas, son el resultado de microtraumatismos repetidos que causan disrupción de las estructuras internas del tendón y cambios degenerativos a nivel celular y de la matriz. Desde el punto de vista de tiempo de evolución, se consideran crónicas las lesiones en las que la situación se mantiene durante más de seis semanas desde producida la lesión. Existe un periodo entre la fase aguda y crónica que se denomina fase subaguda¹⁷.

TABLA 4. Clasificación de los tendinopatías según tiempo de evolución¹⁷.

<i>Tendinopatía aguda o tendinitis</i>	< 2 semanas
<i>Tendinopatía subaguda</i>	4-6 semanas
<i>Tendinopatía crónica o tendinosis</i>	> 6 semanas

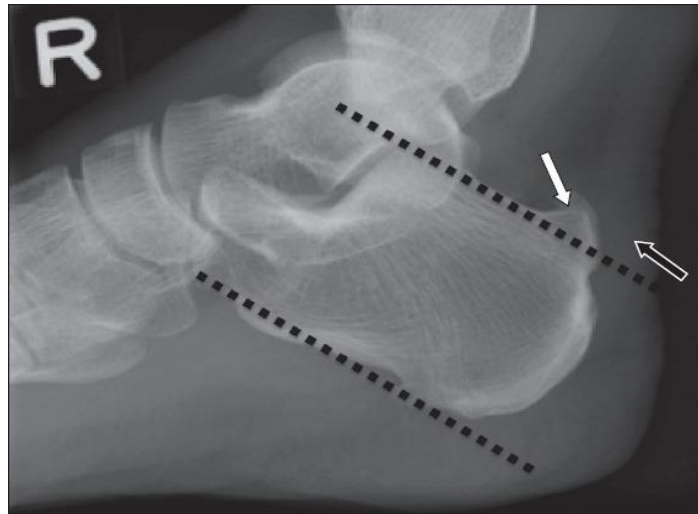
TABLA 5. Clasificación de las tendinopatías desde el punto de vista histopatológico¹⁷.

Diagnostico patológico	Patología microscópica	Datos histológicos
Tendinosis	Degeneración intratendinosa debido a microtraumatismos, deterioro vascular o edad	Desorientación y desorganización del colágeno, neovascularización y celularidad aumentada
Tendinitis	Degeneración sintomática del tendón con rotura vascular y respuesta inflamatoria	Proliferación fibroblástica, hemorragia y organización de tejido de granulación.
Tenosinovitis	Inflamación de la capa externa del tendón	Degeneración mucoide en tejido areolar
Tenosinovitis con tendinosis	Paratendinitis asociada con degeneración intratendinosa	Cambios degenerativos con degeneración mucoide con o sin fibrosis y células inflamatorias

VII.b.vi ESTUDIOS DE IMAGEN

La mayoría de los problemas del tendón de Aquiles pueden diagnosticarse con una anamnesis y exploración física.

- Las radiografías rutinarias generalmente son normales. Ocasionalmente se aprecia calcificación en el tendón o su inserción²⁰.

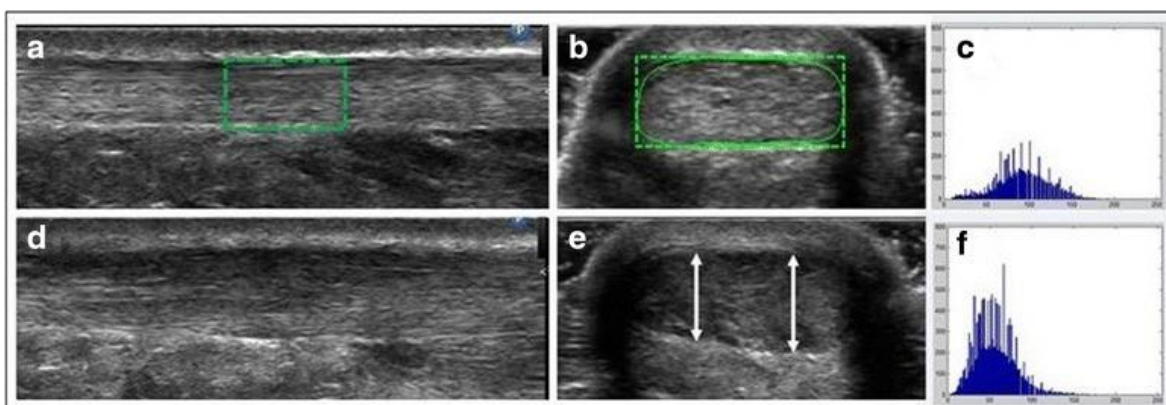


Radiografía lateral. La proyección ósea (flecha blanca) se considera anormal²¹.

- La ecografía es barata y rápida y permite una exploración dinámica, pero requiere una experiencia considerable del intérprete. Es el método más fiable para determinar el grosor del tendón de Aquiles y el tamaño del espacio después de una rotura completa²⁰.

Cuando se observan imágenes de un tendón sano, la alineación bien organizada y paralela de sus fibras de colágeno (estriación fibrilar), se resaltan alternando bandas brillantes paralelas (hiperecogénicas) de colágeno y bandas oscuras (hipoecoicas) de matriz extracelular. El paratendón de un tendón aquiliano sano aparece como una línea brillante ininterrumpida y bien definida que rodea el tendón. En personas con tendinopatía, en la sustancia media, el patrón de estriación fibrilar se altera como resultado de una desorganización de las fibras de colágeno y una porción engrosada e hipoecoica de la tendinopatía aquiliana refleja un aumento en la cantidad de matriz extracelular y tenocitos. Esto típicamente se traducirá en engrosamiento focal a lo largo del tendón de Aquiles, presencia de

regiones intratendinosas oscuras (hipoecoicas) y, a veces, contornos irregulares del tendón.²²



a un ROI (región de interés particular) de un AT saludable en vista longitudinal; **b** ROI de una AT saludable en la vista transversal; **c** histograma en escala de grises derivado del ROI de la imagen (**b**); **d** AT patológica en vista longitudinal; **e** AT patológica en vista transversal con flechas que indican las AT²²

- La resonancia magnética no se usa para valoración dinámica, pero es superior en la detección de desgarros parciales y en la evaluación de las diversas fases de los cambios degenerativos crónicos, como el engrosamiento y la inflamación peritendinosa. Puede usarse para controlar la curación del tendón cuando se sospecha de rotura parcial recurrente, y es la mejor modalidad para la planificación quirúrgica (localización, tamaño)²⁰

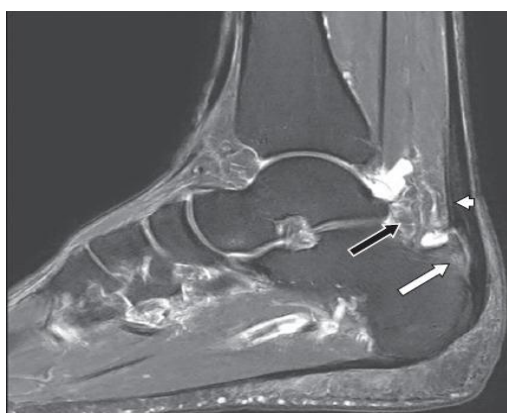

Imagen sagital de tobillo derecho. La punta de la flecha muestra tendinopatía de Aquiles. Flechas inflamación de bursa retrocalcánea²¹.

VII.c ABORDAJE TERAPEUTICO

La primera línea de tratamiento para cualquier tipo de enfermedad sigue siendo los métodos no invasivos. El tratamiento para las tendinopatías varía de acuerdo a la fase que se encuentran.

Fase aguda: Comprende un conjunto de técnicas destinadas a mejorar los síntomas. Dirigidas a controlar el dolor, disminuir la inflamación, trabajar la estabilidad muscular.

Fase crónica: se deben identificar y corregir los factores predisponentes, como la pronación excesiva mediante alguna ortesis, movilización de tejidos blandos, como estiramientos o liberación miofascial, ganar amplitud mediante movilización articular, ya sea por medio de movilización pasiva del tendón o movilización activa sin carga con bandas elásticas.^{11;12}

Médico:

- Modificación de la actividad diaria.
- Reposo
- Crioterapia

Farmacológico:

- Medicamentos antiinflamatorios no esteroideos (AINE)
- Corticosteroide oral.

Kinésico:

- Masajes
- Liberación miofascial
- Estiramientos
- Ejercicios de fortalecimiento excéntrico
- Ultrasonido
- Crioterapia
- Ondas de choque extracorpóreas ^{11;12}

VII.d ONDAS DE CHOQUE

Las ondas de choque se definen como ondas de presión (u oscilaciones de presión transitorias), que se propagan en tres dimensiones y típicamente inducen un claro aumento de la presión dentro de pocos nanosegundos²³. Estas ondas tienen una duración muy corta, son fáciles de concentrar y son capaces de fragmentar elementos sin dañar el tejido⁶.

En 1985 se difundió en el mundo la litotripsia extracorpórea por ondas de choque (LEOCH), que hasta hoy, es la terapia más moderna no quirúrgica para cálculos renales y biliares. De manera casual, se descubrió el efecto analgésico y antiinflamatorio que se produce en los tejidos próximos al hueso, durante la litotripsia extracorpórea. De este hallazgo, se han derivado las técnicas de tratamiento con estas ondas en procesos inflamatorios del sistema osteoarticular. En el 1995, se comienza la aplicación de las ondas de choque en el campo ortopédico. En el 1999 se distribuyeron en el mercado los primeros equipos litotriptores para ortopedia llamados ESWT (por las siglas en inglés, terapia externa por ondas de choque).

La generación de las ondas de choque se realiza con aire comprimido mediante una balística precisa en el aplicador de ondas de choque. El movimiento y el peso del proyectil, juntos, produce energía cinética. Cuando el proyectil choca con una superficie inmóvil (transmisor de choque), esta energía de movimiento se transforma en energía acústica. Este haz acústico de la onda es un haz de propagación lineal. Está sometido a fenómenos de reflexión y refracción del haz sónico: cuando hay pasa de un medio a otro, de diferente resistencia sónica (impedancia acústica), se refleja directamente de forma proporcional a la diferencia de impedancia entre los medios.

Se establece una presión de campo que se expresa en mega Pascal (MPa) y está en función del tiempo y espacio. La presión máxima se produce en el centro del foco, pero los efectos terapéuticos no solo ocurren allí. Se establece además una densidad de flujo energético (energía proporcional por unidad de superficie mJ/cm^2) y finalmente una energía total (es la suma de todas las densidades de energía proporcionadas).

Las características de las ondas de choque son:

- Presión positiva alta (entre 50 y 80 MPa, a veces superior a 100 MPa)
- Tiempo de instauración corto 10 ns.

- Ciclo de vida: corto 10 i s

Los resultados de la terapia dependen de varios factores, como el principio físico de cómo se produce la onda, energía utilizada, patología a tratar, ubicación de lesión, número de sesiones y tipo de modalidad de tratamiento deseado. Es posible realizar la desintegración de la lesión, se puede inducir una neogénesis del tejido conectivo o una terapia solo analgésica.

Desde el punto de vista físico, las ondas de choque no son iguales a las ondas de presión. En el caso de las ondas de choque, se trata de disturbios acústicos especiales en la dimensión de un microsegundo, con tiempo de subida de pocos nanosegundos y amplitudes de presión de aproximadamente 10 a 100 MPa. El retorno es lento pasando por valores negativos de -10 MPa. Por otro lado, las ondas de presión, se refieren a la totalidad de fenómenos acústicos que se propagan en forma de ondas de un medio (por ejemplo, agua, tejido, etc)³.

Tipos de ondas de choque

Hay dos tipos de terapia de ondas de choque: Terapia centrada en la onda de choque (FSWT) y la terapia de ondas de choque radial (RSWT)

- FSWT: se denomina terapia centrada en la onda de choque porque crea un campo de presión que converge en la profundidad seleccionada en los tejidos del cuerpo, donde se alcanza la presión máxima. Hay tres métodos para generar ondas de choque enfocadas para FSWT: electrohidráulicos (Eh), piezoeléctrico (PE) y electromagnéticos (EM). Los tres tienen en común que las ondas se generan en agua (en el interior del aplicador). Se generan en agua debido a que la impedancia acústica del agua y del tejido biológico son compatibles. Como resultado de esto, la reflexión se encuentra limitada y las ondas se transfieren mejor en el cuerpo.
- RSWT: el término radial se refiere al campo de presión divergente de los dispositivos RSWT, que llegan a una presión máxima ya en la fuente y no a una profundidad seleccionada en el cuerpo. Estas ondas se generan mediante la aceleración de un proyectil, éste golpea el aplicador y el aplicador transmite la onda de presión generada en el cuerpo. Las ondas radiales no se generan en agua.

FSWT frente a RSWT

Hay dos diferencias importantes en las características de onda entre las ondas de choque centradas y ondas de choque radiales. En primer lugar, las ondas de choque radiales tienen un efecto más superficial, en comparación con las ondas centradas, que alcanzan una energía máxima en la profundidad de los tejidos en el cuerpo. Un dispositivo RSWT genera un campo de presión que se extiende a 40mm, mientras que el FSWT se extiende a casi el doble. En general, las ondas de choque centradas viajarán más y tendrán más impacto en los tejidos más profundos.

En segundo lugar, las ondas de presión generadas por RSWT no pueden ser llamadas ondas de choque porque carecen de las características físicas de una onda de choque, tales como, tiempo de subida corta, una alta presión de pico y no linealidad. Una razón para que ocurra esto es que la velocidad del sonido en el tejido es de 1500 m/s, mientras que el proyectil durante la generación de onda de presión radial solo puede alcanzar una velocidad de 20 m/s. Ésta velocidad no es lo suficientemente alta como para generar una onda de choque real²⁴.

Principios físicos de las ondas de choque

Las ondas de choque utilizadas en el tratamiento con ondas de choque extra corpóreas son altas ondas de sonido que generan una perturbación de la presión transitoria que se propagan en el espacio en tres dimensiones. Una onda de choque es un impulso sónico que tiene ciertas características físicas. Hay un aumento inicial de una alta presión pico a veces más de 100 MPa, dentro de los 10 ns, seguido de una baja amplitud (10 MPa), tienen un ciclo de vida corto y un amplio espectro de frecuencias en el rango de 16 a 20 MHz. Las ondas de choque se diferencian de las ondas de ultrasonido que son típicamente bifásicas y tienen un pico de presión de 0,5 bar, mientras que la onda es 1000 veces mayor.

En cuanto a la acción de las ondas de choque en los tejidos podemos postular cuatro fases:

- Fase física: cavitaciones extracelulares, moléculas ionizadas, aumento de la permeabilidad de la membrana son efectos directos de las ondas de choque.
- Fase físico-química: radicales difusibles, interacciones con moléculas.
- Fase química: acompañada de reacciones intracelulares y cambios moleculares.
- Fase biológica⁵

VIII. EFECTOS BIOLÓGICOS DE LAS ONDAS DE CHOQUE SOBRE EL TEJIDO TENDINOSO

Se han descrito muchos mecanismos para explicar los efectos de ondas de choque, que incluyen la estimulación directa de la curación, la neovascularización, los efectos supresores directos sobre los nociceptores y un mecanismo de hiperestimulación, que bloquearían el mecanismo de control de puerta. Estudios más recientes han demostrado que el tratamiento con ondas de choque puede aumentar el número de neovasos en la unión normal tendón-hueso, a través de la liberación de factores de crecimiento y algunas otras sustancias activas²³.

Los fibroblastos son células en forma de huso que se encuentran en la mayoría de los tejidos y órganos del cuerpo asociados con moléculas de la matriz extracelular (MEC). Éstos juegan un papel crucial en la remodelación de la matriz extracelular al sintetizar y organizar los componentes del tejido conectivo. Responden a varias señales microambientales, incluidas las citoquinas solubles y los factores de crecimiento, así como las interacciones entre la matriz celular o las células que controlan el equilibrio entre la síntesis y la degradación de la MEC.

El fibroblasto tendinoso se considera un elemento clave en el mantenimiento del tendón, la adaptación a los cambios en la homeostasis y la remodelación en caso de alteraciones menores o más graves del tejido del tendón. Las mecano respuestas de los tendones, tanto anabólicas como catabólicas, se deben a las actividades de las células tendinosas en respuesta a diversas condiciones de carga mecánica. Como un tipo celular dominante en los tendones, el fibroblasto tendinoso (o tenocito) es la principal célula mecanoactiva en el tejido.

En respuesta a estímulos inflamatorios en sitios de lesión, el fibroblasto experimenta una profunda transición fenotípica, que produce migración quimiotáctica desde el margen de la herida a la zona de lesión, degradación acelerada y reemplazo provisional de la matriz extracelular dañada e inducción de mediadores autócrinos y parácrinos adicionales incluyendo IL-1, IL-6, IL-8, TGF- β , prostaglandinas y óxido nítrico (NO).

Los cambios específicos en la síntesis y degradación de MEC son una parte importante de las respuestas celulares al estrés mecánico. Las fuerzas mecánicas desempeñan un papel regulador en la homeostasis de los tejidos al influir en las propiedades físicas, así

como en la morfo-fisiología celular. Las señales mecánicas afectan la morfología celular, la organización del citoesqueleto, la supervivencia celular, la proliferación y diferenciación celular, la expresión génica y regulan la expresión de diferentes proteínas de la MEC. Esas funciones se han descrito como mediadores indirectos o directos y sensores de estrés mecánico.

La mecanotransducción es el proceso mediante el cual las fuerzas físicas se convierten en señales bioquímicas. Se puede aplicar una fuerza física en una variedad de formas tales como a través del estiramiento del sustrato o mediante el movimiento de fluido o aire. Las unidades mecanosensoriales están integradas en proteínas de membrana tales como canales iónicos, integrinas, complejos citoplasmáticos asociados; se cambian por estímulos físicos que resultan en eventos biológicos dependiendo del tipo de carga mecánica, así como del tejido y el contexto en el que se aplican. Las células estimuladas por las fuerzas físicas interactúan con sus matrices circundantes: este es un punto crucial en los siguientes eventos biológicos. Hay una transmisión a través de las interacciones proteína-proteína que se basan en el ensamblaje dinámico de las redes de proteínas acopladas físicamente que unen la MEC a los componentes del citoesqueleto, a través de las proteínas transmembrana²⁵.

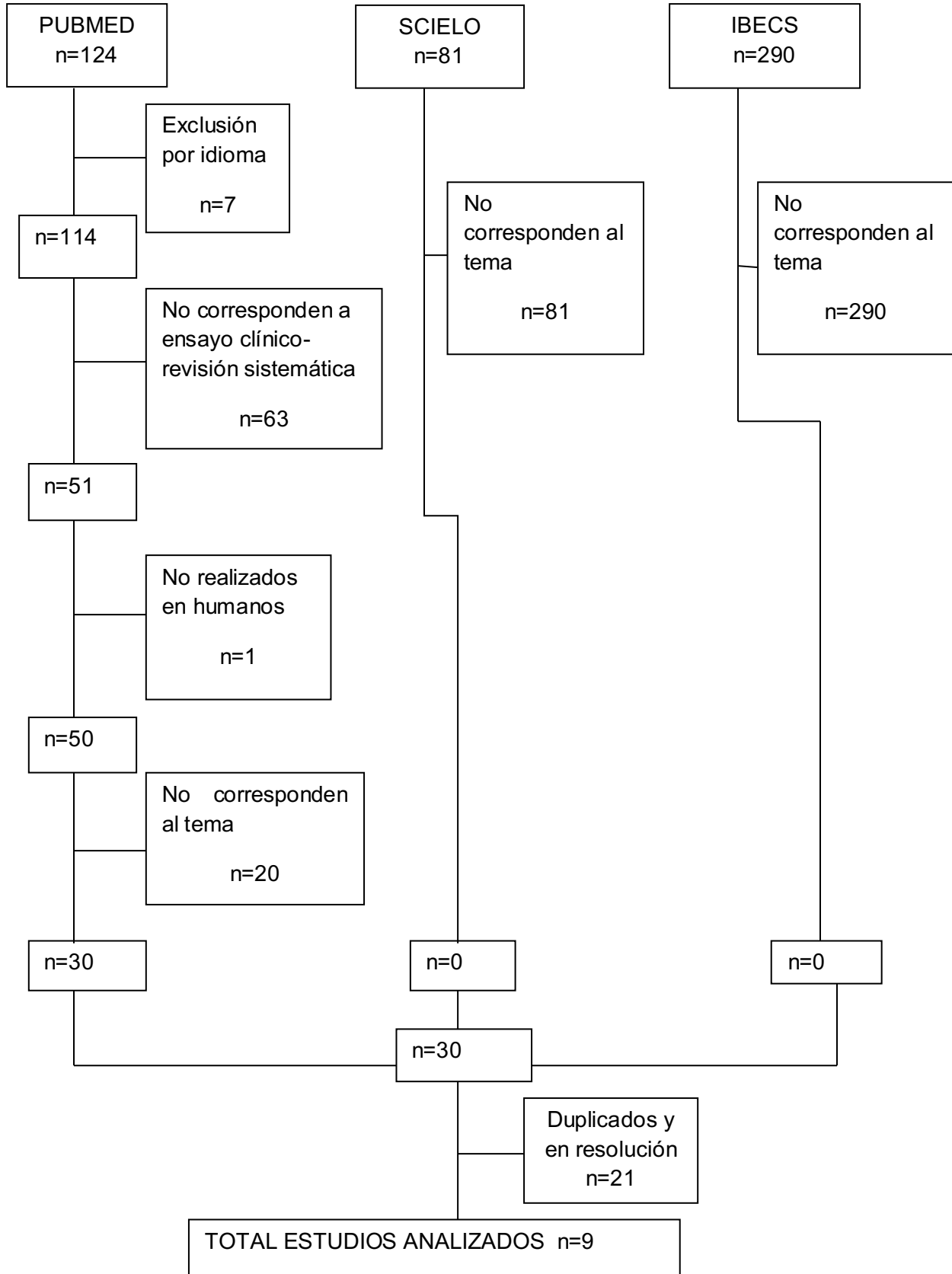
La regeneración tisular mediante ESWT se produce mediante la carga mecánica que conduce a respuestas celulares y a una mayor síntesis de proteínas. Los tenocitos humanos responden a las ondas de choque con el crecimiento celular y el aumento de síntesis de colágeno, principalmente tipo-1, y en los tenocitos afectados, las ondas de choque, genera una disminución de las metaloproteinasas de la matriz (MMPs) y las interleuquinas (ILS) que están asociadas con la tendinopatía²⁴. Un estudio realizado por Zhiyu Cai et al; demostró que las ondas de choque causan una inhibición inicial de la expresión de IL-6, IL-8, MCP-1 y TNF-a, seguido de una mejora dependiente de la dosis en IL-6, IL-8 y supresión de la expresión de TNF-a por hPDLF (fibroblastos del ligamento periodontal humano)²⁶

El estiramiento cíclico de los fibroblastos, producido por la carga mecánica, provoca una liberación aumentada de Factor de crecimiento de fibroblastos (FGF-2), FGT-b y Factor de crecimiento derivado de plaquetas (PGDF). La expresión de colágeno tipo I y tipo III inducida mecánicamente en los fibroblastos depende directamente de la actividad de FGT-b1, que actúa como un mediador esencial de la síntesis de colágeno, además del

FGT-b1, el Factor de crecimiento de tejido conectivo (CGTF) podría estar implicado en un vínculo entre la carga y la síntesis de colágeno²⁵.

Además de la regeneración tisular, existen otras dos teorías como efectos biológicos de las ondas de choque. Una consiste en el alivio del dolor, que podría funcionar por medio de la analgesia por hiperestimulación. La sobre estimulación en el sitio tratado conduciría a una transmisión de señales disminuidas al tallo cerebral, algunos estudios muestran que las Ondas de Choque influyen en la transmisión del dolor al actuar sobre la Sustancia P, en la expresión del péptido relacionado con el gen de la calcitonina (CGRP) en el ganglio de la raíz de asta dorsal y sobre la brotación neurovascular, aunque otros estudios no encontraron ningún efecto de las ondas de choque sobre sustancia P y CGRP, por lo tanto los estudios son controversiales. Otra de las teorías es la destrucción de calcificaciones en los tendones. Éste efecto es comparable con la forma en que las ondas de choque se usan en litotricia para destruir cálculos renales²⁴.

IX. EFECTIVIDAD DE LAS ONDAS DE CHOQUE EN TENDINOPATIA AQUILIANA



De la búsqueda bibliográfica fueron incluidos 9 artículos luego de verificarse que se cumplan los criterios de inclusión. En los artículos, las enfermedades del tendón de Aquiles que se analizaron fueron: tendinopatía insercional de Aquiles, tendinopatía no insercional, tendinopatía crónica. Las tendinopatías fueron evaluadas antes, durante y post- tratamiento con diferentes test o escalas para demostrar los cambios obtenidos. Entre ellos se encuentran Evaluación del Instituto Victoriano de Deporte - Cuestionario de Aquiles VISA-A, Escala analógica visual (VAS), Roles-Madsley, Escala de Likert de 6 puntos, Escala American Orthopedic Foot and Ankle Society, Foot and Ankle Outcome Score, 12 ítems Short Form Health Survey, Escala numérica NRS.

En la Tabla 6 se resumen las características principales de los estudios seleccionados, detallando los autores, tipo de diseño, las evaluaciones que se utilizaron, intervenciones, las variables intervinientes y los resultados/conclusión de los mismos.

Tabla 6

Autores	Diseño	Sujetos	Evaluaciones	Intervenciones	Resultados
Christian Carulli et al ²⁷ (2016)	Ensayo clínico	n= 311 129 tendinopatía calcificada de hombro 102 tendinopatía aquiliana M=56 H= 46 Media = 48 años (22-80) 80 epicondilitis posterior de codo * solo se evaluarán los resultados de la tendinopatía aquiliana	-Dolor, escala de calificación numérica NRS -Clínica realizada por (AOFAS) Todos los pacientes fueron evaluados antes del tratamiento, al mes, a 6, 12 meses.	Energía entregada de 2400 pulsos entre 0,08 a 0,33mJ/ mm ² -Cada paciente 3 aplicaciones con intervalo mensual.	NRS= 6.9±1.2 (5-9) / 5.3±1.1(4-8) / 1.7±0.8 (0-3) / 0.3±0.5 (0-2) p<0.001 AOFAS=71±5.6 (63-80) / 72±3.2 (67-75)/ 77±2.4(72-84) / 86±1.9 (82-90) p<0.001
Joon-Youn et al ²⁸ (2017)	Ensayo clínico	-33 F=28 M= 17 Edad= promedio (50.2±9.1) (45 pies) sujetos con tendinopatía crónica mayor a 6 meses de evolución	-Escala Roles-Maudsley -El dolor se evaluó por NRS. - RMI -Ecografía (EEUU)	12 aplicaciones. Energía entregada de 600 pulsos entre 0,10 y 0,11 mJ/mm ² aplicadas semanalmente. - Todos recibieron educación para	Se observó una disminución significativa del dolor subjetivo en 43 pies en el seguimiento inmediato y a largo plazo, respectivamente (p <0,05)

<p>Sten Rasmussen et al²⁹ (2008)</p>	<p>Ensayo clínico aleatorizado, doble ciego. Controlado con placebo</p>	<p>-48 pacientes con tendinopatía crónica H= 28 Edad media: 47 (19-80).</p>	<p>-Escala AOFAS - VAS. - Se evaluó antes del tratamiento, durante periodo de tratamiento de 4, a las 4,8,12 semanas.</p>	<p>Todos los pacientes recibieron tratamiento conservador en 4 sesiones durante 4 semanas. Un grupo además recibió una energía entregada de 2000 pulsos entre 0.12-0.51 mJ / mm², 50 Hz.</p>	<p>estiramientos del tendón. - 10 pies recibieron ejercicio supervisado adicional con fisioterapia.</p>
<p>Jonh Patrick Furia³⁰ (2006)</p>	<p>-Estudio de casos y controles</p>	<p>-68 pacientes con tendinopatía insertional de Aquiles M=44</p>	<p>-Escala analógica visual (VAS) -Escala Roles-Maudsley.</p>	<p>Grupo ESWT -C/paciente 3000 disparos, energía entregada 0,21</p>	<p>AOFAS: Grupo intervención 70 (SD 6.8) 88. p= 0,05 Grupo control: 74-81 A las 8 y 12 semanas: p=0,01 y p=0,04. El dolor se redujo en ambos grupos pero no hubo diferencias significativas.</p>
<p>VAS: Grupo ESWT: 7.9±2 / 4.2±2.4 / 2.9±2.1 / 2.8±2.0 Valor P < 0,01</p>					

		H=24	Se evaluó antes del tratamiento, 1,3,12 meses posteriores al tratamiento.	<p>mJ/mm².</p> <p>Subgrupo LA: anestesia local</p> <p>Subgrupo NLA: anestesia no local</p>	<p>Grupo control: 8.6±1.1/ 8.2±1.1/ 7.2±1.3/ 7.0±1.4</p> <p>Valor P>0,5</p> <p>Subgrupo LA: 7.3±2.3/ 4.3±2.5/ 3.2±2.2/ 3.2±2.2</p> <p>P<0,01</p> <p>Subgrupo NLA: 8.2±1.8/ 4.2±2.4/ 2.7±2.1/ 2.6±2.2</p> <p>P<0,01</p> <p>Escala Roles-Maudsley: grupo ESWT tuvo mejoras en el análisis con respecto al grupo control.</p>
Taylor J et al ^{β1} (2016)	Estudio prospectivo	-46 pacientes media: 54 (38-80) 12 tendinopatía insersional. 8 H 4 M 34 tendinopatía no insersional. 19 H 15M	<p>Todos los pacientes fueron evaluados al inicio, 6, 16 semanas y 2 años, mediante:</p> <ul style="list-style-type: none"> - VAS -La escala VISA-A -La puntuación de satisfacción de 	<p>3 sesiones a intervalo semanal de 2500 pulsos. Los 500 a Fr 10Hz y una presión de 1,5 Bar, los 2000 restantes a 10 Hz y 2,5 Bar.</p>	<p>VAS(sin actividad)</p> <p>-Grupo IAT: 2.4/ 1.9 p=0,11/ 1.5 p=0,04/ 0.8 p=0,04</p> <p>Grupo NAT: 3.6/ 2.4 p<0,01/ 1.5 p<0,01/ 0.9 p<0,01</p> <p>VAS(actividad)</p> <p>Grupo IAT: 6.7/ 5.5</p>

Ziving Wu et al ³² (2016)	Estudio retrospectivo	-67 <u>tendinopatía insersional</u> -37 sin deformidad de Haglund. Edad media 37.6±9.2. 21H 16M -30 con deformidad de Haglund. Edad media: 35.8±7.4. 18H 12M	Likert -Escala VISA-A -Escala Likert de 6 puntos -Radiografía lateral de tobillo para identificar deformidad de Haglund	2000 pulsos a una energía entregada 0,12 <u>mJ/mm²</u> , <u>adiministrados</u> una vez por semana durante 5 sesiones.	VISA-A Grupo sin deformidad: 49.57±9.98 / 83.86±8.59 p<0,001 IC 95%: 30.05-38.53 Grupo con deformidad: 48.70±9.38/ 67.78±11.35 p<0,001 IC 95%: 13.81-24.35 LIKERT: Grupo sin	p<0,01/ 4.4 p<0,01/ 2.8 p<0,01 Grupo NAT: 7/ 5 p<0,01/ 4 p<0,01/ 2.18 p<0,01. VISA-A: Grupo IAT: 43/51/58/70 p0,0006. Grupo NAT: 40/50/55/66p<0,0001. LIKERT: diferencia significativa en NAT entre 6 y 16 semanas (p=0,054) y a los 2 años(p=0,001)
--------------------------------------	-----------------------	--	--	--	---	--

<p>Davide Erroi et al³³ (2017)</p>	<p>Estudio Retrospectivo</p>	<p>45 paciente con tendinopatía insersional de Aquiles Grupo ESWT(24) edad media 53.2±13.1 17H 7M. Grupo PRP (21) edad media 47.7±9.3 13H 8M.</p>	<p>Se evaluaron a los pacientes antes del tratamiento a los 2,4 y 6 meses posteriores al tratamiento. -Escala VISA-A -VAS -Puntaje de Roles y Maudsley.</p>	<p>Grupo PRP: 2 inyecciones una por semana. Grupo ESWT: 3 sesiones a intervalos semanales de 2400 pulsos a una energía entregada entre 0,17 y 0,25 mJ/mm². Ambos grupos realizaron luego de la intervención un protocolo de ejercicios.</p>	<p>deformidad: 3.92±0.8/ 1.57±0,73 p<0,001 IC 95%: 2.00-2.70. Grupo con deformidad: 4.0±0.76/ 2.37±1.03 p<0,001 IC 95%: 1.17-2.09 VAS: Grupo PRP: 5.9±1.0 / 3.4±2.1/ 3.0±1.9/ 2.6±1.9. Grupo ESWT: 6.4±1.3 p=0,163/ 3.5±2.0 p=0,855/ 2.5±2.3 p=0,442/ 1.5±2.1 p=0,078. VISA-A. Grupo PRP: 52.8±14.2/ 66.6±17.2/ 72.4±19.5/ 82.2±18.1 Grupo ESWT: 50.6±14.8 p=0,624/ 67.0±17.5 p=0,939/ 82.8±15.2 p=0,049/ 86.5±14.4 p=0,368.</p>
--	------------------------------	---	--	--	---

<p>Daive Erroi et al³³ (2017)</p>	<p>Estudio Retrospectivo</p>	<p>45 paciente con tendinopatía insercional de Aquiles Grupo ESWT(24) edad media 53.2±13.1 17H 7M. Grupo PRP (21) edad media 47.7±9.3 13H 8M.</p>	<p>Se evaluaron a los pacientes antes del tratamiento a los 2,4 y 6 meses posteriores al tratamiento. -Escala VISA-A -VAS -Puntaje de Roles y Maudsley.</p>	<p>Grupo PRP: 2 inyecciones una por semana. Grupo ESWT: 3 sesiones a intervalos semanales de 2400 pulsos a una energía entregada entre 0,17 y 0,25 mJ/mm². Ambos grupos realizaron luego de la intervención un protocolo de ejercicios.</p>	<p>deformidad: 3.92±0.8/ 1.57±0,73 p<0,001 IC 95%: 2.00-2.70. Grupo con deformidad: 4.0±0.76/ 2.37±1.03 p<0,001 IC 95%: 1.17-2.09 VAS: Grupo PRP: 5.9±1.0 / 3.4±2.1/ 3.0±1.9/ 2.6±1.9. Grupo ESWT: 6.4±1.3 p=0,163/ 3.5±2.0 p=0,855/ 2.5±2.3 p=0,442/ 1.5±2.1 p=0,078. VISA-A. Grupo PRP: 52.8±14.2/ 66.6±17.2/ 72.4±19.5/ 82.2±18.1 Grupo ESWT: 50.6±14.8 p=0,624/ 67.0±17.5 p=0,939/ 82.8±15.2 p=0,049/ 86.5±14.4 p=0,368.</p>
--	------------------------------	--	--	--	--

Vito Pavone et; al ³⁴	Revisión sistemática.	40 pacientes con tendinitis insecional de Aquiles 28 Hombres 12 Mujeres Promedio de edad 41 (32-56)	Se evaluó al inicio a los 2,6 y 12 meses. VAS AOFAS	Tratamiento previo durante 3 meses AINES, estiramientos y ejercicios excéntricos (E.E). ESWT 4 sesiones con intervalo de 2 semanas 800 pulsos a 4Hz y un voltaje de 14KeV sumado a E.E	RMS para ambos grupos 40.9% 2 meses/ 56.2% / 77.8%. VAS: al comienzo de E.E 7.7±0.5 / luego 7.4±0.6 p>0,05. Al comienzo de ESWT+E.E 7.6±0.6/ 2.8±0.7/ 1.9±1.2/ mejora promedio 5.8±1.3 p<0,01 AOFAS: al comienzo de E.E 71.5±5 / 71.0±4.1 p>0,05. Al comienzo de ESWT+E.E 71.4±4.6/ 85.2±4.1/ 89.2±3.6/ 91.3±3.8 p<0,01
H Al-Abbad; J Varghese Simon ³⁵ (2013)	Revisión sistemática	6 estudios incluidos: 2 fueron no insecionales , 1 insecional , 2 fueron de ambos tipos, 1 no especifico el tipo de	VAS NRS VISA-A AOFAS Escala Angosta de Pie y Hombro.	ESWT varió entre 0.08 y 0.51 mJ / mm2. Los impulsos por sesión entre 1500 y 2500. El numero de	VAS: 4 de 6 estudios mostraron mejorías en un período de 4 meses. FUNCIÓN: 4 de 5 estudios mostraron mejoría estadísticamente

			<p>tendinopatía. Edad 35-69 años. 365 tendones.</p>	<p>Índice Funcional Extremidades Inferiores</p>	<p>sesiones varió de 3 a 5. El intervalo de tratamiento fue de 1 semana a 1 mes.</p>	<p>significativa resultados funcionales en con ESWT. EVALUACIÓN GENERAL: 4 de 6 estudios mostraron un efecto positivo significativo con ESWT.</p>
--	--	--	---	---	--	--

X. DISCUSIÓN

La terapia de onda de choque representa un enfoque innovador para el abordaje de las enfermedades musculoesqueléticas, en particular en el caso de fracaso de un tratamiento conservador anterior. Este tratamiento debería ser considerado seguro, mínimamente invasivo, versátil, y con bajos costos.

Si bien la bibliografía estudiada informa sobre los beneficios y buenos resultados de las ondas de choque sobre el tendón, la evidencia científica no es suficiente como para reproducir los estudios. Existe gran cantidad de evidencia científica enfocada en tratamientos con ondas de choque sobre el tendón del supraespinoso, tendón rotuliano, pero pocos estudios se centran en el tendón de Aquiles, siendo una de las patologías más comunes. A su vez, la mayor parte de la evidencia en la cual se basan los resultados corresponde a trabajos en donde la muestra de pacientes es escasa, superando en solo uno de los artículos los 100 pacientes mientras que los demás no superan los 60 pacientes.

En los artículos analizados, las ondas de choque se aplican en tendinopatías crónicas, las cuáles son consideradas a partir de los 3 meses de evolución, solo un estudio comienza la aplicación después de los 6 meses, obteniendo resultados de forma más temprana en aquellos que presentan 3 meses de evolución.

En los estudios analizados, la dosificación de las Ondas de choque extracorpóreas varía de 2000 a 3000 pulsos con una energía entregada de va de 0,10 a 0,51 mJ/mm², algunas aplicaciones a intervalos semanales y otros a intervalos mensuales, obteniendo mejores resultados durante los intervalos semanales. Si bien en todos los estudios se obtienen resultados favorables, la entrega de energía es igual en todos los pacientes sin tener en cuenta las edades, que varían desde los 20 a los 80 años donde los resultados pueden encontrarse modificados debido a los efectos que ejercen las ondas de choque y la recuperación de los tejidos no es la misma en un paciente de 20 años que en uno de 80.

Las ondas de choque extracorpóreas en combinación con un programa de ejercicios excéntricos y de estiramiento parecen tener una mayor efectividad en la disminución del dolor a corto plazo. Aunque ésta combinación de tratamientos parece tener mejores resultados, no se especifica cuando se debe comenzar con los ejercicios excéntricos, ni

las repeticiones ni series a realizar, por lo cual no hay elementos suficientes para replicar los estudios.

La terapia de ondas de choque extracorpóreas y el tratamiento de plasma rico en plaquetas (PRP) ambas junto a un programa de ejercicio excéntrico luego de las intervenciones, obtienen resultados positivos en ambos grupos sin diferencias significativas en lo que respecta al dolor, a la funcionalidad y al bienestar del paciente. No se puede identificar cuán exitoso fue el tratamiento principal o cuanto dependen los resultados de la carga excéntrica de los ejercicios y si este fue realizado de forma completa o no por los pacientes.

De acuerdo con los estudios analizados, la Tendinopatía insercional de Aquiles parece tener mejores resultados con el tratamiento de ondas de choque extracorpóreas que la tendinopatía de Aquiles no insercional, siempre que ésta lesión no tenga complementos como Deformidad de Haglund, Anestesia local, ya que éstos disminuyen la efectividad de las ondas de choque.

XI. CONCLUSION

Los objetivos que se buscan en pacientes con tendinopatía crónica de Aquiles son disminuir el dolor, mejorar la funcionalidad, y que el paciente retorne a las actividades cotidianas tan pronto como sea posible.

En función de lo estudiado, la efectividad de las ondas de choque extracorpóreas fue mayor en pacientes con tendinopatía insercional crónica de Aquiles con más de 3 meses de evolución.

Si bien los estudios analizados han tenido resultados positivos en el tratamiento de tendinopatía aquiliana, la población estudiada fue escasa, teniendo diferencias entre los trabajos en cuanto a edades de los pacientes, dosificación, tiempo de tratamiento, cantidad de sesiones, cantidad de energía entregada al paciente, tipo de lesiones, como así también discrepancias en el tiempo de evolución de las lesiones.

Se deberían considerar pacientes con capacidades de recuperación similares en cuanto a la edad, misma lesión y tiempo de evolución. Así mismo, sería conveniente aumentar el número de estudios con población más homogénea en cuanto a características de la lesión, edad de los pacientes, con el objetivo de poder describir parámetros a utilizar, y si se debe realizar ondas de choque como único tratamiento o en combinación con ejercicios excéntricos.

XII. BIBLIOGRAFIA

- 1 Melián Ortiz A; García Perez R; Ortega Orejon C; Veiga Monasterioguren X; Sanchez Campos A; Senent Sansegundo N. Propuesta de una guía práctica clínica para ruptura del tendón de Aquiles reparado percutáneamente. Unidad de fisioterapia, Hospital FREMAP, Universidad Pontica de Salamanca, E.U.F. Salus infirmorum Majadahonda, Madrid, España. Unidad de fisioterapia FREMAP- Villalba, Madrid, España 2010. P: 218.
- 2 Pingel J; Lu Y; Starborg T; Fredberg U; Langberg H; Nedergaard A; Weis M; Eyre D; Kjaer M; Kadler K. 3-D ultraestructura y colágeno composición del tendón humano sano y sobrecarga: Evidencia de tenocitos y la matriz de pando. J Anat Mayo de 2014; 224 (5):548-555. [Fecha de acceso 26 de Agosto de 2015] Disponible: <http://www.ncbi.nlm.nih.gov/pmc/articles/PMC3981497/>
- 3 Berner J; Zufferey P. Tendinopatía de Aquiles. Rev Med Suisse. 2015. 11; (465): 606-8, 610-1. [Fecha de acceso 26 de Agosto de 2015] Disponible: <http://pubmed.com/pubmed/25946872>
- 4 FCBarcelona. Guía de práctica clínica de las tendinopatías: diagnóstico, tratamiento y prevención. Servicios médicos F.C. Barcelona. España. 2010. P: 1. [Fecha de acceso 26 de Agosto de 2015] Disponible: http://media4.fcbarcelona.com/media/asset_publics/resources/000/045/906/original/Tendinopatias_castell_FCB_ver_3_optimizado.v1363688839.pdf
- 5 Cordero J.E.M. Agentes físicos terapéuticos. Editorial Ciencias Médicas. La Habana, Cuba. Año 2008. P:246. Disponible: <https://mundomanuales.files.wordpress.com/2012/07/agentes-fisicos-terapeuticos.pdf>
- 6 Raviña R.A. Tratamiento con ondas de choque extracorpórea en ortopedia y rehabilitación. Avalia-t. España, Santiago de Compostela. 2001. P:25. Disponible: http://www.sergas.es/cas/Servicios/docs/AvaliacionTecnoloxias/INF2001_08.pdf
- 7 Travaglini Penteadó F; Faloppa F; Giusti G; Ynoe Moraes V; Belloti J.C; Gomes dos Santos J.B. Ondas de choque extracorpóreas de alta energía en un modelo animal de tendón rotuliano: estudio centrado en vascularización. Universidad Federal São Paulo -Orthopedics and Traumatology, São Paulo, Brasil. Clínicas vol. 66 no.9 São Paulo 2011. Disponible: http://www.scielo.br/scielo.php?script=sci_arttext&pid=S1807-59322011000900018&lang=pt

- 8 Jurado Bueno A, Porqueres I. Estructura del tendón En: Jurado Bueno A, Porqueres I. Tendón: valoración y tratamiento en fisioterapia. Primera edición. C/ de la Energía 19-21 08915 Badalona (España). Editorial Paidotribo; 2008. P. 7-33.
- 9 Khan KM, Scott A. Mechanotherapy: how physical therapists' prescription of exercise promotes tissue repair. Br Sport Med. 2009 Apr; 43(4):247-52. URL: <http://bism.bmj.com/content/43/4/247>
- 10 Popov C, Burggraf M, Kreja L, Ignatius A, Schieker M, Docheva D. Mechanical stimulation of human tendon stem/progenitor cells results in upregulation of matrix proteins, integrins and MMPs, and activation of p38 and ERK1/2 kinases. BMC Mol Biol. [Serial on the internet]; (2015 Marzo), [fecha de acceso 20 de Marzo 2017] 16-6. Available from: MEDLINE. URL disponible en: <https://www.ncbi.nlm.nih.gov/pmc/articles/PMC4373449/>
- 11 Jurado Bueno A, Porqueres I. Tendón de Aquiles En: Jurado Bueno A, Porqueres I. Tendón: Valoración y tratamiento en fisioterapia. Primera edición. C/ de la Energía 19-21 08915 Badalona (España). Editorial Paidotribo; 2008. P 229-258.
- 12 Lopez R.G; Jung Hong-Geun. Achilles tendinosis: treatment options. Clinics Orthopedic Surgery. [serial on the internet]. (2015 Mar). [fecha de acceso 8 de Noviembre 2017]. 7 (1): 1-7. Available from MEDLINE. URL disponible en: <https://www.ncbi.nlm.nih.gov/pmc/articles/PMC4329521/>
- 13 Hong-Yun Li; Ying-Hui Hua. Achilles Tendinopathy: Current Concepts about the Basic Science and Clinical Treatments. Biomed Research International. [serial on the internet]; (2016 Noviembre), [fecha de acceso 3 de mayo 2017] 2016: 6.492.697. Available from: MEDLINE. URL disponible en: <https://www.ncbi.nlm.nih.gov/pmc/articles/PMC5112330/>
- 14 Abate M; Grävare-Silbernagel K; Siljeholm C; Di Lorio A; De Amicis D; Salini V; Werner S; y Paganelli R. Pathogenesis of tendinopathies: inflammation or degeneration?. Arthritis research therapy. [Serial on the internet], (2009 junio), [fecha de acceso 3 de mayo 2017]. 11 (3): 235. Available from: MEDLINE. URL disponible en: <https://www.ncbi.nlm.nih.gov/pmc/articles/PMC2714139/>
- 15 Kader D; Saxena A; Movin T; Mafulli N. Achilles tendinopathy: some aspects of basic science and clinical management. Br J Sports Med. [Serial on the internet], (2002 Agosto), [fecha de acceso 3 de mayo 2017]. 36:239-249. Available from: MEDLINE. URL disponible en: <https://www.ncbi.nlm.nih.gov/pmc/articles/PMC1724537/>

- 16 Pearce C.J; Tan A. Non-insertional Achilles tendinopathy. EFORT open Rev.[Serial on the internet], (2016 Noviembre), [fecha de acceso 4 de mayo 2017]. 1 (11): 383-390. Available from: MEDLINE. URL disponible en: <https://www.ncbi.nlm.nih.gov/pmc/articles/PMC5367540/>
- 17 Jurado Bueno A, Porquere I. Tendinopatias ¿Tendinitis o tendinosis? En: Jurado Bueno A, Porqueres I. Tendon: Valoracion y tratamiento en fisioterapia. Primera edición. C/ de la Energia 19-21 08915 Badalona (España). Editorial Paidotribo; 2008. P. 77-102.
- 18 Egger A.C; Berkowitz M.J. Achilles tendon injuries. Curr Rev Musculoskeletal Med. [serial on the internet], (2017 marzo), [fecha de acceso 4 de mayo 2017]. 10 (1):72-80. Available from: MEDLINE. URL disponible en: <https://www.ncbi.nlm.nih.gov/pmc/articles/PMC5344857/>
- 19 O'Neill S, Watson P.J, and Barry S. A DELPHI STUDY OF RISK FACTORS FOR ACHILLES TENDINOPATHY- OPINIONS OF WORLD TENDON EXPERTS. Int J Sports Phys Ther. [Serial on the internet], (2016 Octubre), [fecha de acceso 4 de mayo 2017]. 11 (5): 684-697. Available from: MEDLINE. URL disponible en: <https://www.ncbi.nlm.nih.gov/pmc/articles/PMC5046962/>
- 20 Brent Brotzman S, C. Manske R. Lesiones del pie y tobillo En: Brent Brotzman S, C. Manske R. Rehabilitacion ortopedica clínica: un enfoque basado en la evidencia. Tercera edición. Travessera de Gracia, 17-21 08021 Barcelona (España). Editorial Elsevier. P 315-370.
- 21 Mohammad Taufik Bin Mohamed Shah; Bak Siew Steven Wong. Clinics in diagnostic imaging. Singapore Medical Journal. [serial on the internet], (2016 Septiembre).[fecha de acceso 13 de noviembre 2017]. 57(9): 517–522. Available from: MEDLINE. URL disponible en: <https://www.ncbi.nlm.nih.gov/pmc/articles/PMC5027404/>
- 22 Nadeau M-J et al. Quantitative ultrasound imaging of Achilles tendon integrity in symptomatic and asymptomatic individuals: reliability and minimal detectable change. Journal of Foot and Ankle Research.[serial on the internet], (Agosto 2016), [fecha de acceso 13 de noviembre 2017], 9:30. Available from: MEDLINE. URL disponible en: <https://www.ncbi.nlm.nih.gov/pmc/articles/PMC4989299/>
- 23 Notarnicolar A; Moretti B. The biological effects of extracorporeal shock wave therapy (eswt) on tendon tissue. M.L.T.J [serial on the internet], (2012 Ene-Mar),

- [fecha de acceso 10 de marzo 2017]. 2 (1): 33-37. Available from: MEDLINE. URL disponible en: <https://www.ncbi.nlm.nih.gov/pmc/articles/PMC3666498/>
- 24 Van der Worp H, Van den Akker-Scheek, Van Schie H, Zwerver J. ESWT for tendinopathy: technology and clinical implications. Springer. Cirugia de rodilla, Traumatologia deportiva, Artroscopia. [serial on the internet], (2013 Junio), [fecha de acceso 10 de marzo de 2017] 21 (6): 1451-1458. Available from: MEDLINE. URL disponible en: <https://www.ncbi.nlm.nih.gov/pmc/articles/PMC3657080/>
- 25 Frairia R, Berta L. Biological Effects of Extracorporeal Shock Waves on Fibroblasts.A Review. Musculos, Ligamentos y tendones. [Serial on the internet], (2011 Oct-Dic), [fecha de acceso 10 de marzo 2017]. 1 (4): 138-147.Available from: MEDLINE. URL disponible en : <https://www.ncbi.nlm.nih.gov/pmc/articles/PMC3666484/>
- 26 Ziyhu Cai et al; Effects of Shock Waves on Expression of IL-6, IL-8, MCP-1, and TNF- α Expression by Human Periodontal Ligament Fibroblasts: An *In Vitro* Study. Medical Science Monitor. [Serial on the internet], (2016 Mar), [fecha de acceso 18 de diciembre 2017]. 22: 914-921. Available from: MEDLINE. URL disponible en: <https://www.ncbi.nlm.nih.gov/pmc/articles/PMC4805137/>
- 27 Carulli C et al. Effectiveness of extracorporeal shockwave therapy in three major tendon diseases.J Orhop Traumatol.[serial on the internet]; (2016 Marzo), [fecha de acceso 20 marzo 2017]; 17 (1): 15-20. Available from: MEDLINE. URL disponible en: <https://www.ncbi.nlm.nih.gov/pmc/articles/PMC4805637/>
- 28 - Lee J-Y et al. Long-Term Outcome and Factors Affecting Prognosis of Extracorporeal Shockwave Therapy for Chronic Refractory Achilles Tendinopathy. Ann Med Rehabil. [serial on the internet]; (2017 Febrero), [fecha de acceso 21 marzo 2017]; 41 (1): 42-50. Available from: MEDLINE. URL disponible en: <https://www.ncbi.nlm.nih.gov/pmc/articles/PMC5344825/>
- 29 Rasmussen S et al,. Shockwave therapy for chronic Achilles tendinopathy: A double-blind, randomized clinical trial of efficacy. Acta Orthopaedica [serial on the internet]; (2008 Abril); [fecha de acceso 23 de Marzo 2017]; 79 (2): 249-56. Available from: MEDLINE. URL disponible en: <https://www.ncbi.nlm.nih.gov/pubmed/18484252>
- 30 Furia JP.High-energy extracorporeal shock wave therapy as a treatment for insertional Achilles tendinopathy. American Journal of Sport Medicine. [Serial on

- the internet]; (2006 Mayo) 34 (5):733-40. Available from: MEDLINE. URL disponible en: <https://www.ncbi.nlm.nih.gov/pubmed/16627628>
- 31 Taylor J et al. Extracorporeal shockwavetherapy (ESWT) for refractory Achillestendinopathy: A prospective audit with 2-year follow up.The International Journal of Clinical Foot Science.[serial on the internet]; (2016 Marzo) 26:23-9. Available from MEDLINE. URL disponible en: <http://www.sciencedirect.com/science/article/pii/S095825921500084X>
- 32 Ziyong Wu et al.,Outcome of Extracorporeal Shock Wave Therapy for Insertional Achilles Tendinopathy with and without Haglund's Deformity. Biomed Research International [serial on the internet]; (2016 Nov 30); [fecha de acceso 24 de Noviembre 2017]; 2016:6315846. Available from: MEDLINE. URL disponible en: <https://www.ncbi.nlm.nih.gov/pmc/articles/PMC5155070/>
- 33 Davide Erroi et al. Conservative treatment for Insertional Achilles Tendinopathy: platelet-rich plasma and focused shock waves. A retrospective study.MUSCLE, LIGAMENTS AND TENDONS JORUNAL [serial on the internet]; (2017 Feb-Marzo); [fecha de acceso 24 de Noviembre 2017]; 7(1):98-106. Available from: MEDILNE. URL disponible en: <https://www.ncbi.nlm.nih.gov/pmc/articles/PMC5505601/>
- 34 Vito Pavone et al. Low-Energy Extracorporeal Shock-Wave Therapy in the Treatment of Chronic Insertional Achilles Tendinopathy: A Case Series. Biomed Research International. [serial on the internet]; (2016 Oct); [fecha de acceso 28 de Noviembre de 2017]; 2016: 7123769. Available from: MEDLINE. URL disponible en : <https://www.ncbi.nlm.nih.gov/pmc/articles/PMC5098056/>
- 35 H Al-Abbad; Varghese Simon. The effectiveness of extracorporeal shock wave therapy on chronic Achilles tendinopathy: a systematic review. U.S. National Library of Medicine - The World's Largest Medical Library. [serial on the internet]; (2013 Jun); [fecha de acceso 28 de noviembre de 2017]. 23386759. Available from: MEDLINE. URL disponible en: <https://www.ncbi.nlm.nih.gov/pubmedhealth/PMH0054703/>